UOT: 617.7-007.681-089(479-24)

Həsənov C.V., Əfəndiyev G.D.*, Həsənova N.A.

AZƏRBAYCANDA REFRAKTER QLAUKOMA ZAMANI KLAPANSIZ QLAUKOMA İMPLANTIN UZAQ NƏTİCƏLƏRİ

Akad. Zərifə Əliyeva adına Milli Oftalmologiya Mərkəzi, Bakı şəh., AZ1114, Cavadxan küç., 32/15
*Azərbaycan Milli Elmlər Akademiyasının İdarəetmə Sistemləri İnstitutu. Bəxtiyar Vahabzadə küç., 9, Bakı, 1141, Azərbaycan**

XÜLASƏ

Məqsəd – refrakter qlaukomalı xəstələrdə klapansız 350 mm² ölçüsü ilə qlaukoma implantının (Qİ) uzun müddət ərzində təhlükəsizliyinin və effektivliyinin qiymətləndirilməsi.

Material və metodlar

Tədqiqata Berveld və AADİ (Aurolab Aqueous Drainage İmplant) Qİ implantasiya olunmuş 137 xəstə (145 göz) daxil edilmişdir. Görmə itiliyi (GI), gözdaxili təzyiq (GDT), antiqlaukomatoz preparatlar, fəsadlar, həmçinin əlavə aparılan postoperativ dövründə prosedurlar 60 ay ərzində təhlil edilmişdir.

Nəticələr

Qlaukoma implantının implantasiyasından 60 ay sonra GI 0,12±0,01-dən (0-0,8) 0,20±0,03-yə (0-0,8) qədər artmışdır (p<0,05), GDT-in orta göstəricisi və istifadə olunan göz damcılarının sayı müvafiq olaraq 40±1,0 (14-66) mm c.st. və 2,9±0,05 (2-4)-dən 15,3±0,9 (5-38) mm c.st. (p<0,01) və 1,47±0,17 (0-3)-yə qədər (p<0,01) azalmışdır. Erkən postoperativ fəsadlardan 15 gözdə (12,9%) hifema, 38 gözdə (32,8%) hipotoniya və dayaz ön kamera, 18 gözdə (15,5%) iltihab, 24 gözdə (20,7%) hipertenziya, 23 gözdə (19,8%) silioxoroidal qopma, 1 gözdə (0,09%) torlu qişanın eksudativ qopması müşahidə edilmişdir. Gecikmiş postoperativ fəsadlardan isə 6 gözdə (5,3%) borunun okklyuziyası, 9 gözdə (7,8%) borunun yerdəyişməsi və endotel hüceyrələrinin itkisi, 1 gözdə (0,09%) blebit və 2 gözdə (1,7%) subatrofiya qeyd olunmuşdur. Əməliyyatın effektivliyi tam uğurlu – 42,8%, nisbi uğurlu – 42,8% və uğursuz – 14,3% hallarda əldə edilmişdir. Əməliyyat otağında 34 (23,5%), müayinə otağında isə 18 (12,4%) gözlərdə əlavə prosedurlar aparılmışdır.

Yekun

Ənənəvi antiqlaukomatoz cərrahiyyə uğursuz və ya qəbuledilməz olduqda klapansız Qİ-nin istifadəsi GDT-in aşağı salınması baxımından uzunmüddətli və effektiv müalicədir. Əməliyyatdan sonra hipotoniya və Qİ borucuğu ilə bağlı fəsadlara hazır olmalısınız.

Açar sözlər: *Qlaukoma implantı, refrakter qlaukoma, gözdaxili təzyiq, hipotoniya*

Гасанов Д.В., Эфендиев Г.Д.*, Гасанова Н.А.

ОТДАЛЕННЫЕ РЕЗУЛЬТАТЫ БЕСКЛАПАННОГО ГЛАУКОМНОГО ИМПЛАНТА ПРИ РЕФРАКТЕРНОЙ ГЛАУКОМЕ В АЗЕРБАЙДЖАНЕ

РЕЗЮМЕ

Цель – с позиций длительного периода наблюдений оценить безопасность и эффективность бесклапанного глаукомного импланта (ГИ) площадью пластины 350 мм² у пациентов с рефрактерной глаукомой.

Материал и методы

В исследование были включены 137 пациент (145 глаз), которым была проведена имплантация Бервельдт и AADI (Aurolab Aqueous Drainage Implant) ГИ. В течение 60 месяцев анализирова-

лись: острота зрения, внутриглазное давление (ВГД), антиглаукоматозные препараты, осложнения, а также дополнительные процедуры послеоперационного периода.

Результаты

Спустя 60 месяцев после имплантации ГИ острота зрения повысилась от 0,12±0,01 (0-0,8) до 0,20±0,03 (0-0,8) (p<0,05), а среднее значение ВГД и количество гипотензивных капель снизилось от 40±1,0 (14–66) мм рт. ст. и 2,9±0,05 (2-4) до 15,3±0,9 (5-38) мм рт. ст. (p<0,01) и 1,47±0,17 (0-3) (p<0,01) соответственно.. В числе осложнений раннего послеоперационного периода была гифема на 15 глазах (12,9%), гипотония и мелкая передняя камера на 38 глазах (32,8%), воспаление на 18 глазах (15,5%), гипертензия на 24 глазах (20,7%), цилиохориоидальная отслойка на 23 глазах (19,8%) и эксудативная отслойка сетчатки на 1 глазу (0,09%). Среди осложнений позднего послеоперационного периода наблюдались окклюзия трубки на 6 глазу (5,3%), смещение трубки и потеря эндотелиальных клеток на 9 глазах (9,8%), блебит на 1 глазу (0,09%) и субатрофия на 2 глазах (1,7%). Успех операции был полным в 42,8%, относительным в 42,8% и несостоятельным в 14,3% случаях. Дополнительные процедуры были выполнены на 34 (23,5%) глазах в операционной и на 18 (12,4%) в кабинете для осмотра.

Заключение

Использование бесклапанных ГИ является длительным и эффективным методом лечения с точки зрения снижения ВГД при неэффективности или неприемлемости стандартной антиглаукомной хирургии. После операции надо быть готовым к осложнениям, связанными с гипотонией и трубочкой ГИ.

Ключевые слова: *глаукомный имплант, рефрактерная глаукома, внутриглазное давление, гипотония*

Hasanov J.V., Efendiyev G.J.*, Hasanova N.A.

NON – VALVED GLAUCOMA IMPLANT IN REFRACTORY GLAUCOMA: LONG – TERM RESULTS IN AZERBAIJAN

SUMMARY

Purpose – to assess the safety and efficacy of the non-valved glaucoma implant (GI) with plate size 350 mm² in patients with refractory glaucoma for a long time.

Material and methods

The study included 137 patients (145 eyes) who underwent implantation of Baerveldt and AADİ (Aurolab Aqueous Drainage İmplant) GI. All patients were followed for 60 months. Visual acuity (VA), changes of intraocular pressure (IOP), use of glaucoma medications, incidence of complications and postsurgical interventions were examined.

Results

At the final 60 months examination the mean preoperative VA increased from 0.12±0.01 (0-0.8) to 0.20±0.03 (0-0.8) (p<0.05), the IOP and glaucoma medications decreased from a mean of preoperative value of 40±1.0 (14-66) mmHg and 2.9±0.05 (2-4) to mean 15.3±0.9 (5-38) mmHg (p<0.01) and 1.47±0.17 (0-3) (p<0.01) respectively. The most frequent early postoperative complications were hyphema (15 eyes, 12.9%), hypotony and shallow anterior chamber (38 eyes, 32,8%), inflammation (18 eyes, 15.5%), hypertension (24 eyes, 20,7%), choroidal effusion (23 eyes, 19.8%) and exudative retinal detachment (1 eye, 0.09%). Late postoperative complications included tube occlusion (6 eye, 5.3%), reposition and endothelial cells loss (9 eyes, 9.8%), blebit (1 eye, 0.09%), and phthisis bulbi (2 eyes, 1.7%). Complete success was achieved in 42.8%, qualified in 42.8% and failure in 14.3% of cases. Additional procedures were performed on 34 (23.5%) eyes in the operating room and 18 (12.4%) eyes in the examination room.

Conclusion

The use of non-valved GI when standard glaucoma surgery is unsuccessful or unacceptable is a long-term effective treatment option in terms of lowering IOP. After surgery, you should be prepared for complications associated with hypotony and the tube of the GI.

Key Words: *Glaucoma implant, refractory glaucoma, intraocular pressure, hypotony*

Antiqlaukomatoz dərmanların maksimum istifadəsinə baxmayaraq və filtrasiya əməliyyatlarından sonra optik sinirin və görmə sahəsinin pisləşməsi ilə idarə olunmayan GDT ilə qlaukoma refrakter qlaukoma (RQ) adlanır.

Qlaukoma implantından, ənənəvi trabekulektomiya ilə GDT kompensasiyasına nail oluna bilməyən RQ müalicəsində geniş istifadə olunur. RQ-nın səbəbi güzehli qışada neovaskulyarizasiyası, travma, uveit, görmə orqanının anadangəlmə patologiyaları və trabekulektomiyadan sonra konyunktivanın həddindən artıq çapıqlanması ola bilər [1, 2]. Drenaj implantlarının bir neçə növü hazırlanmışdır ki, bunlar arasında ən çox istifadə olunanlar Əhməd (Ahmed glaucoma valve, New World Medical, ABŞ) və Berveld Qİ-dır (Advanced Medical Optics, ABŞ) [3].

Gözdaxili təztiqinin RQ-da effektivliyinin uzunmüddətli nəticələri, eləcə də bizim tərəfimizdən əvvəllər Əhməd Berveld müqayisə araşdırması (Ahmed Baerveldt Comparison Study - ABC) və Əhməd Berveld tədqiqatı (Ahmed Versus Baerveldt Study - AVB) kimi böyük randomizə edilmiş, çoxmərkəzli tədqiqatlar tərəfindən dərc edilmişdir [4-6]. Bizim, ABC və AVB tədqiqatlarda Əhməd Qİ əməliyyatdan 5 il sonra GDT və damcıların sayı müvafiq olaraq, 35,35±9,5-dən 20,1±4,6 mm c.st.-ə qədər (p<0,001), 31,2±11,2-dən 14,7±4,4 c.st.-ə qədər (p<0,001), 31,4±10,8-dən 16,6±5,9 c.st.-ə qədər (p<0,001) və 2,17±0,5-dən 1,74±1,14 qədər (p<0,001), 3,4±1,1-dən 2,2±1,4-qədər (p<0,001), 3,1±1,0-dən 1,8±1,5-qədər (p<0,001) azalmışdır. Fəsadlaşma dərəcəsi müvafiq olaraq 42,1%, 46,8% və 63% təşkil etmişdir. Antihipertenziv damcıların istifadəsi ikinci ilin sonunda 56% hallarda bərpa edilmişdir [4].

2016-cı ilin iyul ayında Azərbaycanda ilk dəfə olaraq akad. Zərifə Əliyeva adına Milli Oftalmologiya Mərkəzində RQ gözdə Berveld Qİ implantasiyası həyata keçirilmişdir. Məlumdur ki, Berveld Qİ Əhməd Qİ ilə müqayisədə daha yüksək hipotenziv və uzunmüddətli təsirə malikdir [5, 6]. 2020-ci ildə Azərbaycanda Əhməd Qİ (model - FP 7) və Berveld Qİ (model - BG-101-350) effektivliyinin müqayisəli aspektində bizim tərəfimizdən ilkin nəticələr dərc edilmişdir [7]. Nəticədə Əhməd Qİ ilə müqayisədə Berveld Qİ implantasiyasından sonra orta GDT və qlaukoma damcılarının sayı əhəmiyyətli dərəcədə azalmışdır amma fəsadların tezliyi daha yüksək olmuşdur.

Bu məqalə RQ xəstələrdə klapansız Qİ 60 ay ərzində təhlükəsizliyin və effektivliyin təhlilini təsvir edir.

Məqsəd – refrakter qlaukomalı xəstələrdə klapansız 350 mm2 ölçüsü ilə qlaukoma implantının uzun müddət ərzində təhlükəsizliyinin və effektivliyinin qiymətləndirilməsi.

Material və metodlar

Tədqiqata 2016-2022-ci illər ərzində akad. Zərifə Əliyeva adına Milli Oftalmologiya Mərkəzində müalicə alan 137 xəstənin (145 göz) müayinə, cərrahi müalicəsi və sonrakı 60 ay müşahidələrinin nəticələri daxil olmuşlar. Onlardan 79 kişi (57,7%), qadınlar 58 (42,3%) olub. Orta yaş 53,95±2,2(6-85) ildir. Tədqiqata daxil edilmə meyarı maksimum medikamentoz, lazer və standart antiqlaukomatoz cərrahi müalicəyə cavab verməyən yüksək GDT-ilə RQ-lı gözlər olmuşdur. Tədqiqata artıq antiqlaukomatoz cihazlar implantasiya edilmiş gözlər daxil edilməmişdir.

Neovaskulyar, uveyal, əməliyyat olmuş anadangəlmə qlaucomalı müvafiq olaraq 51 (35,2%), 11 (7,6%), 8 (5,5%) gözlər və həmçinin vitroretinal əməliyyatından 10 (7%), trabekuloektimiyadan 51 (35,2%), travmadan 9 (6,25%), keratoplastikadan 2 (1,4%), İCE sindromdan 2 (1,4%) və Sterc Veber sindromundan 1 (0,7%) sonra qlaukoma olan gözlər tədqiqata daxil olmuşdur. RQ inkişaf etmiş mərhələdə 116 (80%) və terminal mərhələdə 29 (20%) gözlərdə olmuşdur. Psevdofakiya 69 (47,6%), afakiya 5 (3,4%) və fakiya 71 (49%) gözlərdə müşahidə edilmişdir.

Klapansız 350 mm2 ölçüsü ilə Berveld (39 göz) və AADİ (106 göz) QI, 145 gözdə implantasiya olunmuşdur. Tək QI-ın implantasiyası 91 (62,8%) gözdə (85 xəstə), QI-ın implantasiyası ilə birlikdə fakoemulsifikasiya və gözdaxili linza (İOL) implantasiya olmuşdur 51 (35,2%) gözdə (49 xəstə) və Qİ-ın implantasiyası ilə İOL skleraya fiksasiyası 3 (2,0%) gözdə (3 xəstə) aparılmışdır. Gİ, GDT və istifadə olunan göz damcıların sayı müvafiq olaraq, 0,12±0,01 (0-0,8), 40±1,0 (14-66) c.st. və 2,85±0,04 (1-4) idi. Azərbaycanda 2021-ci ilin əvvəlindən ilk dəfə olaraq əməliyyatdan sonrakı dövrdə hipotoniyanın qarşısını almaq üçün 11 gözdə ripkortdan istifadə edilmişdir (cədvəl 1).

Qlaukoma diaqnozu qoyularkən, qlaukoma mərhələsini müəyyən etmək üçün biz Amerika Birləşmiş Ştatlarında və Avropa ölkələrində klinik praktikada ən çox istifadə edilən Mills təsnifatından istifadə etmişik [8]. Bu təsnifata görə, qlaukoma irəlilədikcə prosesin inkişafının 6 mərhələsini ayırmaq lazımdır. Bunlara göz hipertenziyası daxildir – mərhələ 0 (MD>0,00), ilkin mərhələ – I (–6,00<MD<–0,01), orta – II (–12,00<MD<–6,01), inkişaf etmiş – III (–20,00<MD<– 12,01), qabaqcıl – IV (MD≤–20,01), terminal – V (görmə sahəsinin tam itirilməsi). MD dəyərləri (orta sapma və ya orta qüsur, yaş norması ilə müqayisədə) görmə sahəsinin pisləşdiyi hallarda daha mənfi olur.

Araşdırmalar göstərmişdir ki, 137 xəstədən ikisi Rusiya və 135 Azərbaycan vətəndaşıdır (3 şəhər və 33 rayon). Xəstələrin demək olar ki, yarısı (44,5%) Bakıdan olmuşdur (cədvəl 2).

Bütün xəstələr oftalmoloji müayinədən keçmişdir: vizometriya (simvol proyektoru Huvitz, CCP-3100, Koreya); biomikroskopiya (yarıq lampa Tomey TSL-5000, Yaponiya); refraktometriya (Tomey RC-5000, Yaponiya); tonometriya (Goldman tonometri Haag Streit, İsveçrə); perimetriya (Humphrey Field Analyzer II-i, ABŞ); göz dibi 78 dioptri ilə oftalmoskopiya. (VOLK, ABŞ); optik diskin optik koherens tomoqrafiyası (OKT) (Cirrus HD-OCT 4000 Carl Zeiss, Almaniya), gonioskopiya (goniolens Sussman VOLK, ABŞ), buynuz qişanın paximetriyası (Tomey EM-3000, Yaponiya) və buynuz qişanın endotelilal hüceyrə vəziyyətinin qiymətləndirilməsi güzgü mikroskopundan (Tomey EM-3000, Yaponiya) istifadə etməklə aparılmışdır.

Qİ-ın implantasiyasının cərrahi texnikası

Cədvəl 1

Klinik müayinənin nəticələri

	Qİ	Qİ+Fako İOL	Cəmi
Xəstə / Göz	85/91	52/54	137/145
Yaş	53,2±2,0 (6-85)	54,7±2,4 (6-79)	53,95±2,2 (6-85)
Kişi / Qadın	51/34	28/24	79/58
GI	0,15±0,02(0-0,8)	0,08±0,02(0-0,5)	0,12±0,01(0-0,8)
GDT	39,4±1,3(14-63)	40,9±0,14(16-66)	40±1,0(14-66)
Göz damcıları	2,8±0,06(1-4)	2,9±0,05(2-4)	2,85±0,04(1-4)
Qlaukomanın mərhələsi:			
III-IV	73(80%)	43(80%)	116(80%)
V	18(20%)	11(20%)	29(20%)
Billurun vəziyyəti:			
Psevdofakiya	69(75,8%)	-	69(47,6%)
Afakiya	2(2,2%)	3(5,6%)	5(3,4%)
Fakiya	20(22%)	51(94,4%)	71(49%)
Fako İOL	-	51(94,4%)	51(35,2%)
İOL-un Skleraya fiksasiyası	-	3(5,6%)	3(2,0%)
Refrakter qlaukoma:			
Neovaskulyar	26 (28,6%)	25 (46,3%)	51 (35,2%)
Uveyal	7 (7,7%)	4 (7,4%)	11 (7,6%)
Əməliyyət olmuş anadangəlmə	7 (7,7%)	1 (1,85%)	8 (5,5%)
Vitroretinal əməliyyətindən sonra	6 (6,6%)	4 (7,4%)	10 (7%)
Trabekuloektimiyadan sonra	35 (38,5%)	16 (29,6%)	51 (35,2%)
Travmadan sonra	7 (7,7%)	2 (3,7%)	9 (6,25%)
Keratoplastikadan sonra	1 (1,1%)	1 (1,85%)	2 (1,4%)
İCE sindromdan sonra	1 (1,1%)	1 (1,85%)	2 (1,4%)
Sterc Veber sindromdan sonra	1 (1,1%)	-	1 (0,7%)
Ripkort	10 (11%)	1 (1,8%)	11(7,6%)

Cədvəl 2

Demoqrafik data

	Qİ	Qİ+Fako İOL	Cəmi	%
Baki	41	20	61	44,5
Xaçmaz	4		4	2,9
Ağsu		2	2	1,45
Tovuz	1		1	0,7
Şabran		1	1	0,7
İsmayıllı	1		1	0,7
Füzuli	2	2	4	2,9
Rusiya	1	1	2	1,45
Salyan	1	1	2	1,45
Şəmkir		2	2	1,45
Sumqayıt	3	3	6	4,4
Biləsuvar	1		1	0,7
Kürdəmir	2		2	1,45
Qəbələ	1	1	2	1,45
Bərdə	2	1	3	0,2
Şəki	3		3	0,2
Samuh		1	1	0,72
Ağcabədi	2		2	1,45
Balakən	1	1	2	1,45
Neftçala	1	1	2	1,45
Şirvan	1		1	0,7
Şamaxi	2		2	1,45
Zaqatala	1	1	2	1,45
İmişli	1		1	0,7
Ucar	2		2	1,45
Lənkəran	1	1	2	1,45
Goranboy		1	1	0,7
Gəncə	1	5	6	4,4
Göyçay		1	1	0,7
Yevlah	1	1	2	1,45
Quba	1		1	0,7
Cəbrayıl	2		2	1,45
Cəlilabad	2	2	4	2,9
Ağdam	1		1	0,7
Qah	1		1	0,7
Masallı	1	2	3	0,2
Mingəçevir		1	1	0,7
Cəmi	**85**	**52**	**137**	**100**

Bütün əməliyyatlar bir cərrah tərəfindən icra edilib (H.C.V). Anesteziyanın növü (topik + subtenon, retrobulbar, intubasion) xəstənin somatik vəziyyətindən və nevrolojı statusundan asılı olaraq dəyişirdi.

1. Konyunktiva və tenon kapsula yuxarı temporal kvadrantda limbdən kəsilir.

2. Əməliyyat sahəsində koaturizasiya aparılannan sonra implantın qanadları yuxarı və xarici düz əzələlərin altına daxil edilərək 8-0 neylon sapla (limbdən 8-10 mm aralıda) skleraya tikilir.

3. İmplant fiksasiya edildikdən sonra boru buynuz qişanın üzərinə yerləşdirilir, ölçülür (boru ön kameraya təxminən 2,5-3 mm keçməlidir) və bucaq altında qayçı ilə kəsilir. Borunun buynuz qişa ilə təmas riskini minimuma endirmək üçün çəp dəlik yaradılır.

4. İmplantın ön kənarından limb tərəfə 1,5 mm buraxıb, 23 G iynə ilə 4-5 mm uzunluğunda skleral tunel yaradılır. Ardınca skleral tuneldən boru keçirdilir.

5. Hipotoniyanın qarşısını almaq üçün borunun içinə 4-0 və 5-0 prolen sapı dahil edilir və əməliyyatdan sonrakı dövrdə çıxarılması üçün aşağı forniksində subkonyunktival yerləşdirilir (Ripkort). Boru ön kameraya daxil etməzdən əvvəl 8-0 vikril ilə liqasiya olunur.

6. Ön kameraya viskoelastik yeridilir.

7. Birinci skleral tunelin çıxışında, limbdən 1,5-3 mm aralı 23 G iynə ilə ön kamera tərəfə qüzehli qişaya parallel 2-ci skleral tunel yaradılır.

8. Boru bu tuneldən ön kameraya daxil edilir. Bu cərrahi taktikanın köməkliyi ilə (bənd 4 və 7) borunun örtülməsi üçün biz əlavə materiallardan (sklera, sərt beyin qişası və s.) istifadə etmirik.

9. Konyunktiva və tenon kapsula yerlərinə çəkilib vikril 8-0 sapı ilə limb nahiyəsinə fiksasiya olunurlar.

10. Subkonyuktival kortikosteroid və atropin vurulur.

Cərrahi taktika daha əvvəl dərc edilmişdir [7]. Əməliyyata https://youtu.be/FsqC7HHpCZE və https://youtu.be/vOQj8yx9_QE linkdən baxmaq olar.

Əməliyyatın effektivliyi tam uğurlu sayılırdı əgər GDT damcısız ≥6 və ≤21 mm c.st. idi, nisbi uğurlu əgər GDT damcı ilə ≥6 və ≤21 mm c.st. idi və uğursuz əgər GDT dərman altında < 6 və > 21 mm c.st. edilmişdir.

Kəmiyyət məlumatlarının statistik təhlili qeyri-parametrik metodlardan istifadə etməklə aparılmışdır: Wilcoxon-Mann-Whitney testi, işarə üsulu və Wilcoxon rank metodu. Statistik işlənməsi üçün MS EXCEL və S-PLUS proqramlarından istifadə edilmişdir.

Əgər GDT damcısız və ya damcı ilə 6 mm c.st.-dən çox və ya ona bərabər və 21 mm c.st.-dən az və ya ona bərabər olduqda əməliyyatın effektivliyi muvafiq olarak tam və nisbi uğurlu sayılırdı. Əgər GDT damcısız 6 mm c.st.-dən az və ya damcı ilə 21 mm c.st.-dən çox olduqda əməliyyatın effektivliyi uğursuz sayılırdı.

Nəticələr və onların müzakirəsi

Müşahidələrin dinamikasında müalicənin nəticələrini ümumiləşdirmək üçün klinikanın xüsusiyyətləri 1-ci, 3-cü, 6-cı aylarda və 1-ci, 2-ci, 3-cü, 4-cü, 5-ci əməliyyatdan sonrakı vaxtlarda öyrənilmişdir. Nəticələrin qiymətləndirilməsi üçün aşağıdakı əhəmiyyətli meyarlar müəyyən edilmişdir: Gİ, GDT, hipotenziv damcılar, ağırlaşmalar və əlavə prosedurlar.

Cədvəl 3

Əməliyyatdan sonra 5 il ərzində Gİ-in müqayisəli təhlili

	Qİ	Göz	Qİ+Fako İOL	Göz	Cəmi	Göz	Azalma %	P-dəyəri
İlkin	0,15±0,02(0-0,8)	91	0,08±0,02(0-0,5)	54	0,12±0,01(0-0,8)	145		
Sonra:								
1 ay	0,11±0,02(0-0,7)	90	0,07±0,02(0-0,5)	53	0,1±0,12(0-0,7)	143	16,7	p>0,01
3 ay	0,14±0,02(0-0,7)	87	0,14±0,03(0-0,7)	51	0,14±0,01(0-0,7)	138	14,3	p>0,05
6 ay	0,18±0,03(0-0,9)	73	0,16±0,03(0-0,8)	50	0,17±0,01(0-0,9)	123	29,4	p<0,01
12 ay	0,17±0,03(0-1,0)	60	0,22±0,05(0-1,0)	33	0,19±0,02(0-1,0)	93	36,8	p<0,01
24 ay	0,19±0,03(0-0,7)	45	0,28±0,07(0-1,0)	18	0,21±0,02(0-1,0)	63	43	p<0,01
36 ay	0,23±0,04(0-0,7)	30	0,27±0,07(0-1,0)	20	0,25±0,03(0-1,0)	50	52	p<0,05
48 ay	0,23±0,05(0-0,8)	27	0,15±0,04(0-0,6)	17	0,20±0,03(0-0,8)	44	40	P<0,05
60 ay	0,26±0,05(0-0,8)	22	0,27±0,07(0-0,8)	13	0,20±0,03(0-0,8)	35	40	p<0,05

Əməliyyatdan sonra 1-ci, 3-cü, 6-cı aylarda və 1-ci, 2-ci, 3-cü, 4-cü, 5-ci illərdə müayinə edilən bütün xəstələrdən müvafiq olaraq yalnız 143 (98,6%), 138 (95%), 123 (84,8%), 93 (64%), 63 (43,4%), 50 (34,5%), 44 (30,3%) və 35 (24,1%) gözdə Gİ yoxlanıla bildi. Üç aydan sonra ilkin göstəricidən müqayisədə Gİ 29,4%, 36,8%, 43%, 52%, 40% və 40% gədər yaxşılaşmışdır. Əməliyyatdan sonra 5 il ərzində Gİ əməliyyatdan əvvəlki göstəricilərlə müqayisədə cədvəl 3 və şəkil 1 qeyd olunub.

Qlaukoma implantının boru açılmasına qədər əməliyyatdan sonra ilk 2-4 həftə ərzində GDT-in orta dəyəri yüksək olmuşdur. Əməliyyatdan sonra 1-ci (143 gözdə), 3-cü (138 gözdə), 6-cı (123 gözdə) aylarda və 1-ci (93 gözdə), 2-ci (63 gözdə), 3-cü (50 gözdə), 4-cü (44 gözdə), 5-ci (35 gözdə) illərdə orta GDT müvafiq olaraq 81,7%, 63,7%, 64,2%, 62,5%, 62,5%, 63,25%, 63% və 61,7% azalıb. Əməliyyatdan sonra 5 il ərzində GDT əməliyyatdan əvvəlki göstəricilərlə müqayisədə cədvəl 4 və şəkil 2 qeyd olunub.

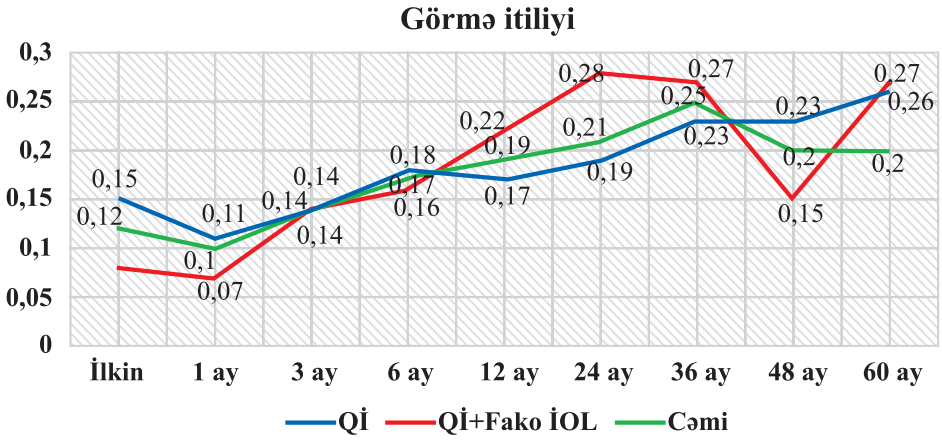

Şək. 1.Əməliyyatdan sonra 5 il ərzində Gİ-in dinamik dəyişikliklər

Cədvəl 4

Əməliyyatdan sonra 5 il ərzində GDT-in müqayisəli təhlili

	Qİ	Göz	Qİ+Fako İOL	Göz	Cəmi	Göz	Azalma %	P-dəyəri
İlkin	39,4±1,3 (14-63)	91	40,9±0,14 (16-66)	54	40±1,0 (14-66)	145		
Sonra:								
1 ay	7,31±0,65 (2-35)	90	7,4±0,73 (2-28)	53	7,33±0,49 (2-35)	143	81,7	p<0,01
3 ay	14,51±0,64 (534)	87	13,5±0,94 (4-40)	51	14,51±0,53 (4-40)	138	63,7	p<0,01
6 ay	14,43±0,6 (6-35)	73	14,1±0,79 (6-32)	50	14,3±0,5 (6-35)	123	64,2	p<0,01
12 ay	15,4±0,85 (7-44)	60	14,2±1,6 (6-46)	33	15,0±0,8 (6-46)	93	62,5	p<0,01
24 ay	15,4±0,87 (7-44)	45	14,3±1,33 (5-30)	18	15,1±0,7 (5-44)	63	62,5	p<0,01
36 ay	14,36±0,6 (7-44)	30	15,4±1,8 (4-40)	20	14,7±0,7 (4-40)	50	63,25	p<0,01
48 ay	14,5±0,7 (9-28)	27	15,41±2,0 (5-40)	17	14,8±0,8 (5-40)	44	63	p<0,01
60 ay	14,9±0,80 (9-28)	22	15,82±1,22 (5-38)	13	15,3±0,9 (5-38)	35	61,7	p<0,01

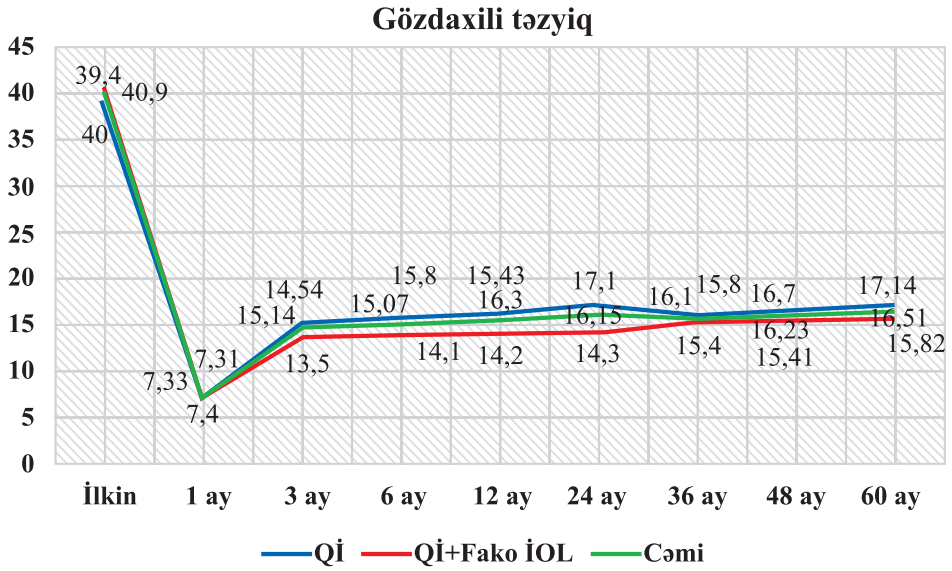

Şək.2.Əməliyyatdan sonra 5 il ərzində GDT-in dinamik dəyişikliklər

Qlaukoma implantının borusunun açılmasına qədər xəstələr hipotenziv dərmanlardan isifadə edirdi. Qİ-ın borusu açıldıqdan dərhal sonra tranzitor hipotoniya müşahidə olunurdu və GDT-ə qarşı dərmanların istifadəsi dayandırılırdı. Altıncı aydan hipotenziv dərmanların istifadəsi qeyd olunub. Əməliyyatdan sonra 5 il ərzində hipotenziv damcıların əməliyyatdan əvvəlki göstəricilərlə müqayisəli təhlili cədvəl 5 və şəkil 3 qeyd olunub. Əməliyyatdan sonra 1-ci (143 gözdə), 3-cü (138 gözdə), 6-cı (123 gözdə) aylarda və 1-ci (93 gözdə), 2-ci (63 gözdə), 3-cü (50 gözdə), 4-cü (44 gözdə), 5-ci (35 gözdə) illərdə orta hipotenziv damcıların müvafiq olaraq 15,9%, 100%, 74,1%, 69%, 60,3%, 55,5%, 52,4% və 49,3% azalmışdır.

Cədvəl 5

Əməliyyatdan sonra 5 il ərzində hipotenziv damcıların müqayisəli təhlili

	Qİ	Göz	Qİ+Fako İOL	Göz	Cəmi	Göz	Azalma %	P-dəyəri
İlkin	2,8±0,06 (1-4)	91	2,9±0,05 (2-4)	54	2,9±0,05 (2-4)	145		
Sonra:								
1 ay	2,5±0,5 (1-4)	90	2,33±0,88 (1-4)	53	2,44±0,41 (1-4)	143	15,9	p>0,05
3 ay	0	87	0	51	0	138	100	p<0,001
6 ay	0,8±0,2 (0-1)	73	0,67±033 (0-1)	50	0,75±0,16 (0-1)	123	74,1	p<0,01
12 ay	1,0±0,26 (1-2)	60	0,75±0,25 (0-2)	33	0,9±0,18 (0-2)	93	69	p<0,01
24 ay	1,25±0,31 (0-3)	45	1,0±0,32 (0-2)	18	1,15±0,22 (0-3)	63	60,3	p<0,01
36 ay	1,30±0,21 (1-3)	30	1,29±0,29 (0-2)	20	1,29±0,16 (0-3)	50	55,5	p<0,01
48 ay	1,38±0,26 (1-3)	27	1,38±0,32 (0-3)	17	1,38±0,65 (0-3)	44	52,4	p<0,01
60 ay	1,5±0,22 (1-3)	22	1,4±0,29 (0-3)	13	1,47±0,17 (0-3)	35	49,3	p<0,01

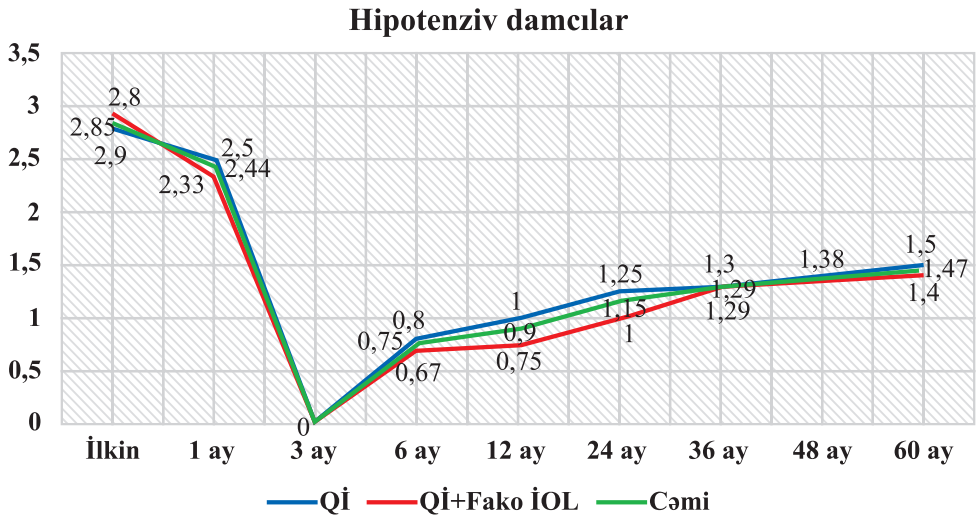

Şək.3. Əməliyyatdan sonra 5 il ərzində GDT-in dinamik dəyişikliklər

Erkən postoperativ fəsadlardan 48,3% hallarda uveitin aktivləşməsi, hipotoniya, dayaz ön kamera, iltihab, iltihablı membran; 19,8% hallarda silioxoroidal eksudativ qopma, subxoroidal qanaxma, xoroidal qalınlaşma; 15,5% hallarda hifema və şüşəvari cisimə qanaxması; 5,3% hallarda borunun şüşəvari cisim, iltihablı membran və qüzehli qışa ilə okklyuziyası olmuşdur. Gecikmiş postoperativ fəsadlardan isə 7,8% hallarda boru-endotel toxunuşu, endotel hüceyrələrinin itirilməsi; 3,5% hallarda blebit, torlu qışanın qopması və subatrofiya qeyd olunmuşdur (cədvəl 6).

Cədvəl 6

Əməliyyatdan sonrakı fəsadlar

Fəsadlar	**Qİ** 41 (45%)	**Qİ+Fako İOL** 27 (50%)	**Cəmi** 68 (47%)
Uveit	2 (3,6%)	1 (1,6%)	3 (2,6%)
Hipotoniya, dayaz ön kamera	24 (43,6%)	14 (23%)	38 (32,8%)
İltihab, iltihablı membran	5 (9,1%)	10 (16,4%)	15 (12,9%)
			56 (48,3%)
Silioxoroidal eksudativ qopma	7 (12,7%)	12 (19,7%)	19 (16,4%)
Subxoroidal qanaxma	1 (1,8%)	1 (1,6%)	2 (1,7%)
Xoroidal qalınlaşma	1 (1,8%)	1 (1,6%)	2 (1,7%)
			23 (19,8%)
Hifema	9 (16,3%)	6 (9,8%)	15 (12,9%)
Şüşəvari cisimə qanaxması	2 (3,6%)	1 (1,6%)	3 (2,6%)
18 (15,5%)			
Borunun okklyuziyası: şüşəvari cisim membran güzehli qışa	 1 (1,8%) 1 (1,8%) -	 3 (4,9%) - 1 (1,6%)	 4 (3,45%) 1 (0,9%) 1 (0,9%)
			6 (5,3%)
Boru-endotel toxunuşu	-	3 (4,9%)	3 (2,6%)
Endotel hüceyrələrinin itirilməsi	2 (3,6%)	4 (6,5%)	6 (5,2%)
			9 (7,8%)
Blebit	-	1 (1,6%)	1 (0,9%)
Torlu qışanşn qopması	-	1 (1,6%)	1 (0,9%)

Əlavə prosedurlar 18 (12,4%) gözə yarıq lampası altında və 34 (23,5%) gözə əməliyyat otağında aparılmışdır. Yarıq lampası altında yuksək GDT azaldmaq üçün insulin şprisi vasitəsilə 8 (5,5%) gözdə ön kameradan gözdaxili maye boşaldılmış, 9 gözdə (6,2%) insulin şprisi vasitəsilə sinexiyalizis və 1 gözdə (0,7%) YAG iridektomiya aparılmışdır. Əməliyyat otağında isə 1 gözdə (0,7%) hifemanın yuyulması; 6 gözdə (4,1%) ön kameranın bərpası, iridektomiya, sinexiyalizis; 11 gözdə (7,6%) subxoroidal mayenin çıxarılması; 2 gözdə (1,4%) pars plana vitrektomiya, 2 gözdə (1,4%) fakoemulsifikasiya və İOL ilə birlikdə ön vitrektomiya, 12 gözdə (8,4%) borunun sanasiyası, repozisiyası, liqasiyası və ripkort implantasiyası aparılmışdır. Əlavə prosedurlar cədvəl 7, 8 qeyd olunub.

Müzakirə

Qlaukoma implantları adi trabekulektomiya ilə GDT kompensasiyasına nail oluna bilməyən RQ müalicəsində geniş istifadə olunur [5]. Eyni parametrlərə görə (borunun daxili və xarici diametri 300 µm və 630 µm; silikon lövhə ölçüsü 350 mm²) AADİ QI-tı (Aurolab, İndia), Berveld Qİ-na alternativ ola bilər. Əməliyyatdan sonrakı dövrdə eyni effektivlik, yəni GDT və damcıların sayının azalması, həmçinin yaranan fəsadlar haqqında məlumat verilir [9]. AADİ və Berveld Qİ-ın implantasiyasının cərrahi texnikası eynidir, lakin AADİ qiyməti implant Berveld-dən bir neçə dəfə ucuzdur. Bütün qeyd olunanların nəticəsidir ki, Azərbaycanda AADİ geniş istifadə olunur. Bizim tədqiqatda 27% hallarda (39 göz) Baerveld, qalan hallarda isə AADI (106 göz) implantından istifadə etdik.

Görmə itiliyi əməliyyatdan 60 ay sonra əməliyyatdan əvvəlki göstəricilərlə müqayisədə 40% artımışdır. Gİ 0,12±0,01 (0-0,8)-dən 0,20±0,03 (0-0,8) yüksəlmişdir ($p<0,05$, fərq statistik cəhətdən əhəmiyyətli hesab edilmişdir). QI-ın implantasiyası ilə birlikdə fakoemulsifikasiya qrupunda Gİ göstəriciləri kataraktanın ekstraksiyası səbəbindən əməliyyatdan əvvəlki dövrlə müqayisədə tək QI-ın implantasiyası qrupundan daha yüksək idi (cədvəl 3).

Cədvəl 7

Əməliyyatdan sonra, yarıq lampası altında əlavə prosedurlar

Prosedurlar	**Qİ** (91)	**Qİ+Fako İOL** (54)	**Cəmi** (145)
GDT azaldması	4 (4,4%)	4 (7,4%)	8 (5,5%)
Sinehialisis	3 (3,3%)	6 (11,1%)	9 (6,2%)
YAG iridectomy	1 (1,1%)	-	1 (0,7%)
Cəmi	8 (8,8%)	10 (18,5%)	18 (12,4%)

Cədvəl 8

Əməliyyatdan sonra, əməliyyat otağında əlavə prosedurlar

Prosedurlar	**Qİ** (91)	**Qİ+Fako İOL** (54)	**Cəmi** (145)
Hifemanın yuyulması	-	1 (1,85%)	1 (0,7%)
Ön kameranın bərpası, iridektomiya, sinehialisis	3 (3,3%)	3 (5,6%)	6 (4,1%)
Subxoroidal mayenin çıxarılması	8 (8,8%)	3 (5,6%)	11 (7,6%)
Borunun liqasiyası	2 (2,2%)	-	2 (1,4%)
Borunun liqasiyası və ripkord	1 (1,1%)	1 (1,85%)	2 (1,4%)
Borunun repozisiyası	1 (1,1%)	2 (3,7%)	3 (2,1%)
Borunun repozisiyası və B/Q keratoplastikası	1 (1,1%)	-	1 (0,7%)
Borunun reviziyası	2 (2,2%)	1 (1,85%)	3 (2,1%)
Borunun və filtrasion yastıqın reviziyası	-	1 (1,85%)	1 (0,7%)
Pars-plana Vitrektomiya	2 (2,2%)	-	2 (1,4%)
Fako İOL və ön Vitrektomiya	2 (2,2%)	-	2 (1,4%)
Cəmi	**22 (24,2%)**	**12 (22,2%)**	**34 (23,5%)**

Əhməd klapan ilə mugayisədə Berveld və AADİ Qİ-da klapan yoxdur [5]. Əməliyyatdən sonra təxminən 3-6 həftəyə gədər QI-ın lövhə ətrafında fibroz kapsula əmələ gəlir [10, 11]. Buna görə də hipotaniyanın qarşısını almaq üçün Qİ-ın borunu sorulan 8-0 vikril sap ilə liqasiya olunur. Vikril 8-0 sap 14 gündən sonra qalıq gücü 75%, 21 gündən sonra 50%, 28 gündən sonra 25% təşkil edir və 56-70 gündən sonra isə tamamilə sorulur. Qızdırma, infeksiya və ya protein çatışmazlığı olan xəstələrdə absorbsiya sürəti arta bilər. Borunun açılmasına qədər xəstələr GDT qarşı dərmanlardan isifadə edirlər. Ona görə bizim təqiqatımızda əməliyyatdan sonra ilk 2-4 həftə ərzində GDT-in orta dəyəri yüksək idi. Borunun açılma müddəti orta hesabla 25,96±0,42(15-39) gün olmuşdur. Borunun açıldıqdan dərhal sonra tranzitor hipotoniya (hipotenziv faza) müşahidə olunmuşdur [7, 12]. Buna görə əməliyyatdan sonrakı ilk ayın sonunda orta GDT-in dəyəri 7,31±0,65 (2-35) mm c.st. idi. Biz hipotoniyanın profilaktikası üçün GDT qarşı dərmanlarının istifadəsi dayandırılırdı və iltihab əleyhinə dərmanların sayı artırılırdı. GDT əməliyyatdan 60 ay sonra, əməliyyatdan əvvəlki göstəricilərlə müqayisədə 61,7% (40±1,0(14-66) c.st.-dən 15,3±0,9(5-38) c.st. gədər) (p<0,01, fərq statistik cəhətdən yüksək əhəmiyyətli hesab edilmişdir) azalmışdır ki, bu da ABC və AVB tədqiqatların nəticələri ilə müqayisə edilə bilər, müvafiq olaraq 58% (31,8 ± 12,5-dən 12,7 ± 4,5 c.st.-ə qədər) (p<0,001) və 56,7% (31,4±10,8-dən 13,6±4,8 c.st.-ə qədər) (p<0,001). GDT-də tək QI-ın implantasiyası və QI-ın implantasiyası ilə birlikdə fakoemulsifikasiya qrupların arasında statistik fərq olmamışdır (cədvəl 4, 5).

Hipotenziv fazadan sonra hipertenziv faza başlayır. Bu fazanın piki əməliyyatdan 40-60 gün sonra müşahidə olunur və 28% hallarda 6 ay ərzində keçir [13]. Hipertenziv faza kontrolu üçün qeyri-cərrahi metodlarına göz almasının aşağı göz qapağından barmaq massajı aiddir [12]. Metodun əsas məqsədi gözdaxili mayenin borudan axınının artırılması ilə Qİ-ın plastinasının ətrafında çapıqlaşmasının azalmasıdır. Araşdırmalara görə barmaq massajı ancaq 50% hallarda GDT-in 6 ay ərzində 20% enməsinə kömək etmişdir [12]. Bizim araşdırmamızda 24 gözdə (20,7%) hipertenziv faza müşahidə olunmuşdur. Barmaq massajını 30-60 günlük müddətində aparılmışdır.

Əməliyyatdan 5 il sonra, hipotenziv damcıların əməliyyatdan əvvəlki göstəricilərlə müqayisədə 49,3% (2,9±0,05-dən (2-4) 1,47±0,17-yə (0-3) qədər) (p<0,01, fərq statistik cəhətdən yüksək əhəmiyyətli hesab edilmişdir) azalmışdır ki, bu da ABC və AVB tədqiqatların nəticələri ilə müqayisə edilə bilər, müvafiq olaraq 48,5% (3,5 ± 1,1-dən 1,8 ± 1,5 -ə qədər) (p<0,001) və 61% (31,4±10,8-dən 1,2±1,3 qədər) (p<0,001) [14, 15]. İstifadə edilən damcıların sayında tək QI-ın implantasiyası və QI-ın implantasiyası ilə birlikdə fakoemulsifikasiya qrupların arasında statistik fərq olmamışdır (cədvəl 5).

Əməliyyatdan 60 ay sonra qlaukoma damcıları olmadan 42,8% (15 göz) hallarda GDT ≥6 və ≤21 mm c. st. olmuşdur ki, bu da əməliyyatın effektivliyi tam uğurlu, eləcə də qlaukoma damcıları ilə 42,8% (15 göz) hallarda GDT ≥6 və ≤21 mm c.st. olmuşdur ki, bu da əməliyyatın effektivliyi nisbi uğurlu və dərman ilə 14,3% (5 göz) hallarda GDT < 6 və > 21 mm c.st. olmuşdur ki, bu da əməliyyatın effektivliyini uğursuz hesab etməyə imkan verir. ABC tədqiqatın nəticələri ilə müqayisədə müvafiq olaraq 14%, 38% və 47% olmuşdur [14].

Beş illik araşdırmaya görə, ağırlaşmaların və əlavə cərrahi müdaxilələrin nisbəti 47% və 35,9% (18 (12,4%) gözə yarıq lampası altında və 34 (23,5%) gözə əməliyyat otağında aparılıb) təşkil edib. Nəticələr müvafiq olaraq 58%, 54% və 41% olan ABC və AVB tədqiqatlarının nəticələri ilə müqayisə edilə bilər [14, 15]. Tədqiqatımız göstərir ki, 68 gözdə əməliyyatdan sonrakı 116 ağırlaşma baş vermişdir. Hipotoniya bir çox fəsadların əsas səbəbi olmuşdur (cədvəl 6-8).

Klapansız Qİ-da, ön kameranın mayenin borudan sərbəst axınının qarşısını almaq üçün bir sıra üsullar işlənib hazırlanmışdır, o cümlədən iki mərhələli implantasiya (Qİ-ın borunu ön kameraya daxil etmədən silikon lövhə skleraya tikilir. Fibroz kapsul bir neçə həftə sonra silikon lövhənin üzərində əmələ gəldikdən sonra cərrah hipotoniya qorxusu olmadan borunu ön kameraya daxil edə bilər) [16], sorulan tikiş ilə okklyuziv liqaturalar (lövhənin qarşısındakı borunun ətrafına sorulan tikiş ilə ligasiya edilir və ligaturun önündə borunun fenestrasiyası aparılır. O cümlədən bu tehnika borunun dahilinə stentlə (ripkord) müştərək aparıla bilinər) [17, 18] (şək. 4) və borunun ripkordlə tıxanması (stent köməyi ilə borunun lümeni tıxanması, və fibroz kapsulun formalaşmasından sonra onun çıxarılması) [19].

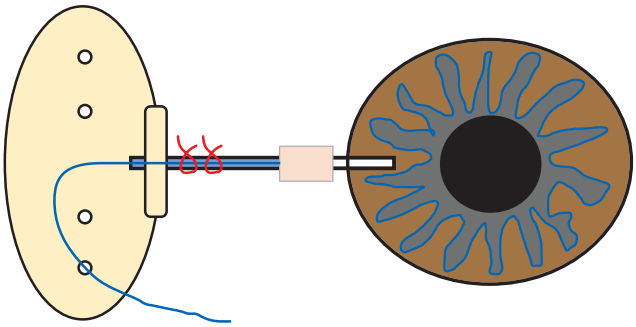

Şək. 4.Sxematik təsvir: Qlaukoma implantı – ligature və ripkort tətbiqi

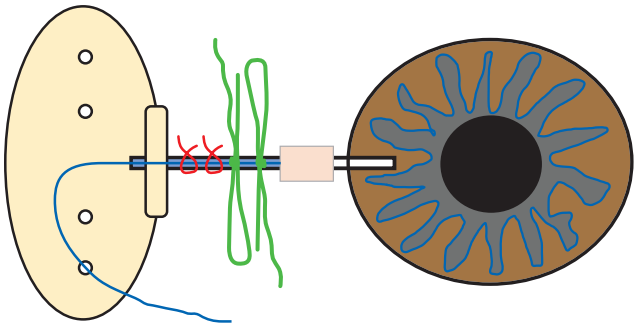

Şək.5. Qlaukoma implantı: ligature, ripkort və kontrol edilən tikişlərin tətbiqi (sxematik təsvir)

2021-ci ildən Azərbaycanda ilk dəfə olaraq əməliyyatdan sonrakı dövrdə hipotenziyanın qarşısını almaq üçün ripkortdan istifadə etdik (cədvəl 1). Ripkort propilen sapdır, diametrini dəyişdirərək borudan keçən maye axınının həcmini tənzimləyə mümkündür. 5:0, 4:0, 3:0 və 2:0 ripkordlarından istifadə edərkən Qİ-ın effektivliyi müvafiq olaraq 33%, 50%, 67% və 100% azalır. Müşahidələrimiz göstərdi ki, ripkort diametrini seçərkən xəstənin yaşı, göz almasının ölçüsü, refrakter qlaukoma növü, əməliyyatdan əvvəl və hədəf GDT də daxil olmaqla bir neçə amil nəzərə alınmalıdır. Bu gün biz müntəzəm olaraq ripkort istifadə edirik və tez-tez istifadə etdiyimiz 4:0 diametrli ripkortdur.

Yüksək GDT ilə əməliyyat olunmuş psevdoeksfoliativ qlaukoma olan gözlərdə, ripkortdan istifadə edərək QI-ın implantasiyasından sonra xoroidal qopma ehtimalı yüksəkdir. Borunun yenidən bağlanması müsbət nəticə verməzsə, kontrol edilən tikişdən istifadə etməyi təklif edirəm. Boru sorulmayan (Nylon 8:0) tikişlə bağlanır, ucları konyunktivanın səthinə gətirilir. Yarıq lampanın altında, tikiş ucunu çəkərək, ligatura Qİ-ın borusundan çıxarılır. Bu şəkildə Qİ-ın borusunun açılması idarə edilə bilər. Kifayət qədər formalaşmış fibroz kapsul və skleraya sıx bağlanmış xoroid ilə cərrah QI-ın işləməsinə təkan verə bilər. Mən bu texnikanı "tülkü bığı" adlandırdım (şək.5).

Yekun

Ənənəvi antiqlaukoma cərrahiyyəsi uğursuz və ya qəbuledilməz olduqda klapansız Qİ-nin istifadəsi GDT-in aşağı salınması baxımından uzunmüddətli və effektiv müalicədir. Əməliyyatdan sonra hipotoniya və Qİ borucuğu ilə bağlı fəsadlara hazır olmalısınız. Hipotoniya əleyhinə ripkort və kontrol edilən tikişdən istifadə etmək daha məqsədəuyğundur.

ƏDƏBİYYAT:

1. Papadaki, T.G. Long-term results of Ahmed glaucoma valve implantation for uveitic glaucoma / T.G.Papadaki, I.P.Zacharopoulos, L.R.Pasquale [et al.] // American Journal of Ophthalmology, – 2007. 144, №1, – p.62-69.
2. Arcieri, E.S. Efficacy and safety of intravitreal bevacizumab in eyes with neovascular glaucoma undergoing Ahmed glaucoma valve implantation: 2-year follow- up / E.S.Arcieri, J.S.Paula, R.Jorge [et al.] // Acta Ophthalmologica, – 2015. 93, №1, – p.1-6.
3. Gedde, S.J. Evidenced-based comparison of aqueous shunts / S.J.Gedde, J.F.Panarelli, M.R.Banitt [et al.] // Curr. Opin. Ophthalmol., – 2013. 24, – p.87-95.
4. Hasanov, J.V., Ramazanova H.I. Long-term results of Ahmed glaucoma valve implantation in refractory glaucoma in Azerbaijan // Oftalmologiya, – Bakı: – 2017. №25(3), – s.14-25.
5. Budenz, D.L. Five-year treatment outcomes in the Ahmed Baerveldt Comparison Study / D.L.Budenz, K.Barton, S.J.Gedde [et al.] // Ophthalmology, – 2015. 122(2), – p.308-316.

6. Christakis, P.G., Kalenak J.W., Tsai J.C. [et al.] The Ahmed Versus Baerveldt Study: Five-Year Treatment Outcomes / D.L.Budenz, K.Barton, S.J.Gedde [et al.] // Ophthalmology, – 2016. 123(10), – p.2093-2102.
7. Гасанов, Д.В. Ранние результаты эффективности глаукомных дренажей Ахмеда и Бервельдта при рефрактерной глаукоме в Азербайджане / Д.В.Гасанов, Э.М.Касимов, Х.И.Рамазанова [и др.] // Oftalmologiya. – 2020. 33, – с.39-49.
8. Mills, R.P. Categorizing the stage of glaucoma from pre-diagnosis to end-stage disease / R.P.Mills, D.L.Budenz, P.P.Lee [et al.] // Am. J. Ophthalmol., – 2006. 141, – p.24-30.
9. Hafeezullah, N. A preliminary comparison of the Aravind aurolab drainage implant with the Baerveldt glaucoma implant: a matched case-control study / N.Hafeezullah, S.AlHilali, F.Alghulaydhawi [et al.] // Eur. J. Ophthalmol., – 2021. 31, – p.445-452.
10. Prata Jr, J.A. In vitro and in vivo flow characteristics of glaucoma drainage implants / J.A.Prata Jr, A.Mérmoud, L.LaBree [et al.] // Ophthalmology, – 1995. 102, – p.894-904.
11. Lloyd, M.A. Long-term histologic studies of the Baerveldt implant in a rabbit model / M.A.Lloyd, G.Baerveldt, Q.H.Nguyen [et al.] // J. Glaucoma, – 1996. 5, – p.334-339.
12. Patel, S., Pasquale L.R. Glaucoma drainage devices: a review of the past, present, and future // Semin. Ophthalmol., – 2010. 25(5–6), – p.265-270.
13. Fargione, R.A. Etiology and management of the hypertensive phase in glaucoma drainage-device surgery / R.A.Fargione, N.Tansuebchueasai, R.Lee [et al.] // Survey of Ophthalmology, – 2019. 64, №2, – p.217-224.
14. Budenz, D.L. Five-year treatment outcomes in the Ahmed Baerveldt Comparison Study / D.L.Budenz, K.Barton, S.J.Gedde [et al.] // Ophthalmology, – 2015. 122(2), – p.308-316.
15. Christakis, P.G. The Ahmed Versus Baerveldt Study: Five-Year Treatment Outcomes / P.G.Christakis, J.W.Kalenak, J.C.Tsai [et al.] // Ophthalmology, – 2016. 123(10), – p.2093-2102.
16. Molteno, A.C. Two-stage insertion of glaucoma drainage implants / A.C. Molteno, G.Van Biljon, E.Ancker // Trans. Ophthalmol. Soc. N. Z., – 1979. 31, – p.17-26.
17. Molteno, A.C. The VICRYL tie technique for inserting a drainage implant in the treatment of secondary glaucoma / A.C.Molteno, P.J.Polkinghorne, J.A.Bowbyes // Aust. N. Z. J. Ophthalmol., – 1986. 14, – p.343-354.
18. Latina, M.A. Single stage Molteno implant with combination internal occlusion and external ligature // Ophthalmic. Surg., – 1990. 21, – p.444-446.
19. Sherwood, M.B., Smith M.F. Prevention of early hypotony associated with Molteno implants by a new occluding stent technique // Ophthalmology, – 1993. 100, – p.85-90.

Müəlliflərin iştirakı:
Tədqiqatın anlayışı və dizaynı: Həsənov C.V.
Materialın toplanması və işlənməsi: Həsənov C.V.
Statistik məlumatların işlənməsi: Həsənov C.V., Əfəndiev G.D.
Mətnin yazılması: Həsənov C.V.
Redaktə: Həsənov C.V., Həsənova N.A.

Müəlliflər münaqişələrin (maliyyə, şəxsi, peşəkar və digər maraqları) olmamasını təsdiqləyir

Korrespondensiya üçün:
Həsənov Cəmil Vaqif oğlu - Qlaukoma və Buynuz qişa şöbəsinin baş məsləhətçisi;
e-mail: jgasanov@yahoo.com