UOT: 617.764:616-006

İbrahimzadə G.T., Şahmuradova G.V.

XALAZİON. KLİNİKİ YANAŞMA

Akad. Z.Əliyeva adına Milli Oftalmologiya Mərkəzi, Bakı şəh.,AZ1114, Cavadxan küç.,32/15

XÜLASƏ

Məqsəd – son üç il ərzində bizim klinikamıza müraciət edən pasiyentlər arasında xalazion xəstəliyinin yayılması, onun differensial diaqnostikası və müalicəsinə yanaşmanın öyrənilməsi.

Material və metodlar

Tədqiqata 01.05.2020-ci il tarixdən 01.05.2023-cü il tarixə kimi akad. Zərifə Əliyeva adına Milli Oftalmologiya Mərkəzinə müraciət edən xalazion diaqnozu qoyulan 350 pasiyent daxil edilmişdir. Pasiyentlərin 174-ü (49.8%) qadın, 123-ü (35.1%) – kişi və 53-ü (15.1%) uşaq olunmuşdur.

Nəticə

Ümumi pasiyentlərin sayından 235 (67%) nəfərə xalazionun xaric edilməsi əməliyyatı aparılmış, 115 (33%) isə – konservativ müalicə tətbiq edilmişdir. 115 (33%) pasiyentdə yanaşı gedən somatik xəstəliklər aşkarlanmışdır. Bizə müraciət edən öncədən xalazion diaqnozu qoyulmuş 39 (7.7%) pasiyentdə kliniki və histoloji xalazionun olmaması təsdiqlənmişdir. Bu pasiyentlərin 4-ə yaş vəzisinin kistası, 19-a karsinoma, 2-ə limfoma, 2-ə isə daxili orqanlarının bədxassəli şişlərinin metastazı, 12-ə isə kanalikulit diaqnozu qoyulmuşdur.

Yekun

Xalazionla bağlı araşdırdığımız tibbi ədəbiyyatlara və 3 il ərzində müşahidə etdiyimiz pasiyentlərə nəzər saldıqda, qeyd etmək lazımdır ki, xalazionun diferensial diaqnozu əsasən qapağın bədxassəli şişləri ilə aparılmalıdır. Nəzərə almaq lazımdır ki, göz qapaqlarının lateral hissəsində yerləşən yaş vəzisinin və medial hissədə yerləşən kanalcıqların patologiyası ilə xalazionlar çox vaxt səhv salına bilər.

Üç il ərzində müşahidə etdiyimiz pasiyentlərdə fəsadlı "xalazionun" artan qrafiklə rast gəlinməsini xəstələrin oftalmoloqlara yox, ümumi cərrahlara, dermatoloqlara və hətta kosmetoloqlara müraciət etməsilə əlaqələndiririk.

Açar sözlər: *xalazion, karsinoma, limfoma, kanalikulit, göz yaşı vəzi xəstəlikləri*

Ибрагимзаде Г.Т., Шахмурадова Г.В.

ХАЛЯЗИОН. КЛИНИЧЕСКИЙ ПОДХОД

РЕЗЮМЕ

Цель - изучить распространенность халязиона, его дифференциальную диагностику и подход к лечению среди пациентов, обратившихся в наш центр за последние три года.

Материалы и методы

В исследование вошли 350 пациентов с диагнозом халязион, обратившихся в Национальный Центр Офтальмологии имени акад. Зарифы Алиевой за период с 01.05.2020 по 01.05.2023 год. Из них 174 (49,7%) пациента были женщины, 123 (35,1%) – мужчины и 53 (15,1%) – дети.

Результаты

Из общего числа обследованных 235-и (67,14%) пациентам была проведена операция по удалению халязиона, 115-и (32,8%) пациентам было применено консервативное лечение. У 115 (33%) пациентов с халязионом отмечали сопутствующие соматические заболевания. У 39 (7,7%) пациентов, обратившихся к нам, ранее в других медицинских учреждениях был поставлен диагноз «халязион», который клинически и гистологически не подтвердился. После обследования и гистологического подтверждения 4-м пациентам

был поставлен диагноз кисты слезной железы, 19-и – карцинома, 2-м пациентам – лимфома, метастаз злокачественных опухолей внутренних органов был обнаружен у 2-х пациентов и 12-ти пациентам диагностировали каналикулит.

Заключение

На основе проведенного нами 3-х летнего исследования обратившихся к нам пациентов с диагнозом халязион и литературного обзора следует отметить, что дифференциальная диагностика халязиона в основном должна проводиться с опухолями век глаза. Также хотелось бы подчеркнуть, что патология слезной железы, расположенной на латеральной части века и патология канальцев, расположенных на медиальной части века, часто может быть ошибочно принята за халязион.

По нашему мнению, рост числа случаев, ошибочно диагностированных как «халязион» за последние три года связан с обращением пациентов не к офтальмологам, а к общим хирургам, дерматологам и даже косметологам, которые в свою очередь назначают пациентам неправильное лечение и даже оперируют.

Ключевые слова: *халязион, карцинома, лимфома, каналикулит, патология слезной железы*

Ibrahimzadeh G.T., Shakhmuradova G.V.

CHALAZION. CLINICAL APPROACH

SUMMARY

Purpose - approach to the spread, differential diagnosis, and treatment of chalazion among patients who have applied to us in the last 3 years.

Materials and methods

From 01.05.2020 to 01.05.2023 350 patients diagnosed with chalazion applied to the National Centre of Ophthalmology named after acad. Zarifa Aliyeva. Among the patients, 174 (49.8%) were female, 123 (35.1%) were male and 53 (15.1%) were children.

Results

Out of the total number of patients 235 (67%) underwent chalazion excision surgery and 115 (33%) patients received conservative treatment. 115 (33%) had accompanying somatic diseases, 39 (7.7%) patients previously diagnosed with chalazion were confirmed to have no clinical and histological chalazion. Among these patients, 4 were diagnosed with cysts of the lacrimal glands, 19 - with carcinoma, 2 - with lymphoma, 2 - with metastasis of essential lesions of internal organs, and 12 with canaliculitis.

Conclusion

Considering the medical literature related to chalazion and the patients we observed over 3 years, it should be noted that the differential diagnosis of chalazion should primarily involve essential eyelid lesions. We would like to emphasize that confusion can often arise between chalazion and pathologies of the lacrimal glands located in the lateral part of the eyelids and the canaliculi located in the medial part.

The increasing incidence of "chalazion" observed in our patients over three years is associated not with referrals to ophthalmologists, but with referrals to general surgeons, dermatologists and even cosmetologists who in turn prescribe incorrect treatment to patients ever operate them.

Key words: *chalazion, carcinoma, limfoma, canaliculitis, lacrimal gland diseases*

Xalazion – göz qapağı qığırdağında əmələ gələn xroniki-iltihabi prosesdir ki, bu da göz qapaqlarındakı piy vəzilərinin (Meybom ivə ya Zeis) obstruksiyası nəticəsində yaranır [1].

Göz qapaqlarının tarsusu sıx birləşdirici toxumadan təşkil olunmuş və orbital haşiyəyə medial və lateral vətərlər vasitəsilə birləşmişdir. Yuxarı və aşağı tarsusun uzunluğu (29 mm) və qalınlığı (1 mm) eyni olub, yuxarı tarsusun hündürlüyü isə (11 mm) aşağı tarsusdan (4 mm) 3 dəfə böyükdür. Meybomi vəziləri (həmçinin tarzal vəzi də adlanır) holokrin seboz vəzilərdir və tarsusda vertikal şəkildə bir-birinə paralel yerləşmişdir. Yuxarı göz qapağında 30-40, aşağı göz qapağında isə 20-30 meybomi vəzilərinin girişi yerləşir. Meybomi vəzilərindən xaric olunan yağ intermarginal hissəyə ifraz olunur və hər göz

qırpmada göz yaşı filminin tərkib hissəsinə çevrilir. Yaşla əlaqəli meybomi vəzilərinin lipid profilində dəyişikliklər və azalma baş verir [2].

Oleumqranulomanın inkişafı ilə nəticələnən xalazion Meybomi və Zeis vəzisinin obstruksiyası səbəbi ilə yaranan xroniki iltihabı prosesdir. Belə hal bu vəzilərin ektaziyası və onların sekretinin ətraf toxumaya siraət etməsi ilə nəticələnir [3]. Zeis vəzisinin obstruksiyası xarici hordeolum (və ya itdirsəyi), Meybom ivəzilərinin obstruksiyası isə daxili hordeolum adlanır ki, hər iki tip, adətən, Stafilokokkus aureous tərəfindən törədilmiş, lokalizə olunmuş irinli absesdir. Xarici hordeolum, əsasən, 1-2 həftə içərisində müalicəsiz sağalır. Daxili hordeolum isə xalaziona çevrilir [4]. İki və ya bir neçə xalazion birləşdikdə qeyri-adi böyük ölçüyə çatan iri xalazion qığırdaq ilə birləşir, dəridən yaxşı əllənir, konyunktiva tərəfdən isə xalazion hiperemiyalı olub, ətrafdakı selikli qişanı qalınlaşdırır [5].

Bəzi hallarda törəmə tarsal konyunktival səthə boşala bilər [6]. Yerli iltihab əlamətləri: qızartı, şişmə, ağrı xəstəliyin kəskin dövründə müşahidə edilir. Göz qapaqlarının altında daha sonra isə sərt, ağrısız, düyünlü törəmə meydana çıxır [1].

Son illər ərzində Əfqanistanda xalazion göz xəstəliklərinin 0,24%-i, Hindistan ədəbiyyatına görə isə 0,57%-i təşkil edir [7, 8]. Son 5 ildə ABŞ ədəbiyyatında xalazionun yayılması haqqında məlumat verilməmişdir [9]. Azərbaycan ədəbiyyatında xalazionun yayılmasına dair heç bir məlumata rast gəlmədik. Amerikalı və Asiyalılarda Qafqazlılara nisbətən daha çox xalazion əmələ gəlir [10]. Xalazion bütün yaş qruplarında, xüsusilə, 30-50 yaş şəxslərdə uşaqlara nisbətən daha çox baş verir ki, bunun da səbəbi androgenik hormonlarda sebum sıxlığının artması ilə bağlıdır. Cinsi yetişkinlik və hamiləlik dövründə hormonal balansın seboz sekresiyasını artırmasına təsiri xalazionların əmələ gəlmə riskini artırır. Təkrarlanan xalazionlar daha çox yetkin şəxslərdə baş verir və bu zaman seboz karsinoma, squamatoz hüceyrə karsinoması, mikrosistik adneksal karsinomaları istisna etmək lazımdır. Xalazionun yaranma səbəbi göz xəstəlikləri: xronik blefarit, göz qapağı travmaları, keçirilmiş göz qapağı əməliyyatları və somatik: seboreyalı dermatit, rozesea, qanda artmış lipid konsentrasiyası, leyşmaniyoz, tuberkuloz, immundefisit, viral infeksiyalar, karsinomalar, traxoma ilə əlaqəli və Bortezamid (hematoloji maliqnizasiyalarında 1ci nəsil proteasom inhibitoru) istifadəsinə bağlı ola bilər [11, 12].

Meybomit, meybomi hüceyrə karsinoması, mikrosistik adneksal karsinoma, pleksiform neyrofibroma, Stafilokkus aureous infeksiyası, sarkoidozun kəskin fəsadları, blefarit, bazal hüceyrə karsinoması, kapillyar hemangioma, anadangəlmə nazolakrimal kanal anomaliyaları, konyunktival melanoma, dakrioadenit, Kaposi sarkomasının qapaqlardakı dermatoloji dəyişiklikləri, göz qapağı papilloması, yuvenil ksantroqranuloma, lakrimal vəzi törəməsi, neyrofibramotoz tip 1-in oftalmik dəyişiklikləri, qapağın piqmentli törəmələri, piogenik qranuloma, seboz hüceyrə karsinoması, seboz hüceyrə karsinoması, konyunktival squamatoz hüceyrə karsinoması, göz qapağı squamatoz hüceyrə karsinoması kimi xəstəliklərlə xalazionun diferensial diaqnostikası aparılır [10].

Xalazionun müalicəsində konservativ, cərrahi və törəmədaxili inyeksiya müalicə metodlarından istifadə olunur. Konservativ müalicə zamanı antibiotik, steroid, qeyri-steroid göz damcıları, məlhəmləri təyin olunur və somatik xəstəliklərin müalicəsi aparılır. Cərrahi üsulun seçimi xalazionun qapaqda yerləşməsindən asılıdır.

Törəmədaxili inyeksiya zamanı, xüsusən, istifadə olunan triamsinolon asetat dəri altına keçərsə, nekroz əmələ gətirmə səbəbindən nəticədə dəridə piqmentasiya yarana bilər və bu hal pasiyentdə kosmetik şikayətlərə səbəb ola bilər. Həmçinin iynə retinal arteriya tıxanıqlığına səbəb ola bilər [6]. Triamsinolon inyeksiyasından 1 ay sonra xorioretinopatiya inkişaf etməsinə dair məlumata da rast gəldik [13].

Hər oftalmoloqun praktikasında residiv verən xalazionlara rast gəlinir. Oral vitamin A təyinatı uşaqlarda xalazionun yenidən əmələ gəlməsinin azaltdığı nəticəsinə gəlmişlər [14]. Bu müalicələrdən əlavə, xüsusilə, rozesealı və seboreyalı dermatitli xəstələrdə təkrarlanan xalazionlarda profilaktik məqsədlə sistemik poliketid qrupuna daxil olan antibiotiklərdən istifadə olunur [6].

Məqsəd - son üç il ərzində bizim klinikamıza müraciət edən pasiyentlər arasında xalazion xəstəliyinin yayılması, onun differensial diaqnostikası və müalicəsinə yanaşmanın öyrənilməsi.

Material və metodlar:

Tədqiqata 01.05.2020-ci il tarixdən 01.05.2023-cü il tarixə kimi akad. Zərifə Əliyeva adına Milli Oftalmologiya Mərkəzinə müraciət edən xalazion diaqnozu qoyulan 350 pasiyent daxil edilmişdir. Pasiyentlərin 174-ü (49.8%) qadın, 123-ü (35.1%) – kişi və 53-ü (15.1%) uşaq olunmuşdur (diaqram 1)

Pasiyentlərin 235-də (67%) xalazionun xaric edilməsi əməliyyatı, 115-də (33%) xəstəyə isə konservativ müalicə tətbiq edilmişdir, 3 (0.85%) xəstədə isə xalazionun təkrar əmələ gəlməsi müşahidə edilmişdir.

İllər boyunca qazandığımız bilik və praktika nəticəsində tətbiq etdiyimiz xalazionun müalicə alqoritmini məqalədə qeyd etmək istərdik. Birincili pasiyent müraciət etdikdə xalazion yeni əmələ gəlibsə, iltihab əlamətləri (hiperemiya, ağrılı palpasiya) izlənilirsə, pasiyentə belə hallarda 10 günlük konservativ müalicə təyin edilir (steroid+antibiotik qarışıq damcı və məlhəm). On gün sonra baxışda iltihab prosesi dayandıqdan sonra düyün şəklində törəmə qalıbsa, xəstəyə əməliyyat təyin olunur. Əgər birincili müraciətdə xalazion ətrafında iltihab əlamətləri müşahidə olunmursa və düyünlü törəmə 1 aydan artıq müddətdə varsa, belə xəstələrə cərrahi müdaxilə olunur. Bu pasiyentlərdə cərrahi müalicədən öncə 3 günlük konservativ müalicə (steroid+antibiotik damcı və məlhəm) təyin olunur. Konservativ müalicə təyin olunmamışdan əvvəl xəstənin göz təzyiqi ölçülür və anamnezində oftalmohipertenziya və qlaukoma xəstəliyi istisna edilir. Əgər yüksəlmiş təzyiq (oftalmohipertenziya və ya qlaukoma) təsdiqlənərsə, belə pasiyentlərə sadəcə antibiotik tərkibli damcı və antibiotik+steroid tərkibli məlhəmi yalnız qapağın xarici səthinə çəkmək tövsiyə olunur. Lokal konservativ müalicə ilə yanaşı pasiyentlərin somatik xəstəliklərinə uyğun müalicə aparılması mütləqdir.

Cərrahi əməliyyatlar, adətən, yerli anesteziya altında keçirilir, lakin göstəriş olarsa, qısamüddətli ümumi narkoz təyin oluna bilər. Xalazion qığırdağın ön divarında, qapağın ön səthində yerləşibsə, horizontal dəri kəsiyi vasitəsilə xaric oluna bilər. Əgər xalazion qığırdağın arxa divarında, yəni qapağın konyunktival səthindədirsə, meybomi vəzilərinə perpendikulyar olaraq vertikal kəsiklə xalazion drenə oluna bilər. Bu üsul qapaq kənarının dərisinin və konyunktivasının deformasiyasını qoruyur.

Törəmə içərisinə steroid inyeksiyası: 5 mg/ml triamsinolon diasetat suspenziyası 5 mg/ml konsentrasiyada lidokain (və ya bərabər miqdarda) ilə qarışdıraraq 0.2-2 ml arası törəmə çevrəsindəki toxumaya konyunktivadan inyeksiya edilir [7]. Biz praktikamızda effekti az olduğundan triamsinolon inyeksiyasından az istifadə edirik. Yalnız cərrahi əməliyyatdan 2 həftə sonra iltihab prosesi sorulmadığına görə 3 xəstəmizdə bu metoddan istifadə etmişik. Əməliyyatlardan əvvəl və sonra dinamikada görmə orqanının monitorinqi həyata keçirilmişdir. Heç bir xəstədə əməliyyatdan sonra görmə orqanında fəsad olmamışdır.

Göründüyü kimi, xəstələrin əksəriyyəti qadınlardır və onlarda yanaşı somatik xəstəliklərin olması da səciyyəvidir.

Nəticələr və onların müzakirəsi

Qadın xəstələrin 12-i (6.9%) hamilə olmuşdur. 115 (33%) pasiyentdə yanaşı gedən somatik xəstəliklər aşkarlanmışdır. Ümumi xalazionlu pasiyentlərin sayından somatik xəstəliklərlə müraciət edənlərin arasında 43-də (12.2%) mədə-bağırsaq patologiyaları, 29-da (8.2%) şəkərli diabet (I və II tip), 18-də (5.14%) qurd invaziyaları, 11-də (3.14%)

Diaqram 1

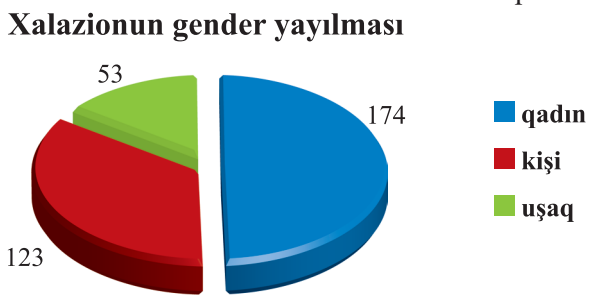

Diaqram 2

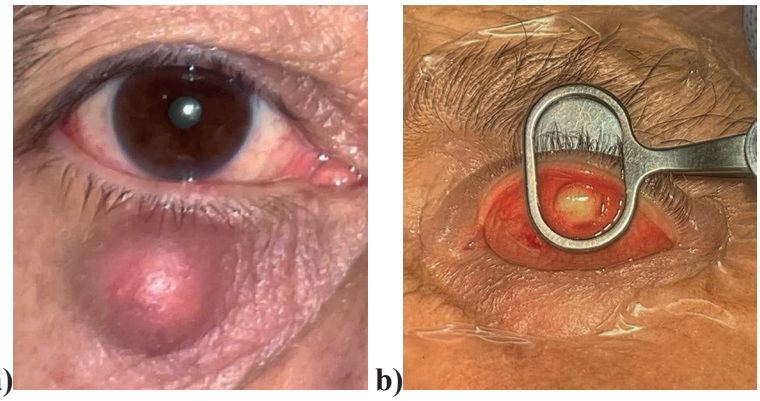

Şək.1:
a) Bir dəfə başqa xəstəxanada cərrahi əməliyyat olunduqdan sonra;
b) Triamsinolon inyeksiyasından sonrakı vəziyyət

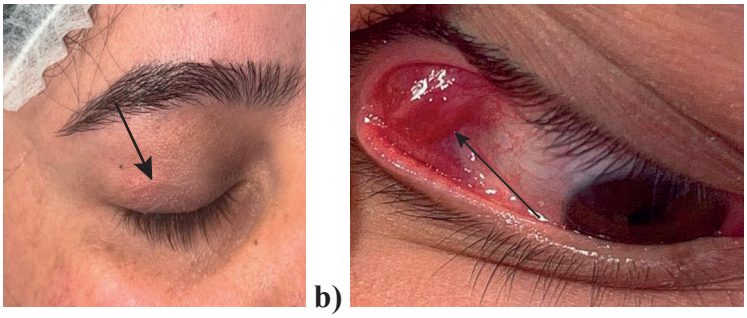

Şək.2.
a) Yaş vəzisi kistasının xaricdən görünüşü;
b) qapağı çevirdikdən sonrakı görünüşü

iltihabı oynaq problemləri, 8-də (2.2%) onkoloji xəstəliklər, 6-da (1.7%) isə digər yanaşı xəstəliklərin olması anamnezində bildirilmişdir (Diaqram 2).

Qəbul etdiyimiz pasiyentlərdə birincili xalazion diaqnozu 190 nəfərə qoyulmuşdur. Bizdən öncə başqa klinikalara müraciət etmiş 160 pasiyentdən 47-i öncədən cərrahi əməliyyat keçirmiş, 74 xəstəyə konservativ müalicə aparılmış, 39 nəfərə isə törəmədaxili triamsinolon asetat inyeksiyası yeridilmişdir. Bu pasiyentlər öncəki müalicələrindən 1-6 ay sonra müraciət etmişdir (şək.1)

Bizə müraciət edən öncədən xalazion diaqnozu qoyulmuş 39 (7.7%) pasiyentdə kliniki və histoloji xalazionun olmaması təsdiqlənmişdir. Bu pasiyentlərin 4-ə yaş vəzisinin kistası, 19-a karsinoma, 2-ə limfoma, 2-ə isə daxili orqanlarının bədxassəli şişlərinin metastazı, 12-ə isə kanalikulit diaqnozu qoyulmuşdur (Diaqram 3). Bu pasiyentlərə qoyulan kliniki diaqnoz histoloji analizlərinin nəticəsi ilə təsdiqlənmişdir. Bu pasiyentlərin 21-ə öncədən xalazionun xaric edilməsi əməliyyatı icra edilmişdir. Əməliyyatın səhv diaqnoz nəticəsində uğursuz olmasına və tez bir zamanda residiv əmələ gəlməsinə görə pasiyentlər bizə müraciət etmişdir.

Sung C.K. və həmmüəllifləri tədqiqat işlərində 2010-2012 illər ərzində müşahidə etdiyi pasiyentlərin 3-də göz yaşı vəzisi axarının patalogiyası xalazion kimi yanlış dəyərləndirilmişdir [15]. Bizim praktikamızda bu kimi hallar 4 pasiyentdə müşahidə olunub (Şək.2).

Diaqram 3

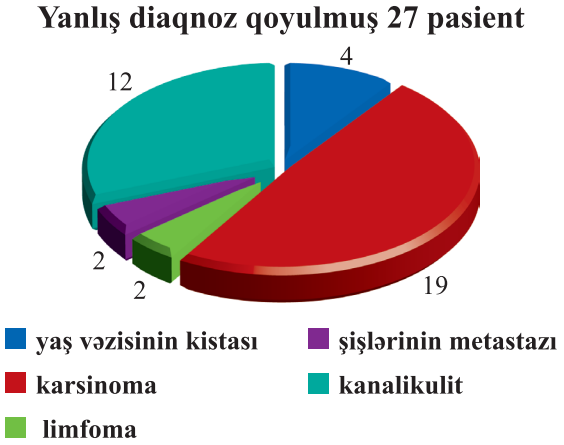

Diaqram 4

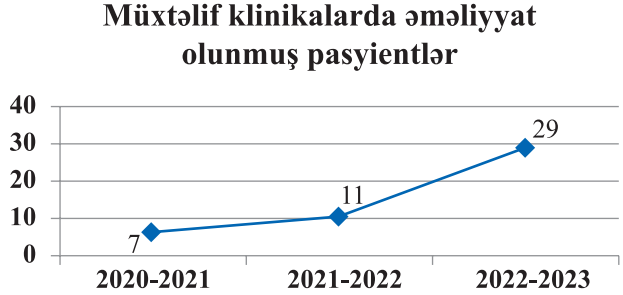

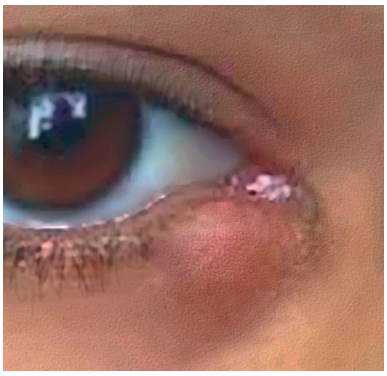

Şək. 3. Xalazion diaqnozu qoyulmuş alt qapaq kanalikuliti

a) b) 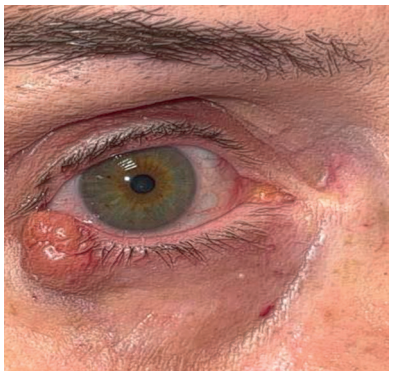

Şək.4. Xalazion diaqnozu qoyulmuş qapaqların bədxassəli şişi

Diamantis A. və həmmüəllifləri tədqiqat işlərində 1 il ərzində müşahidə etdiyi xəstələrin birində kanalikulit əvəzinə xalazion diaqnozu qoymuş və yanlış əməliyyat aparmışlar [16]. Biz isə praktikamızda 3 il ərzində 12 xəstədə bu kimi problemlə qarşılaşmışıq (Şək. 3).

Araşdırdığımız tibbi ədəbiyyatlarda bir çox müəlliflərin qapağın bədxassəli şişlərinin xalazionla qarışdırıldığını və bu səbəbdən pasiyentlərin bir neçə dəfə əməliyyat olduğunu qeyd etmişlər [17-23]. Bizim praktikamızda xalazionla səhv salınan bədxssəli şişlər arasında 3 il ərzində 19 karsinoma, 2 limfoma, 2 daxili orqanlarının bədxassəli şişlərinin metastazına rast gəlinib (Şək.4).

Üç il ərzində (2020-2023) müşahidə etdiyimiz pasiyentlərin illərə görə müraciət göstəriciləri bunlardır: 2020-ci ilin may ayından 2021-ci ilin mayına qədər 92 pasiyent, 2021-ci ilin may ayından 2022-ci ilin mayına qədər 115 və 2022-ci ilin may ayından 2023-ci ilin mayına qədər 143 pasiyent olmuşdur. Bu pasiyentlərdən öncədən başqa müxtəlif klinikalarda əməliyyat keçirmiş şəxslərin sayı isə müvafiq olaraq illər üzrə 7, 11 və 29 olmuşdur (Diaqram 4).

Yekun

Xalazionla bağlı araşdırdığımız tibbi ədəbiyyatlara və 3 il ərzində müşahidə etdiyimiz pasiyentlərə əsasən qeyd etmək lazımdır ki, xalazionun diferensial diaqnozu əsasən qapağın bədxassəli şişləri ilə aparılmalı və ciddi yanaşma olmalıdır ki, bu xəstəliklər tək göz alması və gözətrafı toxumalarla bağlı fəsadlara yox, həyati təhlükəyə gətirib çıxara bilər.

Qeyd etmək lazımdır ki, göz qapaqlarının lateral və medial kantusa yaxın yerləşən xalazionlara daha ciddi yanaşma mütləqdir. Belə ki, bu lokalizasiyalarda lateralda yerləşən yaş vəzisinin və medial hissədə yerləşən kanalcıqların patologiyası ilə səhv salına bilər.

Üç il ərzində müşahidə etdiyimiz pasiyentlərdə fəsadlı "xalazionun" artan qrafiklə rast gəlinməsini xəstələrin oftalmoloqlara yox, ümumi cərrahlara, dermatoloqlara və hətta kosmetoloqlara müraciət etməsilə əlaqələndiririk.

ƏDƏBİYYAT:

1. Qasımov, E.M., Kərimov M.İ. Göz xəstəlikləri (oftalmoloqlar üçün vəsait) // Kitab, – Bakı: – 2014. – s.61.
2. AAO BCSC // Fundamentals and Principles of Ophthalmology, – 2019-2020. – p.36.
3. Musayev Qəlbinur, P. Göz xəstəlikləri. (Dərslik) / P.Musayev Qəlbinur, S.Əliyeva, H.Qəhrəmanov // Kitab, – Bakı: – 2005. – s.147-148.
4. AAO BCSC // External disease and cornea, – 2015-2016. – p.64-65.
5. Qasımov, E.M., Aslanova V.Ə. Göz xəstəliklərinin diaqnostikası (Dərs vəsaiti) // Kitab, – Bakı: – 2009. – s.26.
6. Türk Oftalmoloji Derneği Eğitim Yayınları // No:6 Temel Oküler Onkoloji, – p.31-32.
7. Alsammahi, A. International Journal of Community Medicine and Public Health / A.Alsammahi, Z.Aljohani, N.Jaad [et al.] // Int. J. Community Med Public Health, – 2018. Nov; 5(11), – p.4979-4982.

8. Das, A.V., Dave T.V. Demography and Clinical Features of Chalazion Among Patients Seen at a Multi-Tier Eye Care Network in India: An Electronic Medical Records Driven Big Data Analysis Report // Clin. Ophthalmol., – 2020. 14, – p.2163-2168.
9. Jordan, G.A., Beier K. // StatPearls Publishing: Jan; – 2023.
10. Evans, J. Chalazion: racial risk factors for formation, recurrence and surgical intervention / J.Evans, K.B.H.Vo, M.Schmitt // Can. J. Ophthalmol., – 2021. May; 30.
11. Deschênes, J., Dahl A.A. Chalazion // Medscape, Apr; 4. – 2023.
12. Paravathaneni, M. A Case Report on Bortezomib-Induced Bilateral Chalazion / M.Paravathaneni, V.Thota, S.Mulla [et al.] // – 2020. Aug; 12(8), – p.10062.
13. Rosignoli, L. Development of Central Serous Chorioretinopathy following Chalazion Removal with Intralesional Triamcinolone Injection: A Case Report / L.Rosignoli, S.M.Potter, A.Gonzalez [et al.] // Case Rep. Ophthalmol., – 2018. Sep-Dec; 9(3), – p.416-420.
14. Gao, X. The Effect of Oral Vitamin A Supplementation on Chalazion in Young Children with Vitamin A Deficiency: A Pilot Study / X.Gao, Q.Xiang, J.Fang // J. Ocul. Pharmacol. Ther., – 2021. Jul-Aug; 37(6), – p.354-359.
15. Kim, S.C. Lacrimal gland duct stones: misdiagnosed as chalazion in 3 cases / S.C.Kim, K.Lee, S.U.Lee // Can. J. Ophthalmol., – 2014. Feb; 49(1), – p.102-105.
16. Almaliotis, D. A para-canalicular abscess resembling an inflamed chalazion / D.Almaliotis, E.Nakos, T.Siempis [et al] // Case Rep. Ophthalmol. Med., – 2013. – p.618367.
17. Vrcek, I. Cutaneous squamous cell carcinoma of the eyelid masquerading as a chalazion / I.Vrcek, R.N.Hogan, R.Mancini // İnt. Ophthalmol., – 2015. Feb; 35(1), – p.131-134.
18. Scruggs, R.T., Black E.H. Granular cell tumor masquerading as a chalazion // Case Reports Ophthalmic. Plast. Reconstr. Surg., – 2015. Jan-Feb; 31(1), – p.6-8.
19. Sahu, S.K. Sebaceous Gland Carcinoma of Lid: Masquerading as a Recurring Chalazion / S.K.Sahu, S.Senn, C.Poddar // Int. J. Appl. Basic Med. Res., – 2021. Apr-Jun; 11(2), PMC8061616.
20. Rebollo, N.P. Metastatic gastric carcinoma to the eyelids masquerading as a chalazion / N.P.Rebollo, G.A.Yeaney, C.J.Hwang [et al.] // Am. J. Ophthalmol. Case Rep., – 2023. Mar; 29, – p.101814.
21. Onesti, M.G. Suspected spinocellular carcinoma of the inferior eyelid resulted multiple chalazion / M.G.Onesti, A.Troccola, A.Maruccia [et al.] // Case Reports Ann. Ital. Chir., – 2013. – p.84.
22. Rawlings, N.G. Merkel cell carcinoma masquerading as a chalazion / N.G.Rawlings, S.Brownstein, D.R.Jordan // Case Reports Can. J. Ophthalmol., – 2007. Jun; 42(3), – p.469-470.
23. Roper, J.P. Desmoplastic malignant melanoma masquerading as chalazion / J.P.Roper, T.Jones, J.D.Common // Br J Ophthalmol., – 1986. Dec; 70(12), – p.907-910.

Müəlliflərin iştirakı:
Tədqiqatın anlayışı və dizaynı: İbrahimzadə G.T.
Materialın toplanması və işlənməsi: İbrahimzadə G.T., Şahmuradova G.V.
Mətnin yazılması: İbrahimzadə G.T., Şahmuradova G.V.
Redaktə: İbrahimzadə G.T., Şahmuradova G.V.

Müəlliflər münaqişələrin (maliyyə, şəxsi, peşəkar və digər maraqları) olmamasını təsdiqləyir

Korrespondensiya üçün:
İbrahimzadə Günay Tofiq qızı, tibb üzrə fəlsəfə doktoru, akad. Zərifə Əliyeva adına Milli Oftalmologiya Mərkəzinin WETLAB bölməsinin elmi işçisi
E-mail: ibrahimzadeg@gmail.com