

УДК: 617.7-002-089

Ахундова М.И., Гаджи Бадаллы Л.А., Новрузлу Ш.Ф.

## ПОСЛЕОПЕРАЦИОННЫЙ ЭНДОФТАЛЬМИТ (КЛИНИЧЕСКИЙ СЛУЧАЙ)

*Национальный Центр Офтальмологии имени акад. Зарифы Алиевой, Баку, AZ1114,  
ул. Джавадхана 32/15*

## РЕЗЮМЕ

В статье описывается клинический случай послеоперационного эндофтальмита вследствие инфицирования тоннельного разреза у 75-летней женщины, более 20 лет страдающей сахарным диабетом, после экстракции катаракты с имплантацией ИОЛ на правом глазу. Диагноз был поставлен на основании анамнеза, клинической картины, микробиологического и ультразвукового исследований.

Axundova M.I., Hacı Bədəlli L.A., Novruzlu Ş.F.

## ƏMƏLİYATDAN SONRAKI ENDOFTALMİT (KLİNİK HAL)

## XÜLASƏ

Məqələdə 20 ildən çox şəkərli diabeti olan 75 yaşlı qadında sağ gözün İOL implantasiyası ilə kataraktanın ekstraksiyasından sonra tunel kəsiyinin infeksiyalaşması nəticəsində yaranan endoftalmitin klinik halı təsvir edilir. Diaqnoz anamnez, klinik şəkli, mikrobioloji və ultrasəs müayinələri əsasında qoyulub.

Akhundova M.I., Haji Badalli L.A., Novruzlu Sh.F.

## POSTOPERATIVE ENDOPTHALMITIS (CLINICAL CASE)

## SUMMARY

The article describes a clinical case of postoperative endophthalmitis due to infection of the tunnel incision in a 75-year-old woman with diabetes for more than 20 years after cataract extraction with IOL implantation in the right eye. The diagnosis was made on the basis of anamnesis, clinical picture, microbiological and ultrasound examinations.

Послеоперационный эндофтальмит является тяжёлой патологией органа зрения, требующей своевременной диагностики и комплексного лечения в специализированной офтальмологической клинике.

Несмотря на появление обширного спектра антибактериальных препаратов, совершенствование методик профилактики инфекционных осложнений, послеоперационный эндофтальмит остаётся актуальной проблемой офтальмологии [1-4].

Послеоперационный эндофтальмит – это внутриглазное воспаление, вовлекающее стекловидное тело и внутренние оболочки глаза вследствие их контаминации бактериальной или грибковой инфекцией [5-10].

#### *Клинический случай*

Пациентка А.Н., в возрасте 75 лет, обратилась в Национальный Центр Офтальмологии имени акад. Зарифы Алиевой с жалобами на сильные боли и потерю зрения правого глаза.

Из соматических заболеваний отмечала сахарный диабет (более 20 лет).

Со слов больной 15 дней ранее ей была произведена экстракция катаракты с имплантацией ИОЛ в одной из частных клиник города Баку. Через 10 дней после операции почувствовала боли и снижение зрения. В течение 5 дней амбулаторно лечилась. Так как состояние глаза ухудшилось, обратилась в центр и была госпитализирована с диагнозом: OD – Послеоперационный эндофтальмит. OU – Артифакция.

При первичном обследовании:

Vis OD = светоощущение с правильной проекцией света;

Vis OS = 0,5 не корригирует.

Tn OD = +2 (пальпаторно);

Tn OS = 20 мм рт. ст.

При биомикроскопии: склеральная инъекция, выраженный отёк роговицы, множественные эндотелиальные преципитаты, на 11 часах у лимба небольшая эрозия, передняя камера заполнена гнойно-фибринозными массами, подлежащие отделы не исследуются (рис.1, а, б).

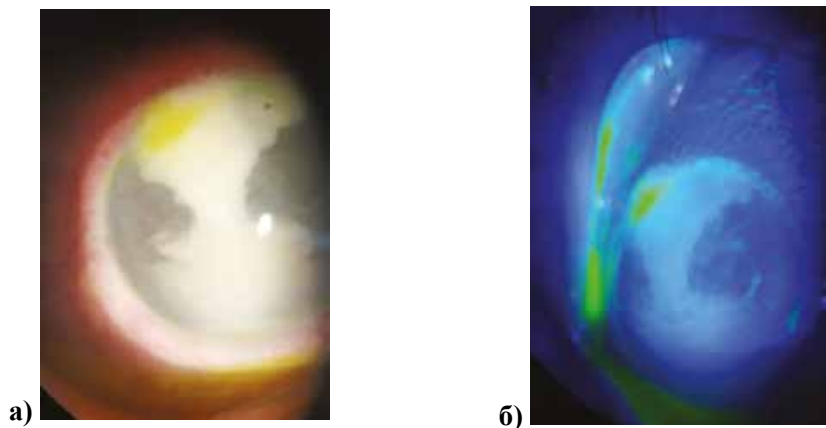


Рис.1. Биомикроскопия: состояние правого глаза при поступлении

Результаты УЗИ выявили диффузное помутнение в стекловидном теле, отслойку гиалоидной мембраны (рис.2).

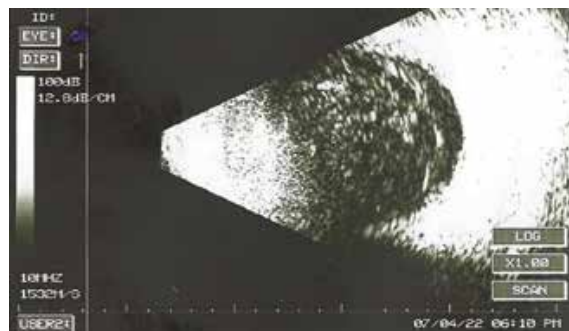


Рис.2. УЗИ правого глаза

Решением консилиума больной была рекомендована и экстренно проведена интравитреальная инъекция ванкомицина с предварительным забором биологического материала из передней камеры и стекловидного тела.

Лабораторные микробиологические исследования выявили наличие золотистого стафилококка как в передней камере 10<sup>4</sup>, так и в стекловидного тела 10<sup>3</sup> (рис.3).

Несмотря на строгую диету (Стол №9) и прием сахаропонижающих препаратов сахар крови пациентки варьировал от 7,7 до 15,5 ммоль/л.

Diagnoz: OD- Endofthalmit.		
Analizlərin götürülmə tarixi: 05.07.2022.		
Tədqiq olunan material: OD- Ön kamera mayesi.		
1. Bakteriooloji identifikasiya: OD – Staphylococcus aureus 10 <sup>4</sup> aşkar edilib.		
ANTİBİOTİKQORAMMA		
Nö	DƏRMAN VASİTƏLƏRİ	HƏSSASLIQ
1	Amikacin	++
2	Ampicillin	++
3	Cefazolin	++
4	Cefotaxime	+++
5	Ceftazidime	+
6	Ceftriaxone	++
7	Levofloxacin	++
8	Fucidin	++
9	Gentamicin	++
10	Levofloxacin	++
11	Ciprofloxacin	-
12	Evazan-L	-
13	Norfloxacin	-
14	Moxifloxacin	+
15	Tobramycin	++
16	Vancomycin	++
ANTİFUNQAL PREPARATLAR		
17	Amphotericin B	-
18	Clotriazole	-
19	Fluconazole	-
20	Itraconazole	-
21	Ketoconazole	-
22	Nystatin	-

a)

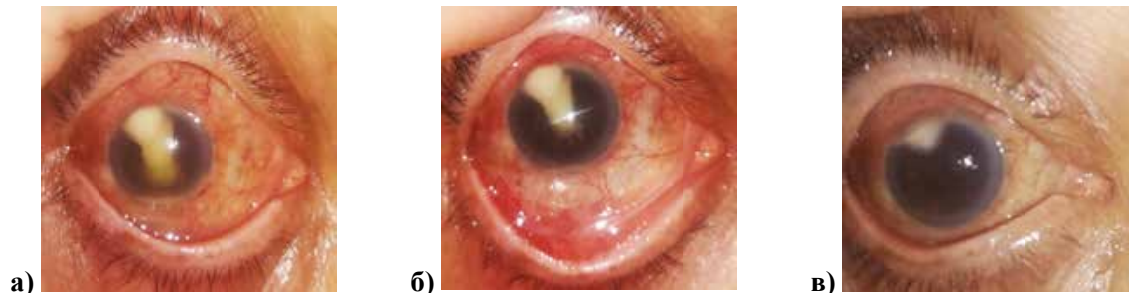
b)

Рис.3. Антибиотикограмма посева биологического материала: а) из передней камеры; б) из стекловидного тела

Пациентке было назначено общее и местное антибактериальное и противовоспалительное лечение: глазные капли Ванкомицина каждый час, цефатоксим – в виде субконъюнктивальных и внутривенных инъекций, мазь Тобрекс 5 раз в день, мидриатики в виде капель и субконъюнктивальных.

Учитывая то, что пациентка более 20 лет страдает от сахарного диабета, профилактически назначена противогрибковая терапия: амфотерицин в каплях – 5 раз в день и итраканазол по 1 таблетке в день.

Гипопион уменьшался медленно, но после добавления в лечение лидазы – 0,2 субконъюнктивально и 1,0 внутримышечно (5 инъекций) гипопион рассосался. На 20 день лечения лишь периферически на 11 часах наблюдался абсцидированный участок роговицы в виде треугольника (рис.4).



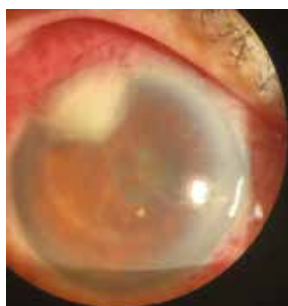a)

b)

v)

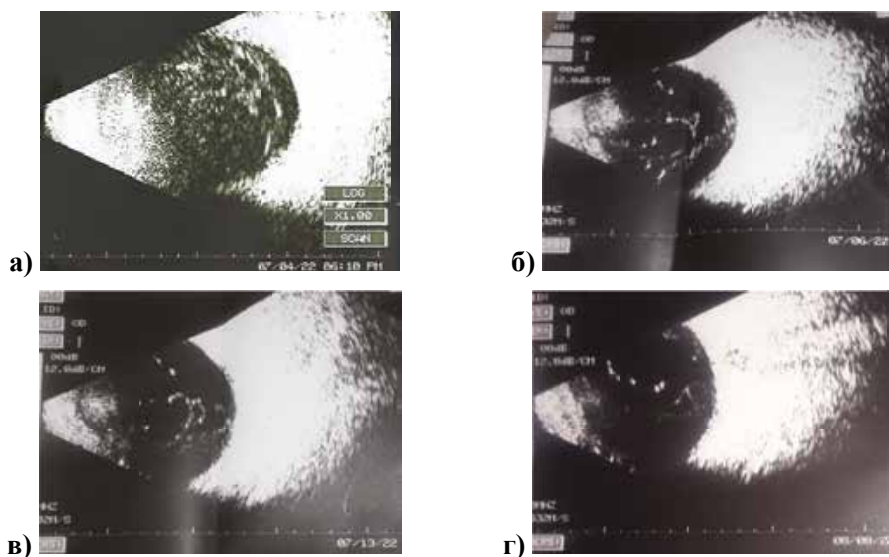
Рис.4. Динамика изменения состояния правого глаза в ходе лечения: а) на 7 сутки; б) на 12 сутки; на 20 сутки

В области зрачка наблюдались фиброзная пленка и круговые спайки, разорвать которые медикаментозно не представлялось возможным (рис.5).



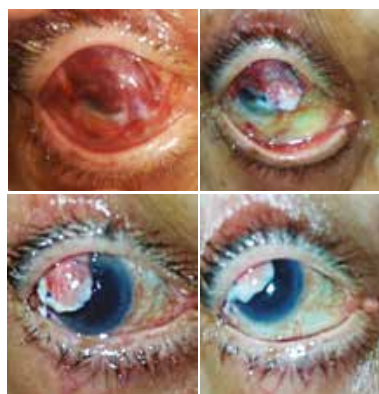
**Рис.5.** Фиброзная пленка и круговые спайки в области зрачка (OD)

Повторные УЗ исследования дали возможность определить дальнейшую тактику лечения (рис.6).



**Рис.6.** Ультразвуковое исследование в процессе лечения (OD)

Последующие 7 дней процесс реконвалесценции замедлился, а на 32 сутки вновь появился гипопион, высотой 1 мм, который стал нарастать. Больной было произведено биологическое покрытие роговицы, после чего глаз успокоился, гипопион рассосался. Во время операции было выявлено гнойное расплавление в области тоннеля, после чего хирург обработал данный участок и произвёл покрытие роговицы (рис. 7).



**Рис.7.** Состояние правого глаза после биологического покрытия в динамике

При выписке:

Vis OS = светоощущение с правильной проекцией света;

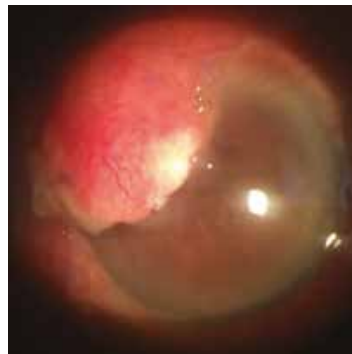Vis OD = 0,5 не коррегирует;

Tn OS = N (пальпоторно);

Tn OD = 19 мм рт.ст.

OD – Конъюнктива полностью покрывает роговицу, на швах незначительные выделения, движение глазного яблока свободное.

На рис. 8 представлено состояние глаза через месяц после выписки. В дальнейшем, после оценки всех рисков, считаем целесообразным проведение YAG-лазерной томии плёнки на поверхности хрусталика с целью возможного повышения зрения у больной.



**Рис.8.** Состояние правого глаза через месяц после выписки

### Обсуждение

Запоздалое обращение больных с послеоперационным эндофтальмитом приводит к резкому снижению зрения [1]. В нашем случае зрение больной при поступлении в стационар – светоощущение с правильной проекцией света. Сопутствующие соматические заболевания, в частности сахарный диабет, отягощают течение болезни, замедляют сроки лечения. В представленном нами клиническом случае пациентка находилась в клинике 37 дней; возраст больной (75 лет), совпадает с данными Ю.С.Астахова, согласно которым 68% исследований пациентов с послеоперационным эндофтальмитом составили лица старше 60 лет [11]. Резистентность золотистого стафилококка ко многим широко применяемым антибиотикам требует своевременного проведения микробиологических исследований с целью выявления чувствительности бактерий к тем или иным антибиотикам и назначения адекватного лечения [4, 8]. Считается целесообразным использование профилактических инстилляций антибиотиков до, во время и после проведения экстракции катаракты, что в разы снижает риск возникновения послеоперационного эндофтальмита [2-5].

Согласно общемировым рекомендациям европейского общества катарактальных и рефракционных хирургов, при выраженных признаках эндофтальмита лучше сразу приступить к витрэктомии [12]. Нами было проведено как консервативное, так и хирургическое лечение. В каждом конкретном случае послеоперационного эндофтальмита необходимо выработать индивидуальный подход к лечению с учётом всех факторов.

### Заключение

Послеоперационные эндофтальмиты, будучи тяжёлой патологией глаза, довольно часто приводят к слепоте, а порой и к потере глаза, как органа. Исходя из вышесказанного при данных послеоперационных осложнениях предпочтительно проводить комплексное и своевременное лечение в специализированных офтальмологических учреждениях с проведением предварительного микробиологического исследования.

## ЛИТЕРАТУРА:

1. Фролычев, И.А. Хронический эндофтальмит после факоемульсификации катаракты / И.А. Фролычев, Н.Р.Паштаев, Н.А.Поздеева [и др.] // Офтальмология, – 2019, 16(1), – с.115-123.
2. Фролычев, И.А. Поздеева, Н.А. Послеоперационный эндофтальмит // Практическая Медицина, – 2017, Авг., том 1, – с.192-198.
3. Азнабаев, М.Т. Послеоперационный эндофтальмит / М.Т.Азнабаев, Г.Я.Гайсина, Г.А.Азаматова [и др.] // Практическая Медицина, – 2015, Апр; том 1, – с.95-102.
4. Kessel, L. Antibiotic prevention of postcataract endophthalmitis: a systematic review and meta-analysis / L.Kessel, P.Flesner, J.Andresen, D.Erngaard, B.Tendal, J.Hjortdal [et al.] // Acta. Ophthalmol., – 2015, 93, – p.303-317.
5. Chang, DF. Antibiotic prophylaxis of postoperative endophthalmitis after cataract surgery: Results of the 2014 ASCRS member survey / DF.Chang, R.Braga-Mele, BA.Henderson, N.Mamalis, A.Vasavada [et al.] // J. Cataract Refract Surg., – 2015, 41, – p.1300-1305.
6. Kamalarajah, S. Presumed infectious endophthalmitis following cataract surgery in the UK: a case-control study of risk factors / S.Kamalarajah, R.Ling, G.Silvestri, NK.Sharma, MD.Cole, G.Cran, RM.Best [et al.] // Eye, – 2007, 21, – p.580-586.
7. Mamalis, N. Postoperative endophthalmitis / N.Mamalis, L.Kearsley, E.Brinton [et al.] // Curr. Opin. Ophthalmol., – 2002, 13, – p.14-18.
8. Buzard, K. Liapis, S. Prevention of endophthalmitis // J. Cataract Refract Surg., – 2004, 30, – p.1953-1959.
9. Nowak, MS. Incidence and characteristics of endophthalmitis after cataract surgery in Poland, during 2010-2015 / MS.Nowak, A.Grzybowski, K.Michalska-Malecka [et al.] // Int. J. Environ Res. Public Health, – 2019, 16(12), – p.2188.
10. Kim, SH. Seasonal variation in acute post-cataract surgery endophthalmitis incidences in South Korea / SH.Kim, MH.Yu, JH.Lee [et al.] // J. Cataract Refract Surg., – 2019, 45(12), – p.1711-1716.
11. Barry, P. ESCRS Guidelines for Prevention and Treatment of Endophthalmitis Following Cataract Surgery: Data, Dilemmas and conclusion / P.Barry, L.Cordovés, S.Gardner S. – 2013. – p. 44.
12. Астахов, С.Ю., Вохмяков А.В. Эндофтальмит: профилактика, диагностика, лечение / С.Ю.Астахов, А.В.Вохмяков // Офтальмологические ведомости. – 2008. – т1, № 1. – с.35-45.

**Участие авторов:**

Концепция и дизайн исследования: Ахундова М.И.

Сбор и обработка материала: Ахундова М.И., Гаджи Бадаллы Л.А., Новрузлу Ш.Ф.

Написание текста: Ахундова М.И.

Редактирование: Ахундова М.И.

**Авторы заявляют об отсутствии конфликта интересов.****Для корреспонденции:**

Ахундова Малейка Исмаил кызы, доктор философии по медицине, научный сотрудник отдела травмы глаза Национального Центра Офтальмологии акад. Зарифы Алиевой;

E-mail: axundovameleyke@gmail.com