

УДК: 617.753:617.713-007.64-089.243

Рашидализаде Э.К.

ЭФФЕКТИВНОСТЬ ИМПЛАНТАЦИИ ПЕРЕДНЕКАМЕРНОЙ ФАКИЧНОЙ ИНТРАОКУЛЯРНОЙ ЛИНЗЫ ПРИ РЕФРАКЦИОННЫХ НАРУШЕНИЯХ У БОЛЬНЫХ КЕРАТОКОНУСОМ.

*Национальный Центр Офтальмологии имени академика Зарифы Алиевой, г.Баку
Бакинская Научно-Исследовательская Клиника Глазных Болезней, г.Баку*

Ключевые слова: переднекамерные факичные интраокулярные линзы «Veriflex», Кератоконус

Ещё в 1748 году германский окулист Бурхард Маухарт в своей докторской диссертации описал пациента с неизвестной болезнью глаз, которую он назвал «staphyloma diaphanum» [1]. Однако первое подробное описание кератоконуса, отделившее его от других эктазий роговицы, представил в 1854 британский врач Джон Ноттингем [2]. Кератоконус является наиболее распространённой формой дистрофии роговицы. Он поражает примерно одного из тысячи, независимо от национальности и места проживания. По данным Национального Глазного Института США, в Соединённых Штатах, кератоконус поражает примерно одного из 2000 американцев [3, 4], но иногда приводятся и более высокие, вплоть до 1 из 500. По результатам длительного исследования, среднее число вновь заболевших составляет 2 случая на 100000 человек в год [4].

По Азербайджанской республике кератоконус среди причин инвалидности находится на 9 месте с удельным весом $4,5 \pm 3,7$ [5]. Из-за аномальной формы роговицы пациенты с кератоконусом обычно имеют и высокую степень близорукость и высокую степень астигматизма [6, 7, 8, 9], которые не исправляются полностью очками. Для лечения ранних (первой-второй) стадий кератоконуса в последние годы был предложен целый ряд хирургических и консервативных методик, заявленной целью которых стало не столько улучшение зрения пациентов с кератоконусом, сколько стабилизация его течения, профилактика прогрессирования и сохранение собственной роговицы. Бразильским хирургом Феррарой в 1995 году были предложены интрастромальные кольца-кераринг имплантируемые в толщу роговицы. Согласно инструкциям Управления по контролю за продуктами питания и лекарствами (FDA) Соединённых Штатов Америки, при помощи интрастромальных сегментов корригируется миопия от - 1 до - 3 диоптрий и астигматизм не более 1,0 диоптрии. В течение года перед операцией зрение должно быть стабильным [10,11,13]. Противопоказания данной методики: несовершеннолетний возраст, воспаление, инфекции глаз, последняя стадия кератоконуса, помутнение роговицы, толщина центральной части роговицы менее 425 микрон. Осложнения: случайное проникновение формируемого хирургом надреза в переднюю камеру глаза, послеоперационные инфекции роговицы, и перемещение сегментов внутри роговицы с последующим выходом наружу. Процедура даёт надежду достичь коррекции при сложных формах болезни, но твёрдой гарантии улучшения зрения она не обеспечивает. В некоторых случаях, зрение после имплантации ухудшается [13-17].

К методам применяемым при лечении кератоконуса можно отнести метод коллагенового поперечного сшивания – кросслинкинг. Метод основан на реакции полимеризации между коллагеном и рибофлавином под действием внешнего фактора, ультрафиолетового излучения. Часто данный метод комбинируют с имплантацией интрастромальных сегментов. Осложнения связанные с процедурой роговичного кросслинкинга носят временный характер, и все же у части пациентов могут возникнуть такие осложнения как: помутнение роговицы, не влияющее на остроту зрения и проходящее, задержка восстановления верхнего слоя роговицы, раздражение глаз, временное снижение остроты зрения, реактивация герпетической инфекции, герпетический кератит, расплавление роговицы (единичные случаи). К дополнительным методикам применяемым в лечении кератоконусов можно также отнести:

- Эпикератофакию, операция сложна, требует от хирурга особого искусства, и представляет больше проблем в период заживления. Несмотря на это, эпикератофакию иногда проводят тем, кому такая операция показана, в особенности детям [20];
- Радиальная кератотомия, Риск повреждения ослабленной роговицы при радиальной кератотомии обычно исключает возможность её использования при кератоконусе. Однако, в одной из клиник Италии разработана процедура асимметричной радиальной кератотомии, при которой насечки

наносятся только на один сектор глаза. После операции возможны колебания остроты зрения, как и при других формах рефракционной хирургии [21, 22, 23, 24].

У 10%-25% пациентов кератоконус достигают той стадии [25, 26, 27], когда коррекция зрения невозможна по причине истончения либо рубцевания роговицы. В таком случае, показана пересадка роговицы [28]. Сама операция по пересадке выполняется обычно под общим наркозом и требует последующего регулярного наблюдения. Основным осложнением после пересадки является отторжение донорского участка. Потеря зрения при этом крайне редка, хотя могут возникнуть трудности с коррекцией зрения. При тяжёлом отторжении, прибегают к повторным пересадкам, которые более успешны [29]. Наличие множества различных методик лечения кератоконуса а также отсутствие одного наиболее эффективного, различные противопоказания и осложнения данных процедур делает целесообразным поиск новых методик в лечении больных кератоконусом.

В нашей работе мы постарались раскрыть потенциал факичных интраокулярных линз (ИОЛ) в коррекции больных со средней и слабой степенью точечным конусом. За последние годы были проведены лишь единичные исследования по изучению потенциала факичных линз в лечении больных с кератоконусом [30-33]. Под точечным (nipple) кератоконусом подразумевается морфологическая форма конуса с относительно центральным расположением и диаметром конической зоны не более 5 мм [34].

На начальном этапе своего внедрения факичные ИОЛ вызывали споры относительно негативных последствий для тканей глаза, однако прогресс в дизайне и в создании новых материалов за последние годы помог снизить большую часть осложнений [37, 38, 39]. Поскольку операция производится с рефракционной целью, то малый операционный разрез, неиндуцирующий астигматизм, обладает большей привлекательностью в особенности при имплантации новейших моделей силиконовых переднекамерных ИОЛ с фиксацией на радужке. Величина разреза влияет на послеоперационный рефракционный результат операции [39, 40, 41]. Учитывая постоянное наличие астигматического компонента у пациентов с кератоконусом то расположение разрезов во время имплантации следует делать по сильному меридиану, можно также проводить лимбальные релаксирующие разрезы. Для пациентов с астигматизмом высокой степени оптимальным решением являются торические факичные ИОЛ. К преимуществам имплантации факичных интраокулярных линз можно отнести, немедленный рефракционный эффект; быстрый период реабилитации – как физической, так и зрительной; практически отсутствуют послеоперационные болевые ощущения, и слезотечение; обратимость данной операции также можно отнести к бесспорным преимуществам данной процедуры. Для нашей работы наиболее подходящей мы выбрали переднекамерные факичные ИОЛ с фиксацией на радужке от АМО – «Veriflex».

Цель.

Целью нашего исследования стала оценка эффективности имплантации переднекамерных факичных ИОЛ «Veriflex» в коррекции рефракционных нарушений при кератоконусе.

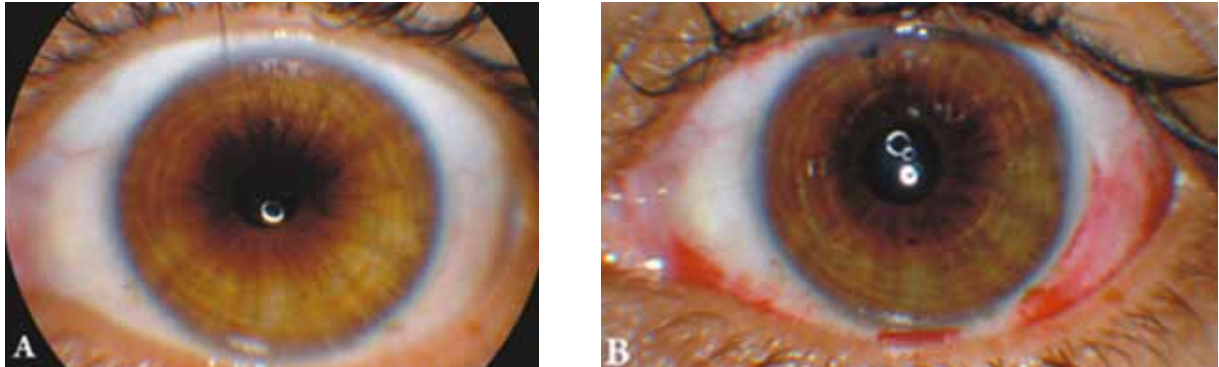
Материал и методы.

Наше исследование базируется на анализе результатов 9 пациентов (17 глаз) в возрасте от 18 до 38 лет, с диагнозом кератоконус II стадии по Амслеру (16 глаз), вторичная эктазия после ФРК (1 глаз). При отборе пациентов брались лишь пациенты со стабилизированным кератоконусом, что определялось на основании анализа, в среднем полуторагодового клинического наблюдения пациентов. Всем пациентам проводились стандартные до- и послеоперационные обследования: Визиометрия, рефрактометрия, пахиметрия, ультразвуковое обследование, кератометрия и кератотопография на кератотопографе Tracey (USA) проводилась в Бакинской Научно-Исследовательской Клинике Глазных Болезней. Исследование гистоморфологии роговицы на конфокальном микроскопе Confoscan 4 (Nidek, Japan) проводилась в Иранской частной клинике “Büllur”. В результате подсчета средних значений до операции получены следующие данные:

- Острота зрения б/к 0.06 ± 0.02
- Острота зрения максимальной корр. 0.2 ± 0.1
- Сферозэквивалент -16.0 ± 1.5 Дптр.
- Цилиндрический компонент -3.2 ± 1.1 Дптр
- Кератометрия 50.5 ± 1.2 Дптр
- Величина кератометрии в зоне эктазии 58.2 ± 0.2 Дптр
- Толщина роговицы в центре 411 ± 18 мкм.
- Глубина передней камеры по данным УЗИ 3.6 ± 0.4 мм

По данным конфокальной микроскопии определялись складки супраэпителиальных слоев стромы различной степени выраженности. У всех пациентов была проведена операция имплантации

переднекамерной ирис-клипс линзы Veriflex производства компании АМО США. Данные линзы имеют диаметр оптической части 6 мм и изготовлены из силикона. Имплантация данных линз проводилась через разрез 3,5 мм (Рис.1).



**Рис.1. А. До операционное состояние глаза.
В. Состояние глаза после имплантации факичной ИОЛ.**

Предоперационно у всех пациентов проводилось ультразвуковое исследование глубины передней камеры. На операцию брались лишь глаза с глубиной передней камеры не менее 3 мм. Все пациентам перед операцией закапывали 2% раствор Пилокарпина с целью достижения максимального миоза. Основной роговичный разрез для имплантации линзы проводили с расслабляющей целью по сильной оси астигматизма размером 3,5 мм. До имплантации линзы переднюю камеру заполняли раствором вискоэластика. Далее при помощи специального имплантационного шпателя линза имплантировалась в переднюю камеру. Далее ориентировали линзу в горизонтальной позиции с гаптиками на 9 и 3 часах. Для фиксации гаптик на радужке, проводили два парацентеза по бокам от основного разреза с ориентацией по направлению к основному разрезу, через которые вводили инклинационную иглу и проводили вклинивание участка радужки в клипсу гаптик линзы. После фиксации линзы проводили промывание вискоэластика из передней камеры сбалансированным солевым раствором. По завершению операции производили инъекцию раствора антибиотика субконъюнктивально. Нами не было отмечено никаких внутриоперационных осложнений. Период наблюдению составил от 12 до 48 месяцев.

Результаты и обсуждение.

У всех пациентов после проведенной операции отмечалось стойкое субъективное улучшение зрения. Улучшение зрения нарастало постепенно достигая максимума к 2-3 месяцам и в последующем оставалось стабильным. В послеоперационном раннем и позднем периодах никаких осложнений не наблюдалось. У всех пациентов в сроки 1, 3, 6, 12, 24, 48 месяцев проводились стандартные обследования: визиометрия, тонометрия, рефрактометрия, подсчет эндотелиальных клеток роговицы, кератотопография и оберометрия роговицы на приборе Трасеу, пахиметрия, обследование глазного дна (таб.1).

Таблица 1

Усредненные значения основных функциональных и органических показателей в динамике.

Параметры	До операции	6 мес	12 мес	24 мес	48 мес
Острота зрения	б\к 0.06±0.02 с\к 0,25±0,15	б\к 0.1±0.05 с\к 0,3±0,05	б\к 0.25±0.06 с\к 0,4±0,02	б\к 0.3±0.05 с\к 0,6±0,12	б\к 0,3±0,14 с\к 0,6±0,13
Рефрактометрия величина сферокомпонента	-16.0±1.5 Дптр.	-1.0±1.75 Дптр.	-1.0±1.25 Дптр.	-1.0±1.1 Дптр.	-1.0±1.0 Дптр.
Кератометрия	50.5±1.2 Дптр	49.0±1.5 Дптр	50.1±0.5 Дптр	50.1±1.0 Дптр	50.3±1.5 Дптр
Пахиметрия (Относительная величина)	411±18 мкм	412±16 мкм	420±5 мкм	409±11 мкм	415±13 мкм
Кол. Эндотелиоцитов	2714±372 кл/мм2	2701±294 кл/мм2	2693±301 кл/мм2	2666±158 кл/мм2	2640±206 кл/мм2

В результате подсчета средних значений были получены следующие данные: острота зрения без коррекции $0,23 \pm 0,14$; с максимальной коррекцией $0,47 \pm 0,13$; сферозэквивалент – $1,0 \pm 0,75$ Дптр.; цилиндрический компонент – $3,5 \pm 1,5$ Дптр.; кератометрия $49,5 \pm 1,75$ Дптр.; сила рефракции в зоне эктазии $49,8 \pm 1,1$ Дптр. (Рис.2); толщина роговицы в центральной части 414 ± 11 мкм.; оберация низкого порядка – дефокус до операции составила $9,500 \pm 1850 \mu$ после операции ее значение составило $445 \pm 153 \mu$; общие оберации высокого порядка до операции составили $0,745 \pm 0,325 \mu$ после операции они составили $0,335 \pm 0,125 \mu$ (Рис.3).

В послеоперационном наблюдении никаких осложнений в раннем и позднем периоде не наблюдалось. В период наблюдения факичная ИОЛ занимала центральное стабильное положение в передней камере. По данным эндотелиального микроскопа в динамике не наблюдалось значительного уменьшения количества эндотелиальных клеток (таб.1).

Таким образом имплантация факичных ИОЛу пациентов со средней и слабой степенью точечным конусом с превалированием сферического компонента позволяет корригировать рефракционную аметропию. Кроме того правильное расположение операционного разреза позволяет редуцировать астигматический компонент рефракционной аметропии. Полная обратимость данной операции также является одним из преимуществ этой хирургии.

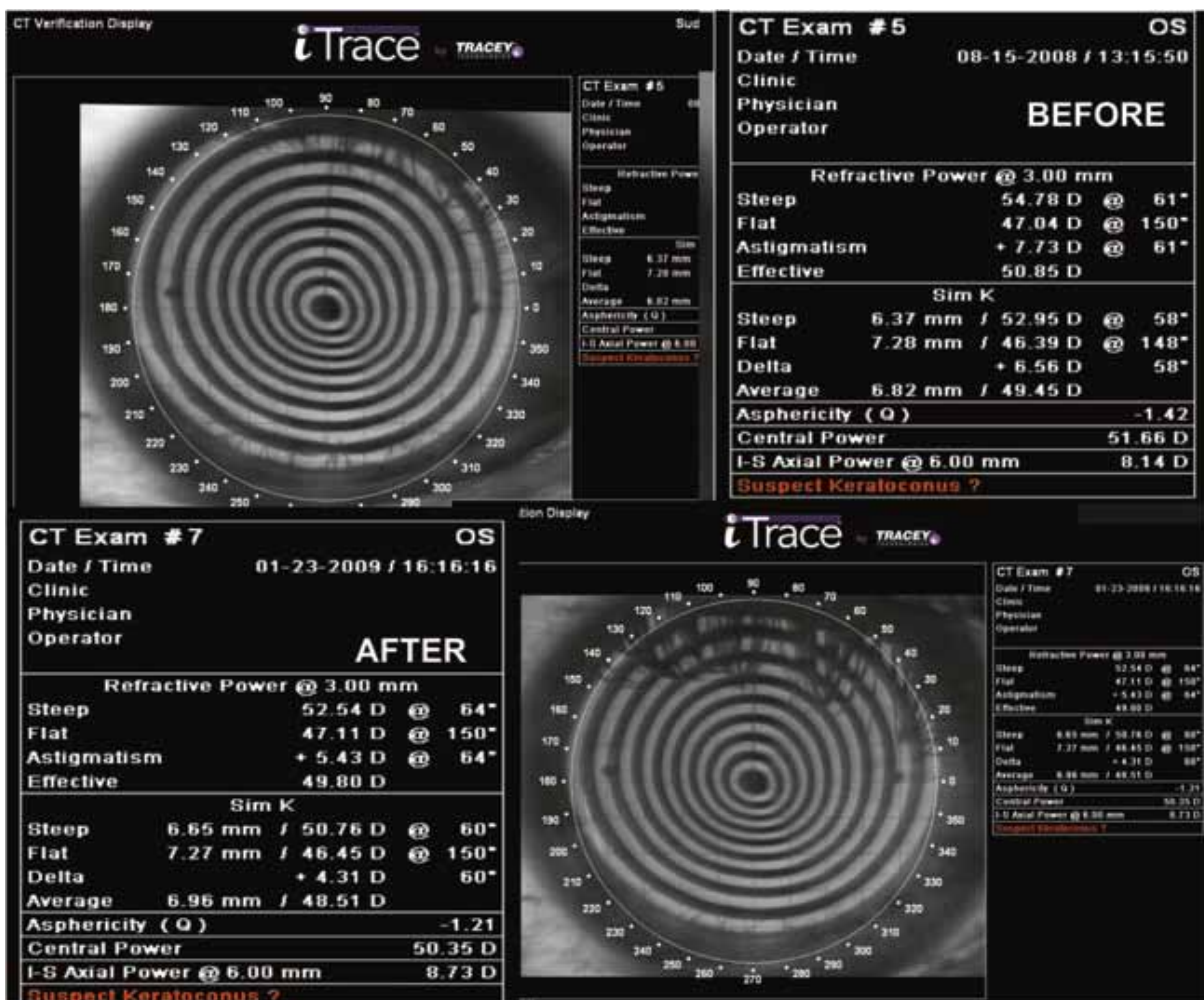

Рис.2 До и после операционное состояние кератотопографии пациента с кератоконусом имплантированной факичной линзой.

Полученные данные об изменениях зрительных функций в динамике после имплантации факичных ИОЛ у пациентов со средней и слабой степенью точечным конусом с превалированием сферического компонента позволяют рекомендовать данную процедуру для широкого использования.

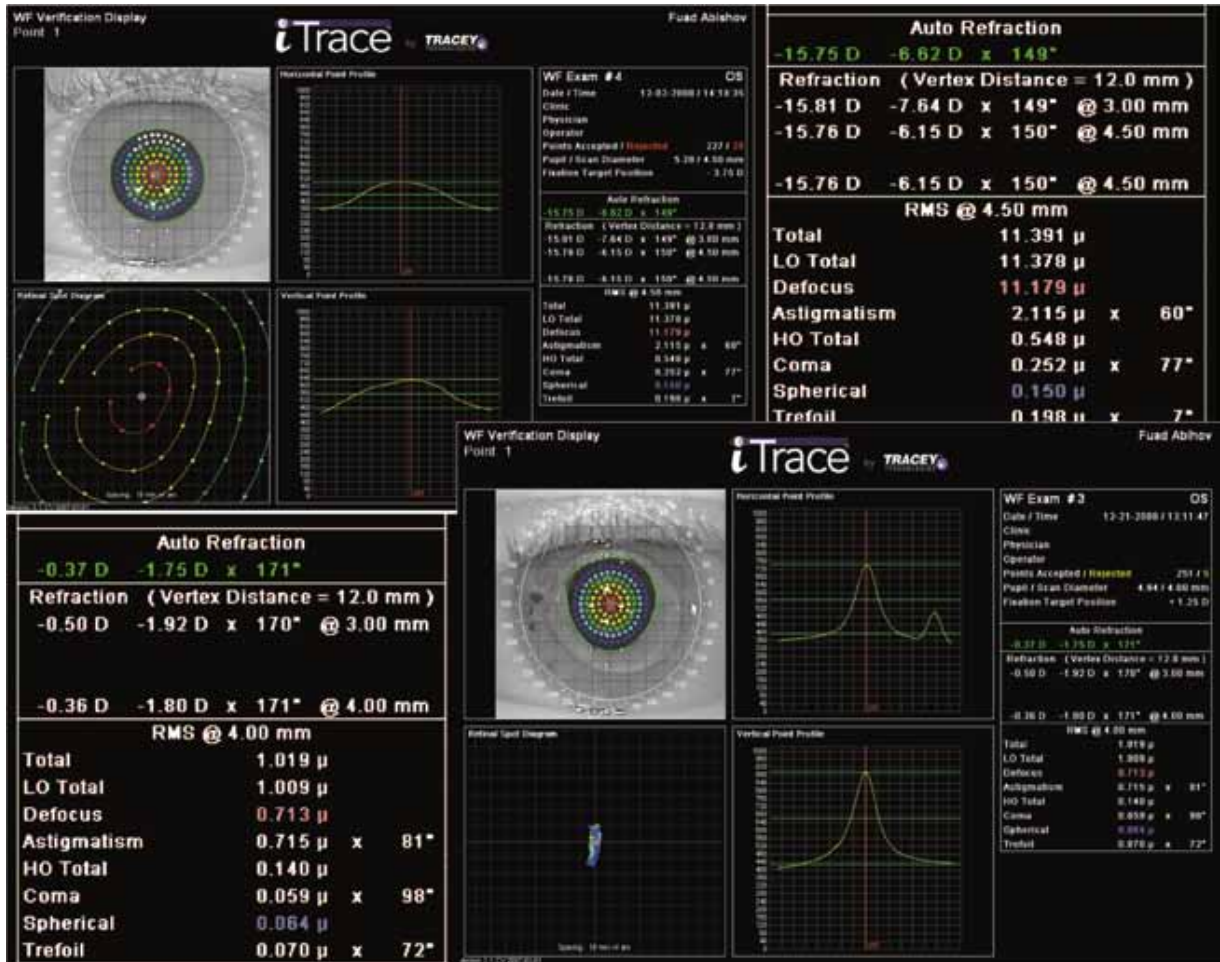


Рис.3 До и послеоперационное состояние aberрометрических показателей у пациента с кератоконусом с имплантированной факичной линзой.



Рис.4 Состояние количества эндотелиальных клеток через год после имплантации факичной ИОЛ.

Выводы:

Имплантиция факичной ИОЛ у пациентов со средней и слабой степенью точечным конусом с превалированием сферического компонента дает стойкий функциональный эффект. Лучшие результаты получены у пациентов с кератоконусом, с астигматизмом до 3,5 диоптрий. Наблюдение пациентов в динамике позволяет утверждать о безопасности данной процедуры и стабильности зрительных функций после нее в раннем и позднем периоде. Основываясь на полученных данных можно рекомендовать данный метод лечения как альтернативу существующим методикам.

ЛИТЕРАТУРА

1. Caroline P, Andre M, Kinoshita B, and Choo, J Etiology, Diagnosis, and Management of Keratoconus: New Thoughts and New Understandings. Pacific University College of Optometry. Проверено 4 сентября 2007.
2. Nottingham J. Practical observations on conical cornea: and on the short sight, and other defects of vision connected with it. London: J. Churchill, 1854.
3. US National Eye Institute, Facts About The Cornea and Corneal Disease Keratoconus. Accessed 12 Feb 2006.
4. Kennedy RH, Bourne WM, Dyer JA. A 48-year clinical and epidemiologic study of keratoconus. *Am J Ophthalmol.* 1986 Mar 15;101(3):267-73.
5. Керимов К.Т. Инвалидность и реабилитация инвалидов по зрению в Азербайджане. Монография, Баку, 1997, 278 стр.
6. Koenig SB. Bilateral recurrent self-induced keratoconus. *Eye Contact Lens.* 2008 Nov;34(6):343-4.
7. McMonnies CW, Boneham GC. Keratoconus, allergy, itch, eye-rubbing and hand-dominance. *Clin Exp Optom.* 2003 Nov;86(6):376-84.
8. Bawazeer AM, Hodge WG, Lorimer B. Atopy and keratoconus: a multivariate analysis. *Br J Ophthalmol.* 2000 Aug;84(8):834-6.
9. Jafri B, Lichter H, Stulting RD. Asymmetric keratoconus attributed to eye rubbing. *Cornea.* 2004 Aug;23(6):560-4.
10. Rau M., Dausch D. Intrastromal corneal ring implantation for the correction of myopia: 12-month follow-up *Cataract Refractive surgery.* 2003 Feb;29(2):322-8.
11. Colin J., Cochener B., Savary G., et al. Correcting keratoconus with intracorneal rings. *J Cataract Refractive surgery* Aug. 2000;26(8):1117-22
12. Yanoff M, Duker J *Ophthalmology.* — 2nd Ed.. — Mosby, 2004. — ISBN 0-323-01634-0
13. US FDA, New Humanitarian Device Approval INTACS Prescription Inserts for Keratoconus - H040002
14. Simon G, Parel JM, Lee W, Kervick GN. Gel injection adjustable keratoplasty. *Graefes Arch Clin Exp Ophthalmol.* 1991;229(5):418-24.
15. Ruckhofer J. Clinical and histological studies on the intrastromal corneal ring segments (ICRS, Intacs) *Klin Monatsbl Augenheilkd.* 2002 Aug;219(8):555-6.
16. Miranda D, Sartori M, Francesconi C, Allemann N, Ferrara P, Campos M. Ferrara intrastromal corneal ring segments for severe keratoconus. *J Refract Surg.* 2003 Nov-Dec;19(6):645-53.
17. Customized pachymetric guided epithelial debridement for corneal collagen cross linking. Kymionis GD, Diakonis VF, Coskunseven E, Jankov M, Yoo SH, Pallikaris IG. *BMC Ophthalmol.* 2009 Aug 28;9:10.
18. Jabbur N.S., Stark W.J., Green W.R. Corneal ectasia after laser-assisted in situ keratomileusis. *Arch. Ophthalmol.* 119: 1714–1716, 2001.
19. Colin J, Velou S. Current surgical options for keratoconus., *J Cataract Refract Surg.* 2003 Feb;29(2):379-86.
20. Bergmanson JP, Farmer EJ. A return to primitive practice? Radial keratotomy revisited. *Cont Lens Anterior Eye.* 1999;22(1):2–10.
21. Lombardi M, Abbondanza M Asymmetric radial keratotomy for the correction of keratoconus. *J Refract Surg.* 1997 May-Jun;13(3):302-7.
22. Brown D. National Keratoconus Foundation: Research Overview. <http://www.nkcf.org/>. Accessed 12 Feb 2006.
23. Schirmbeck T, Paula JS, Martin LF, Crosio Filho H, Romao E. Efficacy and low cost in keratoconus treatment with rigid gas-permeable contact lens. *Arq Bras Oftalmol.* 2005 Mar-Apr;68(2):219-22. Epub 2005 May 18.

24. Javadi MA, Motlagh BF, Jafarinasab MR, Rabbanikhah Z, Anissian A, Souri H, Yazdani S. Outcomes of penetrating keratoplasty in keratoconus. *Cornea*. 2005 Nov;24(8):941-6.
25. Mamalis N, Anderson CW, Kreisler KR, Lundergan MK, Olson RJ. Changing trends in the indications for penetrating keratoplasty. *Arch Ophthalmol*. 1992 Oct;110(10):1409-11.
26. Al-Mezaine H, Wagoner MD. Repeat penetrating keratoplasty: indications, graft survival, and visual outcome. *Br J Ophthalmol*. 2006 Mar;90(3):324-7.
27. El Danasoury MA, et al. Comparison of iris-fixed Artisan lens implantation with excimer laser in situ keratomileusis in correcting myopia between -9.00 and -19.50 diopters: a randomized study. *Ophthalmology* 2002;109:955-64.
28. Sanders DR. Matched population comparison of the Visian implantable collamer lens and standard LASIK for myopia of -3.00 to -7.88 diopters. *J Refract Surg* 2007;23:537-53.
29. Schallhorn S, et al. Randomized prospective comparison of Visian toric implantable collamer lens and conventional photorefractive keratectomy for moderate to high myopic astigmatism. *J Refract Surg* 2007;23:853-67.
30. Budo C, Bartels MC, van Rij G. Implantation of Artisan toric phakic intraocular lenses for the correction of astigmatism and spherical errors in patients with keratoconus *J Refract Surg*. 2005;21(3):218-222
31. Venter J. Artisan phakic intraocular lens in patients with keratoconus *J Refract Surg*. 2009;25(9):759-764
32. Kamburoglu G, Ertan A, Bahadir M. Implantation of Artisan toric phakic intraocular lens following Intacs in patient with keratoconus. *J Refract Surg*. 2007;33(3):528-530
33. Luis Izquierdo, Henriquez A, McCarthy M. Artiflex phakic intraocular lens implantation after corneal cross-linking in keratoconic eyes. 2011, July 1 www.osnsupersite.com/view.aspx?rid=79089
34. Gupta D. "Keratoconus: A clinical update" *OT* July 15 2005 p.34
35. Brauweiler PH, Wehler T, Busin M. High incidence of cataract formation after implantation of a silicone posterior chamber lens in phakic, highly myopic eyes. *Ophthalmology*. 1999;106:1651-5.
36. Galarreta Mira DJ, Yoo SH, Baikoff G, Azar DT. Anterior chamber phakic IOLs. In: Azar DT, ed. *Intraocular lenses in cataract and refractive surgery*. Philadelphia: WB Saunders; 2001:245-55.
37. Ruiz-Moreno JM, Alio JL, Perez-Santonja JJ. Retinal detachment in phakic eyes with anterior chamber intraocular lenses to correct severe myopia. *Am J Ophthalmol*. 1999;127:270-5.
38. Singh D, Singh IR. Use of the Worst-Singh lobster claw intraocular lens in children. *Ophthalmic Pract*. 1987;5:18.
39. Menezo JL, Cisneros AL, Rodriguez-Salvador V. Endothelial study of iris claw phakic lenses: four year follow-up. *J Cataract Refract Surg*. 1998;24:1039-49.
40. Arné JL, Hoang-Xuan T. Posterior chamber phakic IOL. In: Azar DT, ed. *IOLs in cataract and refractive surgery*. Philadelphia: WB Saunders; 2001:267-72.
41. Arné JL, Lesueur LC. Phakic posterior chamber lenses for high myopia: functional and anatomical outcomes. *J Cataract Refract Surg*. 2000;26:369-74.

Rəşidəlizadə E.K.

KERATOKONUSLU XƏSTƏLƏRDƏ REFRAKSİON QÜSURUN KORREKSİYASINDA ÖN KAMERA FAKİK LİNZALARININ İMPLANTASIYASININ EFEKTİVLİYİ.

*Akademik Zərifə Əliyeva adına Milli Oftalmologiya Mərkəzi, Bakı ş., Azərbaycan
Bakı Elmi-Praktiki Göz Xəstəlikləri Klinikası, Bakı*

Açar sözlər: «Veriflex» ön kamera fakik linzaları, keratokonus

XÜLASƏ

Məqsəd: Keratokonuslu xəstələrdə refraksiyon qüsurlarının korreksiyasında ön kamera fakik linza implantasiyasının effektivliyinin öyrənilməsi.

Material və Metodlar: 18 yaşından 38 yaşınadək 9 xəstə (17 göz) tədqiqata daxil olmuşdur. Bütün gözlərdə fakik linzanın implantasiyası əməliyyatı aparılmışdır.

Nəticələr: Bütün əməliyyatlar fəsadsız keçmişdir. Bütün xəstələrdə biz funksional bərpa əldə etmişdik beləki ortalama görmə itiliyi korreksiyasız $0,3 \pm 0,14$ və korreksiya ilə $0,6 \pm 0,13$ təşkil etmişdir.

Yekun: Nəticələrdən bəlli olduğu kimi bu üsul sadə, gəriyə qaytarıla bilən və yaxşı funksional bərpa verən bir müalicə vasitəsidir ki, bu üsulu geniş tətbiq üçün tövsiyə etmək olar.

Rashidalizadeh E.K.

EFFECTIVENESS OF ANTERIOR CHAMBER PHACIC INTRAOCULAR LENS IMPLANTATION IN CORRECTION OF REFRACTIVE ERRORS IN PATIENTS WITH KERATOCONUS.

*National Centre of Ophthalmology named after acad. Zariifa Aliyeva, Baku, Azerbaijan
Baku Scientific-Practical Clinic of Eye Diseases, Baku, Azerbaijan*

Key words: «Veriflex» chamber phacic intraocular lens, keratoconus

SUMMARY

Purpose: To reveal the effectiveness of phacic IOL's implantation in keratoconus patients with high refractive error.

Material and Methods: 9 patients (17 eyes) in the age from 18 to 38 years old. All eyes was implanted with phacic IOLs.

Results: All surgeries was performed without intraoperative complications. In all patients we achieved functional satisfaction with average visual acuity without correction $0,3 \pm 0,14$ and $0,6 \pm 0,13$ with correction.

Conclusion: As seen in our results offered method, is safe and simple treatment for this kind of patients, which give high level satisfaction in keratoconus with prevailed spherical component.

Для корреспонденции:

Рашидализаде Эргюн Камал оглы, врач-офтальмолог отдела хирургии катаракты Национального Центра Офтальмологии им. академика Зарифы Алиевой; врач-офтальмолог Бакинской Научно-Исследовательской Клиники Глазных Болезней

Тел.: (99412) 569-91-36, (99412) 569-91-37

Адрес: AZ1114, г.Баку, ул. Джавадхана, 32/15; AZ1003, г.Баку, ул. А.Гулиева-15.

Email: administrator@eye.az : www.eye.az