

Гашимова Н.Ф., Магомедова С., Султанова М.М., Насруллаева М.М.

АТИПИЧНОЕ ТЕЧЕНИЕ КОНТАГИОЗНОГО МОЛЛЮСКА У ДЕТЕЙ (случай из клиники).

*Национальный Центр Офтальмологии имени академика Зарифы Алиевой, г.Баку, Азербайджан
АзГИУВ им. А.Алиева, кафедра офтальмологии, Баку*

Ключевые слова: контагиозный моллюск.

Контагиозный моллюск – это вирусное заболевание кожи. Впервые это заболевание было описано Bateman в начале 19 века [6]. Возбудителем заболевания является патогенный ДНК-содержащий вирус из группы оспенных – Molluscipoxvirus. На сегодняшний день изучено 2 типа и 4 подтипа этого вируса, однако клиническое течение патологии одинаково во всех случаях [7].

За последние 30 лет во всем мире отмечено повышение частоты возникновения инфицированности контагиозным моллюском. Многие исследователи связывают это с увеличением количества ВИЧ-положительных больных [3,4]. По некоторым данным, 5% всех здоровых детей в США инфицировано вирусом контагиозного моллюска, в Индии эта цифра достигает 24,32% [2,]. В среднем, 2-8% здоровых детей и 5-20% ВИЧ-инфицированных детей Европы поражены данным вирусом. В Париже только за 1 год дерматологи наблюдали 661 пациента в возрасте до 15 лет с данным заболеванием. При этом в 30,5% случаев патология возникала повторно, а частота осложненных либо атипично протекающих случаев достигает 53% [1,5]. Вспышки данного заболевания наблюдаются везде, хотя в странах с жарким климатом патология возникает несколько чаще.

Контагиозный моллюск возникает только у человека, основным путем передачи у взрослых является половой, дети заражаются бытовым путем - при контактах с больными, посредством грязных игрушек, в банях и бассейнах. Заболевание проявляется появлением на коже единичных либо множественных узелков полушаровидной формы диаметром 0,2-0,5см. Локализация сыпи у детей может быть различной. Узелки твердые на ощупь, безболезненны, в центре наблюдается небольшое вдавление, кожа нормального цвета, иногда с жемчужным блеском. При сдавливании узелков из центрального вдавления выделяется белая крошковидная или кашицеобразная масса, состоящая из ороговевших клеток моллюсковых телец. Последняя очень заразна и приводит к самораспространению инфекции. Изредка поражаются слизистые оболочки. Заболевание, как правило, проходит самостоятельно через 6-18 месяцев после начала. Однако, в последние годы отмечены частые рецидивы либо затяжное течение болезни. Исследователи связывают этот факт со слабым иммунитетом в данной группе больных. Поскольку классически протекающее заболевание несет лишь косметический недостаток, часто эти пациенты остаются без внимания специалистов. Лечение заключается в удалении содержимого узелка с последующей обработкой спиртовым раствором йода. В тяжелых случаях рекомендуется иммуномодулирующая терапия [5,6,7].

Офтальмологи не очень часто встречаются с описываемой патологией. За период с января 2010 по декабрь 2011 года в детское отделение Национального Офтальмологического Центра им. З. Алиевой обратилось 8 детей в возрасте 2-10 лет, которым был поставлен диагноз контагиозного моллюска. У 6 детей заболевание протекало без особенностей и отличалось лишь множественными высыпаниями век и лица. Два случая показали нам интересными, и мы хотели бы поделиться наблюдениями со своими коллегами.

Клинический пример 1: Больная Л., 10 лет. Родители обратились в НОЦ им.З.Алиевой с жалобами на постоянное слезотечение и гноетечение из правого глаза, появившееся около года назад. Лечение каплями не дало результатов. Объективно: VisOU = 1,0. Левый глаз: практически здоров.

Правый глаз: слезостояние, слезотечение. В медиальном углу, в проекции верхнего слезного канальца наблюдается припухлость и покраснение. При пальпации области проекции слезного мешка наблюдаются творожистые выделения белого цвета из слезных точек, преимущественно из верхней. Слезосасывающая проба замедленна, канальцевая проба на рефлюкс – положительна, слезоносная – отрицательна. При исследовании отделяемого из слезных канальцев обнаружены Staphylococcus aureus, Streptococcus. Обследование у педиатра, отоларинголога, невропатолога патологии не обнаружено. Ультразвуковое исследование слезного мешка не выявило каких-либо отклонений от нормы. Во время диагностического зондирования слезоотводящих путей были выявлены множественные стриктуры верхнего и нижнего слезного канальцев. Из верхнего канальца после восстановления проходимости наблюдались обильные выделения. При промы-

вании слезоотводящих путей жидкость свободно проходит в полость носа. Верхний и нижний слезный каналы интубировались силиконовой трубкой, которая оставалась в слезоотводящих путях 7 дней. Применялись инстиллянии дезинфицирующих препаратов. На 8 сутки ребенок самостоятельно удалил трубку из просвета канальцев. В течение месяца родителями пациентки было отмечено уменьшение симптоматики. Однако, через 1 месяц после восстановления проходимости канальцев, мама ребенка заметила появление округлого образования диаметром 0,2мм, появившееся из нижней слезной точки. При обследовании: подвижное, плотное, прозрачно-перламутрового цвета образование, не связанное со стенками канальца. При небольшом усилии легко было извлечено из слезной точки, но через некоторое время появилось вновь. Материал, получаемый при осмотре, был очень незначителен, провести его лабораторное исследование было невозможно. Визуально ткани, выделенные из слезных точек, напоминали кусочки силикона. Еще в течение 2 месяцев ребенок получал инстиллянии дезинфицирующих и противогрибковых препаратов, однако состояние не улучшалось, более того, появилась припухлость в области нижнего слезного канальца. Было принято решение повторно исследовать слезные канальцы. При введении через верхнюю слезную точку кругового зонда Алексева, последний свободно прошел через верхний и нижний слезный канал и появился через нижнюю слезную точку. Зонд не протолкнул впереди себя каких-либо инородных тел канальцев. Округлой формы образование не сдвинулось с места и осталось в просвете канальца. После небольшой насечки верхней стенки нижнего канальца, произведенной через слезную точку, было выделено множество шарообразных телец, диаметром от 1 до 3-4мм, жемчужно-белого цвета, плотных на ощупь (фото2). Каналец был максимально вылушен, проведена круговая интубационная нить через верхний и нижний слезный канал (фото1). Слезные пути были промыты раствором Повидон-йодида в соответствующем разведении.

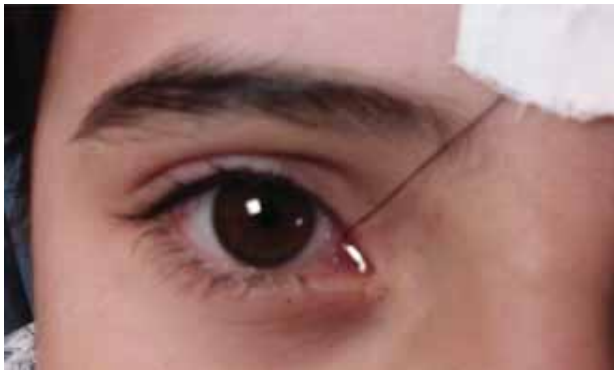

Фото 1. больная Л. после интубации силиконовой нитью.




Фото 2. Множество шарообразных телец, диаметром от 1 до 3-4мм, жемчужно-белого цвета, плотных на ощупь, вылушенных из слезных канальцев больной Л.

Материал был направлен в патоморфологическую лабораторию НЦО. Патогистологическое исследование включало: фиксация в 10% растворе формалина, обезвоживание в спиртах. Парафиновые среды окрашивались гематоксин-эозином, заключались в бальзам. Срезы просматривались при помощи светоптического микроскопа фирмы К.Цейс, увеличение X200. В результате патогистологического исследования было обнаружено разрастание эпидермиса с погружением эпителиальных тяжей в глубь дермы, причем утолщенный мальпигиевый слой образовывал мешковидное выпячивание, наружную часть которого составлял неизменный эпидермис окружающей кожи. Полость мешковидного выпячивания заполнена так называемыми моллюсковыми тельцами, которые раньше принимали за паразитарных возбудителей болезни. В настоящее время выяснено, что эти образования являются эпителиальными клетками, подвергшимся дистрофии, возможно, в связи с внедрением вируса. Дерма оставалась неизменной.

Обычно патологически измененные клетки мальпигиева слоя по мере продвижения к поверхности эпидермиса постепенно уплощаются. Отклонения от нормы выражаются в том, что клетки лишаются способности вырабатывать кератогиалины, а после ороговения сохраняют уплощенные ядра. Такая форма неправильного ороговения известна под названием паракератоза. При контагиозном моллюске наблюдается особый вид дискератоза. В глубине шиповидного слоя отмечается набухание ядрышек и появление их в протоплазме. Пораженные клетки увеличиваются в объеме, приобретают овальную форму. Протоплазма слегка базофильна, состоит из крупных гомогенных глыбок кругловатой или овальной формы. В некоторых клетках появляются вакуоли, сдавливающие ядро, которое иногда исчезает. В зернистом слое эпидермиса они чередуются с нормальными клетками и уплощенными, содержащими кератогиалины. Ту же форму они со-

храняют и в роговом слое где располагаются среди нормальных ороговевших плоских клеток. В глубине рогового слоя ороговение обнаруживается лишь в периферической их зоне. В поверхностной части рогового слоя эти клетки, полностью ороговевшие, имеют гомогенный вид (рис.1).

На основании лабораторных данных установлен диагноз: контагиозный моллюск верхнего и нижнего слезных канальцев. Девочке были назначены иммуномодулирующие препараты парентерально и в инстилляциях. Наблюдение за пациенткой в течение 8 месяцев демонстрирует стабилизацию процесса.

Клинический пример 2. Больной Т., 9 лет. Обратились в клинику с жалобами на объемное образование под бровью правого глаза. Из анамнеза: примерно 6 месяцев назад в указанной зоне появилась небольшая припухлость. При выдавливании наблюдалось выделение гнойного характера. В дальнейшем образование увеличивалось в размере, ребенок неоднократно опорожнял содержимое, но излечение не наступало. Объективно: VisOU = 1,0. Левый глаз: практически здоров.

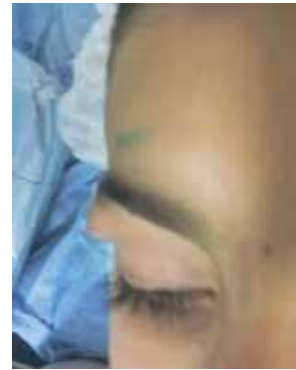
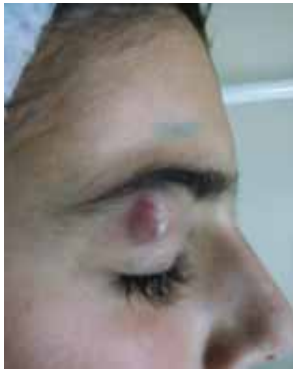
Фото 3, 4. Больной Т. Новообразование под бровью правого глаза.

Правый глаз: под бровью округлой формы образование диаметром около 2см. При пальпации – подвижно, не спаяно с подлежащими тканями. Кожные покровы не изменены, температура тканей не отличается от нормальной. В центре обнаруживается корочка (фото3,4). Рекомендовано удаление новообразования.

Под общей анестезией кожа над припухлостью была рассечена, образование вылущено вместе с капсулой. На кожу наложен 1 узловый шов.

Удаленное новообразование представляло собой шар диаметром примерно 2 см. Оно имело перламутрово-жемчужного цвета оболочку с толщиной стенки около 1мм. На ощупь капсула напоминала силикон. Содержимое шара было неоднородно и состояло из множества мелких округлых телец, а также удлиненных волокон белого цвета длиной 2мм и толщиной 1мм.

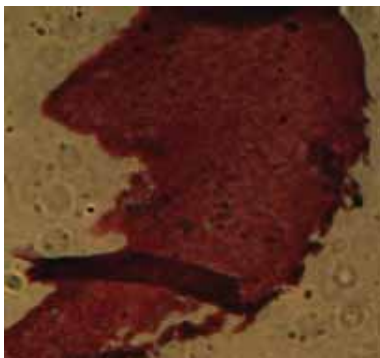


Рис.1. Гистологический препарат больной Л.

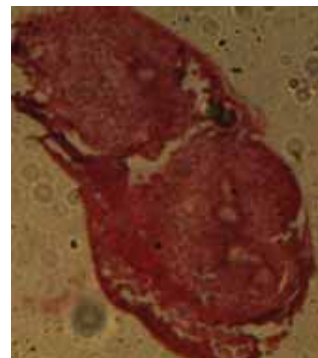


Рис.2 Гистологический препарат больного Т.

Иссеченные ткани были переданы в лабораторию на исследование. Гистологически были обнаружены множественные тельца контагиозного моллюска, объединенные в одну капсулу (рис.2). Ребенок находится под динамическим наблюдением, рецидивов не наблюдалось.

Выводы: таким образом, очевидно, что заболевание контагиозным моллюском у детей достаточно часто наблюдается в клинике. Однако, не попадая в поле зрения специалиста, пациенты не обследуются досконально. Диагноз не устанавливается, а лечение может быть не адекватным. Патология может принимать необычную форму, вызывая не характерные для заболевания жалобы и симптомы. В некоторых случаях заболевание самостоятельно излечивается, других принимает затяжное, неблагоприятное течение. Это свидетельствует об особой важности лабораторной диагностики любого патологического процесса и о необходимости обязательной консультации специалиста.

ЛИТЕРАТУРА

1. Osio A., Deslandes E., Saada V. et al. Clinical characteristics of molluscum contagiosum in children in a private dermatology practice in the greater paris area, france: a prospective study in 661 patients // *Dermatology*, 2011, v.222, N4, p.314-320.
2. Magdalene A., Peggy L., James L. et al. The epidemiology of molluscum contagiosum in children // *J. Am. Acad. Dermatol.*, 2006, Jan., v.54, N1, p.47-54.
3. Theiler M., Kempf W., Kerl K. et al. Disseminated molluscum contagiosum in a HIV-positive child. Improvement after therapy with 5% imiquimod // *J. Dermatol. Case Rep.*, 2011, Jun., v.65, N2, p.19-23.
4. Hogan M. Cutaneous infections associated with HIV/AIDS // *Dermatol Clin.*, 2006, Oct., v.24, N4, p.473-95.
5. Kumar N., Okiro P., Wasike R. Cytological diagnosis of molluscum contagiosum with an unusual clinical presentation at an unusual site // *J. Dermatol. Case Rep.*, 2010, Dec., v.31, N4, p.63-65.
6. Postlethwaite R. Molluscum contagiosum: A review. *Arch. Environ Health*, 1970, v.21, p.432-452.
7. Ferns S. Denouement and Discussion: Molluscum Contagiosum. *Arch Pediatr Adolesc Med.*, 2009, v.163, N4, p.384.

Haşımova N.F., Məhəmmədova S.İ., Sultanova M.M., Nəsrullayeva M.M.

UŞAQLARDA KONTAGIOZ MOLLUSKUN ATİPİK GEDİŞATI (kliniki hallar).

Ə.Əliyev adına Azərbaycan Dövlət Həkimləri Təkmilləşdirmə İnstitutu, Bakı.
Akademik Zərifə Əliyeva adına Milli Oftalmologiya Mərkəzi, Bakı, Azərbaycan.

Açar sözlər: kontagioz mollusk

XÜLASƏ

Bu məqalədə kontagioz mollusk haqqında ədəbiyyatlarda olan materialları təqdim edilir, və uşaqlarda kontagioz molluskunun müxtəlif atipik formaları göstərilir.

Gashimova N.F., Magomedova S., Sultanova M.M., Nasrullayeva M.M.

ATYPICAL COURSE ASE OF MOLLUSCUM CONTAGIOSUM IN CHILDREN
(cases from practice).

National Ophthalmology Center named after acad. Zarifa Aliyeva, Baku, Azerbaijan.
Azerbaijan Institute of Postgraduate Education named after A.Aliyev, Baku, Azerbaijan.

Key words: molluscum contagiosum

SUMMURY

Molluscum contagiosum (MC) is a viral disorder of the skin and mucous membranes characterized by discrete single or multiple, flesh-colored papules. Although MC as a clinical entity is well defined and commonly observed, few data regarding its epidemiology in the pediatric population exist. In this article we describe two atypical case of molluscum contagiosum in children, we have seen in our practice.

Для корреспонденции:

Гашимова Нубар Файзы кызы, кандидат медицинских наук, руководитель отдела детской глазной патологии
Магомедова Солмаз Ибрагим кызы, ведущий научный сотрудник, заведующий отделом патоморфологии и бактериологии Национального Центра Oftальмологии имени акад. Зарифы Алиевой

Султанова Марият Мамедовна, старший лаборант кафедры офтальмологии АзГИУВ им. акад.А.Алиева
Насруллаева Марьям Мамедагаевна, кандидат медицинских наук, младший научный сотрудник отдела детской глазной патологии

Адрес: AZ1000, г.Баку, ул. Джавадхана, 32/15.

Тел.: (99412) 569-91-36, (99412) 569-91-37

Email: administrator@eye.az : www.eye.az