

Ахвердиева В.А.

## ХИРУРГИЧЕСКОЕ ЛЕЧЕНИЕ СЕНИЛЬНОГО ЭКТРОПИОНА НИЖНЕГО ВЕКА: УКОРОЧЕНИЕ ТАРЗАЛЬНОЙ ПЛАСТИНКИ И ОПЕРАЦИЯ LAZY-T (ПЕНТАГОНАЛЬНАЯ РЕЗЕКЦИЯ ВЕКА С ЗАВОРОТОМ СЛЕЗНОЙ ТОЧКИ).

*Национальный Центр Офтальмологии имени академика Зарифы Алиевой, г.Баку, Азербайджан*

**Ключевые слова:** сенильный эктропион, операция Lazy-T, укорочение тарзальной пластинки

Сенильный эктропион нижнего века наиболее частый случай диспозиции нижнего века, встречаемый офтальмологами. Это сопровождается структурными изменениями нижнего века, включающими отхождение ретрактора нижнего века, ослабление латеральной и медиальной связок, атрофии орбикулярной мышцы [1, 2]. Эпифора возникает вследствие выворота слезной точки и это увеличивается из-за ослабления века. При хроническом эктропионе развивается стеноз слезной точки, кератинизация и гипертрофия конъюнктивы, утолщение хряща и сокращение кожи, что ведет к раздражению глаза [2, 3]. Целью хирургического вмешательства является восстановление соотношения слезной точки и края нижнего века к главному яблоку. Существует много различных методик хирургической коррекции сенильного эктропиона. Среди них наиболее известными являются метод Кунта-Шимановского [5], горизонтальное укорочение века, операция Lazy-T [6], пентагональная резекция века и др.

### Цель.

Изучить эффективности двух различных методик коррекции сенильного эктропиона [4].

### Материалы и методы.

Нами прооперировано 23 пациента (28 глаз) в возрасте от 56 до 81 года. Всем пациентам проводилось измерение горизонтального ослабления века, медиального и латерального ослабления связок; оценивалось состояние слезоотводящей системы (у всех пациентов отмечалась полная проходимость слезных путей); определялись локализация эктропиона (медиальный или генерализованный) и наличие вторичных изменений края век. Кроме того, проводилось и общеофтальмологическое обследование.

При медиальном эктропионе проводилась операция по Lazy-T: оперировано 10 пациентов (12 глаз), при генерализованном эктропионе проводилось горизонтальное укорочение века: оперировано 13 пациентов (16 глаз).

Техника операции Lazy-T (рис.1):

- иссечение ромбовидного лоскута с конъюнктивальной стороны, отступя книзу от слезной точки на 4мм
- закрытие дефекта путем наложения шва с выходом на кожу с целью заворота слезной точки внутрь
- укорочение века путем пентагональной резекции и закрытие дефекта.



**Рис.1** Операция Lazy-T (Ophthalmic plastic and reconstructive surgery Byron C Smith 1998)

Техника операции горизонтальное укорочение нижнего века (рис.2) :

- латеральная кантотомия и кантолизис;
- обнажение тарзальной пластинки и ее укорочение;
- присоединение тарзальной пластинки к надкостнице;
- формирование латерального угла и наложение кожных швов.



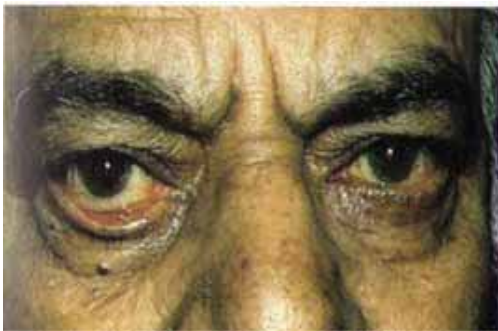**Рис.2** Горизонтальное укорочение века (Ophthalmic plastic and reconstructive surgery Byron C Smith 1998)

**Результаты.**

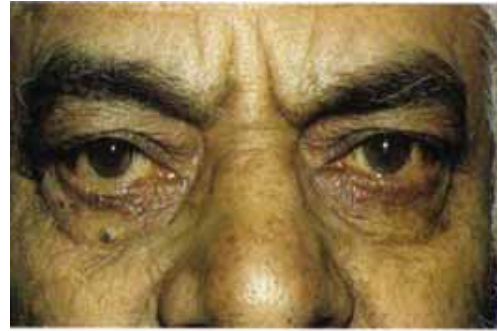Все пациенты наблюдались в 1-е,7-е сутки, а также через 1,3,6 месяцев. У всех пациентов достигнуто правильное положение нижнего века. У всех пациентов отмечались преходящие отек век и слезотечение. Двум пациентам было произведено расширение слезной точки методом бужирования во время операции. У 3 пациентов после горизонтального укорочения века наблюдалась темпоральная болезненность в течение 1-2 мес. У 1 пациента после горизонтального укорочения века наблюдалось образование гранулемы в области шва, которое уменьшилось после консервативного лечения. Необходимости в повторных вмешательствах не наблюдалось.

**Выводы.**

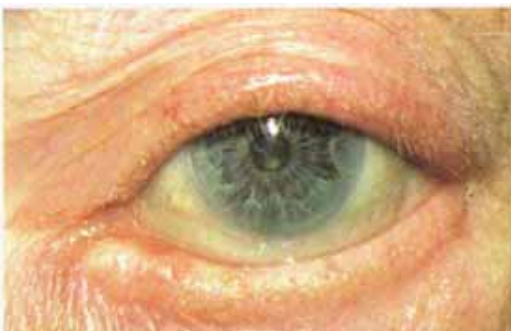Укорочение тарзальной пластинки и операция Lazy-T эффективны при любых видах эктропиона, но степень удачного исхода различно для разных видов эктропиона. Для медиального эктропиона наиболее лучшим выбором является операция Lazy-T, в то время как для генерализованного - укорочение тарзальной пластинки.



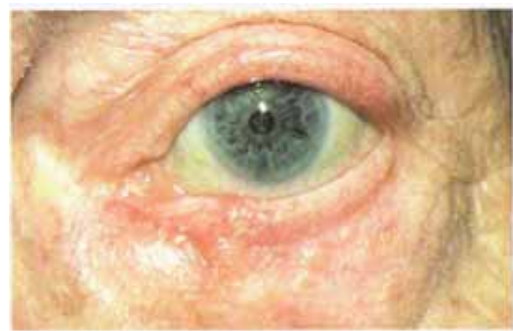
**Рис.3.** Пациент В.А. OD – Генерализованный



Тот же пациент 3 мес. после операции эктропион нижнего века горизонтального укорочения нижнего века



**Рис. 4.** Пациентка Д.В. OS – Медиальный



Та же пациентка 6 мес. спустя после эктропион нижнего века операции Lazy-T

**ЛИТЕРАТУРА**

1. Vallabhanath P., Carter S. Ectropion and entropion // Current Opinion in Ophthalmology, 2000, N11, p.345-351.

2. Anderson R. Tarsal Strip Procedure for Correction of Eyelid Laxity and Canthal Malposition // Ophthalmology, 1981, v.88, p.895-903.
3. Liu, D. Lower eyelid tightening: a comparative study // Ophthalmic Plastic and Reconstructive Surgery, 1997, v.133, p.199-203.
4. Mohammad R., Chung N. Surgery for lower lid senile ectropion: lateral tarsal strip versus full thickness pentagonal resection // Professional Med. J., Sep., 2006, v.13, N3, p.403-409.
5. Зайкова М.В. // Пластическая офтальмохирургия, 1980, с.69-72.
6. Frank A. Ophthalmic plastic and reconstructive surgery: Maple-Vail Book Manufacturing Group, 1997, p.296-301.

Haqverdiyeva V.A.

## CƏRRAHİ ƏMƏLİYYATLAR SENİL EKTROPIONDA: QAPAĞIN HORIZONTAL ÜFUQİ QISALMASI VƏ LAZY-T ƏMƏLİYYATI

*Akademik Zərifə Əliyeva adına Milli Oftalmologiya Mərkəzi, Bakı ş., Azərbaycan*

**Açar sözlər:** senil ektropion, Lazy-T əməliyyatı, qapağın üfuqi qısalması

### XÜLASƏ

Məqsəd: Senil ektropionda cərrahi əməliyyatların effektivliyinin öyrənilməsi. Bu analiz üçün 23 xəstədə (28 göz) cərrahi əməliyyat aparılmışdır. Birinci metodika – Lazy-T əməliyyatı medial ektropionda 10 xəstə (12 göz), ikinci metodika – göz qapağının üfuqi qısalması ümumi ektropionda 13 xəstə (16 göz) üzərində aparılmışdır. Xəstələr əməliyyatdan sonra 1-ci, 7-ci gün və 1, 3, 6 ay ərzində dinamik müşahidədə olmuşdular. Bütün xəstələrdə qapağın tam korreksiyası alınmışdır. Beləliklə, qapağın üfuqi qısalması və Lazy-T əməliyyatları senil ektropionun bütün növlərində effektivdir, lakin effektivliyin dərəcəsi ektropionun növündən asılıdır. Lazy-T əməliyyatı medial ektropion üçün, qapağın üfuqi qısalması isə ümumi ektropionda ən yaxşı metodikadır.

Hagverdiyeva V.A.

## SURGERY FOR SENILE ECTROPION: LATERAL TARSAL STRIP AND LAZY-T.

*National Centre of Ophthalmology named after acad. Zarifa Aliyeva, Baku, Azerbaijan.*

**Key words:** senile ectropion, Lazy-T technique, lateral tarsal strip

### SUMMARY

Aim of research: analysis of the efficiency of two different surgeries for senile ectropion. Comparative analysis of 23 patients (28 eyes) was done. The first comprised 10 patients (12 eyes) with Lazy-T technique for medial ectropion, the second group-13 patients (16 eyes) lateral tarsal strip surgery for generalized ectropion. The patients were observed in early (1-7th days) and late (1-6 months) time after surgery. All the patients have full correction of ectropion. So, lateral tarsal strip and Lazy-T are effective for any type of ectropion, but the level of efficiency is different for different type of ectropion. Lazy-T is the best selection for medial ectropion, while lateral tarsal strip is for generalized ectropion.

### Для корреспонденции:

Ахвердиева Вафа Адиль кызы, врач-офтальмолог отдела травмы глаза и реконструктивной хирургии Национального Центра Офтальмологии имени акад. Зарифы Алиевой

Адрес: AZ1114, г.Баку, ул. Джавадхана, 32/15

Тел: (+994 12) 569 09 73; 569 54 62; (+994 50) 346 46 78

E-mai: administrator@eye.az; http://www.eye.az