

Абдуллаева Э.А., Рустамбекова Г.Р., Ахундова Д.З.

ПРИМЕНЕНИЕ АВАСТИНА В СОЧЕТАНИИ С ПАНРЕТИНАЛЬНОЙ ЛАЗЕРКОАГУЛЯЦИЕЙ СЕТЧАТКИ ПРИ НЕОВАСКУЛЯРИЗАЦИИ МАКУЛЯРНОЙ И ПЕРИПАПИЛЯРНЫХ ЗОН СЕТЧАТКИ.

Национальный Центр Офтальмологии имени академика Зарифы Алиевой, г.Баку, Азербайджан

Ключевые слова: неоваскуляризация сетчатки, авастин, панретинальная лазеркоагуляция сетчатки.

Панретинальная фотокоагуляция сетчатки остается основным методом лечения пролиферативной диабетической ретинопатии [3]. Доказан ее положительный эффект на регрессию неоваскуляризации сетчатки [1-4]. Однако, регрессия новообразованных сосудов после панретинальной лазеркоагуляции происходит постепенно и может длиться до нескольких месяцев. Примерно в трети случаев несмотря на лазерную коагуляцию рост новообразованных сосудов продолжается [3]. В таких случаях кровоизлияния в стекловидное тело приводит к снижению зрения и препятствует завершению лазеркоагуляции. Более того, лазеркоагуляция сетчатки может привести к ухудшению течения макулярного отека и привести к временному либо постоянному снижению остроты зрения [5 – 8].

Согласно исследованиям неоваскуляризация диска зрительного нерва и кровоизлияние в стекловидное тело – наиболее частые причины значительного снижения зрения при проведенной панретинальной фотокоагуляции сетчатки (DRS, ETDRS).

Неоваскуляризация сетчатки регулируется множеством цитокинов, однако, VEGF (фактор роста эндотелия сосудов) считается основным пусковым и поддерживающим фактором роста новообразованных сосудов [6]. Кроме того, VEGF повышает проницаемость сосудов, способствуя усилению макулярного отека. В литературе существуют сообщения о применении препаратов, блокирующих рецепторы VEGF (bevacizumab) при пролиферативной диабетической ретинопатии, свидетельствующие о значительной регрессии неоваскулярных сосудов [7-9].

Цель нашего исследования является выявить эффективность интравитреального введения препарата bevacizumab (Авастин) в сочетании с панретинальной лазеркоагуляцией сетчатки при неоваскуляризации центральной (макулярной и перипапиллярной) зоны сетчатки у пациентов с пролиферативной диабетической ретинопатией.

Материал и методы. Было проведено исследование 16 глаз 15 пациентов с пролиферативной диабетической ретинопатией с неоваскуляризацией центральной зоны сетчатки, у которых панретинальную лазеркоагуляцию сетчатки комбинировали с интравитреальным введением авастина. Возраст пациентов составлял от 43х до 75и лет (в среднем 59,83 лет) . 8 из них пациенты мужского пола, 7 - женского.

Методы обследования.

Визометрия, тонометрия, цветное фотографирование глазного дна (VISUCAM, Carl Zeiss Meditech), оптическая когерентная томография (Cirrus HD-OCT, Carl Zeiss Meditech). Для каждого значения остроты зрения был определен десятичный логарифм минимального угла разрешения (logMAR). Статистическая обработка данных проводилась программой Microsoft Excel.

Больные с клинически значимым макулярным отеком в исследование не включены. Так как одним из основных осложнений интравитреального введения бевацизумаба является тракционная отслойка сетчатки, больные с выявленными на ОКТ тракционными изменениями в макулярной зоне были исключены из обследования. Средняя острота зрения у пациентов составила перед лечением 0,1 (logMAR 1,35 0,73). Всем пациентам лазеркоагуляция сетчатки производилась после интравитреального введения препарата авастин в дозировке 0,05мл. Лазеркоагуляция парамакулярной зоны сетчатки проводилась через 7 – 12 дней после интравитреальной инъекции.

Результаты и обсуждения. У всех пациентов после однократного интравитреального введения Авастина наблюдалось значительное снижение количества новообразованных сосудов в макулярной и перипапиллярной областях. Лазеркоагуляция данных зон была проведена после значительного регресса неоваскуляризации, примерно на 7й – 10й день после инъекции, с целью предотвратить развитие кровоизлияний. Как следствие, ни у одного пациента в течение периода обследования кровоизлияния в стекловидно тело не произошло. Кроме того не наблюдалась тракционная отслойка сетчатки. Повторных инъекции в исследу-

емой группе не проводились. В динамике наблюдения средняя острота зрения через 9 – 12 месяцев после проведенной комбинированной терапии составила 0.23 (logMAR 0.99 0.7).

Диаграмма 1.

Показатели остроты зрения до и после панретинальной лазеркоагуляции сетчатки в сочетании с интравитреальным введением авастина.

Показатели остроты зрения до и после терапии.

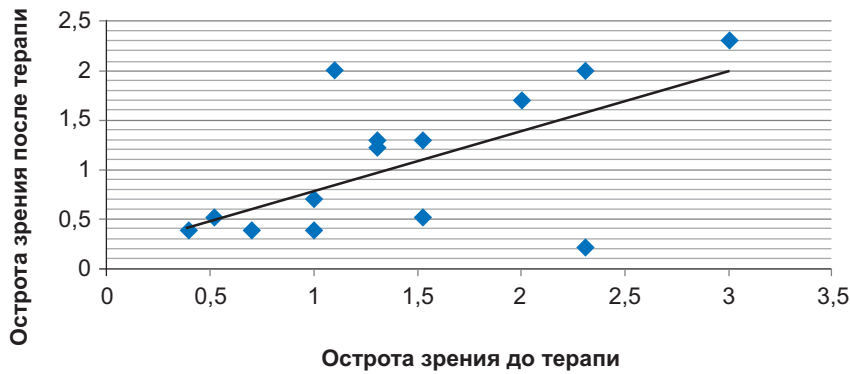


Диаграмма показывает повышение остроты зрения после лечения.

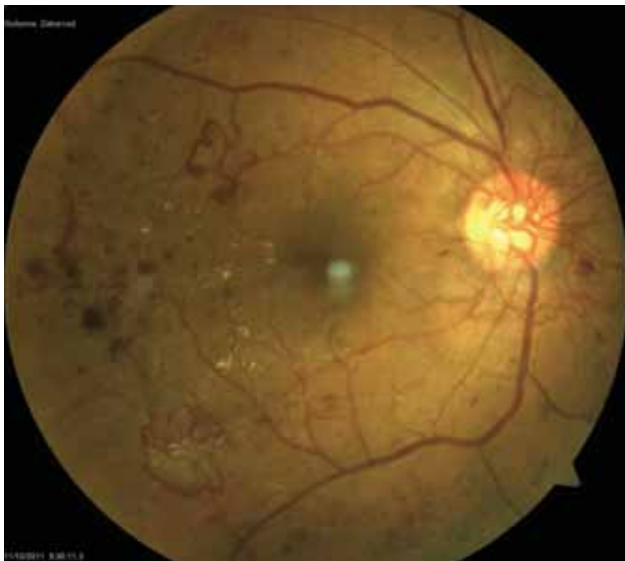

Рис. 1а Неоваскуляризация центральной зоны сетчатки у пациента с пролиферативной диабетической ретинопатией.

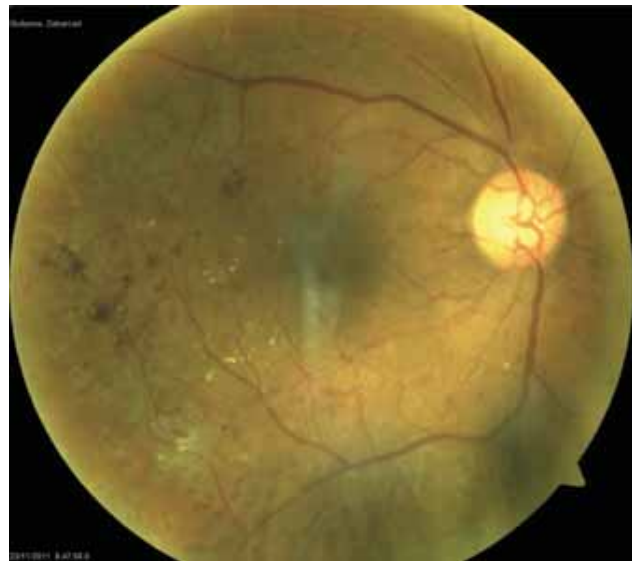


Рис.1(б) Состояние глазного дна того же пациента после сочетания однократного интравитреального введения Авастина и панретинальной лазеркоагуляции сетчатки. Заметен значительный регресс неоваскулярных сосудов.

Проведенное нами исследование выявило регрессию новообразованных сосудов у пациентов с пролиферативной диабетической ретинопатией после комбинирования интравитреального введения авастина и панретинальной лазеркоагуляции сетчатки. Уже после однократного интравитреального введения Авастина мы наблюдали значительную регрессию новообразованных сосудов макулярной области, что позволило провести очаговую лазерную коагуляцию этих зон без риска кровоизлияний в стекловидное тело. Проведенная оптическая когерентная томография позволяет заранее выявить эпиретинальные мембраны, создающие тракции в макулярной области. Таким пациентам введение Авастина не рекомендовано, так как одним из основных осложнений интравитреального введения препаратов ингибирующих VEGF-рецепторы является тракционная отслойка сетчатки [11]. Исследование подтверждает, что интравитреальное введение препарата bevacizumab (Авастин) положительно влияет на течение пролиферативной диабетической

ретинопатии, ускоряя регресс неоваскуляризации сетчатки, снижая риск прогрессирования новообразованных сосудов и кровоизлияний в стекловидное тело.

Заклучение. Подитоживая вышесказанное можно прити к выводу, что применение препаратов блокирующих рецепторы к VEGF может использоваться как дополнение к панретинальной лазеркоагуляции сетчатки по поводу неоваскуляризации сетчатки в макулярной и перипапиллярной областях при пролиферативной диабетической ретинопатии.

ЛИТЕРАТУРА

1. Aylward G., Pearson R., Jagger J. et al. Extensive argon laser photocoagulation in the treatment of proliferative diabetic retinopathy // *British Journal of Ophthalmology*, 1989, v.73, N3, p.197–201.
2. Doft B. H., Blankenship G. W. Single versus multiple treatment sessions of argon laser panretinal photocoagulation for proliferative diabetic retinopathy // *Ophthalmology*, 1982, v.89, N7, p.772–779.
3. Diabetic Retinopathy Study Research Group. Photocoagulation treatment of proliferative diabetic retinopathy: clinical application of Diabetic Retinopathy Study (DRS): DRS report 8 // *Ophthalmology*, 1981, v. 88, p.583–600.
4. Kassoff, G. S. Ray, J. Krepostman et al. Randomized comparison of krypton versus argon scatter photocoagulation for diabetic disc neovascularization: The Krypton Argon Regression Neovascularization Study report number 1 // *Ophthalmology*, 1993, v.100, N11, p. 1655–1664.
5. Kaufman S., Ferris F., Seigel D. et al. Factors associated with visual outcome after photocoagulation for diabetic retinopathy. Diabetic retinopathy study report #13 // *Investigative Ophthalmology and Visual Science*, 1989, v.30, N1, p.23–28.
6. Ferrara N. VEGF and the quest for tumour angiogenesis factors // *Nature Reviews Cancer*, 2002, v.2, N10, p.795–803.
7. Avery R. Regression of retinal and iris neovascularization after intravitreal bevacizumab (avastin) treatment // *Retina*, 2006, v.26, N3, p.352–354.
8. Isaacs T.W., Barry C. Rapid resolution of severe disc new vessels in proliferative diabetic retinopathy following a single intravitreal injection of bevacizumab (Avastin) // *Clinical and Experimental Ophthalmology*, 2006, v.34, N8, p.802–803.
9. Friedlander S. M., Welch R. M. Vanishing disc neovascularization following intravitreal bevacizumab (Avastin) injection. // *Archives of Ophthalmology*, 2006, v.124, N9, p.1365.
10. Fernando A. J. et al. Intravitreal Bevacizumab (Avastin) for Diabetic Retinopathy: The 2010 GLADAOF Lecture // *Journal of Ophthalmology*, v.2011, p.1-13.

Abdullayeva E.Ə., Rüstəmbəyova G.R., Axundova C.Z.

TOR QIŞANIN MƏRKƏZİ ZONASININ NEOVASKULYARİZASIYASI ZAMANI İNTRAVİTREAL AVASTİN İLƏ PANRETİNAL LAZERKOAQULYASIYANIN COMBUNƏOLUNMUŞ MÜALİCƏSİNİN TƏDBİGİ.

Akademik Zərifə Əliyeva adına Milli Oftalmologiya Mərkəzi, Bakı ş., Azərbaycan

Açar sözlər: tor qişanın neovaskulyarizasiyası, avastin, panretinal lazerkoaqulyasiya.

XÜLASƏ

Tədqiqatın məqsədi proliferativ diabetik retinopatiyalı xəstələrdə tor qişanın mərkəzi zonasının neovaskulyarizasiyası zamanı intravitreal bevacizumab (Avastin) inyeksiyası ilə panretinal lazerkoaqulyasiyanın kombinə olunmuş müalicəsinin effektivliyinin qiymətləndirilməsi olmuşdur. Proliferativ diabetik retinopatiyası olan 15 xəstənin 16 gözündə aparılan müalicənin nəticələrinin analizi aparılmışdır. Orta görmə itiliyi müalicəyə qədər 0,1 0,12 (logMAR 1,35 0,73) olmuşdur. Bütün xəstələrdə intravitreal bevacizumab inyeksiyası və panretinal lazerkoaqulyasiya olunmuşdur. Müalicənin nəticələri bir ildən sonra qiymətləndirilmişdir. Göz dibinin rəngli

fotoşəkillərində tor qişanın neovaskulyarizasiyasının qeri inkişaf etməsi müəyyən edilmişdir. Yekun olaraq intravitreal bevacizumab inyeksiyasının proliferativ diabetik retinopatiya zamanı neovaskulyarizasiyanın geri inkişaf etməsində məqsədyönlü müalicə üsulu olmasını güman edirik. Avastin preparatlarının intravitreal inyeksiyasından proliferativ diabetik retinopatiyalı xəstələrdə neovaskulyarizasiyanın panretinal lazerkoagulyasiyana əlavə müalicə üsulu kimi istifadə etmək olar.

Abdullayeva E.A., Rustambayova G.R., Akhundova J.Z.

USE OF INTRAVITREAL AVASTIN IN COMBINATION WITH PANRETINAL PHOTOCOAGULATION IN PATIENTS WITH NEOVASCULARIZATION OF CENTRAL RETINA.

National Ophthalmology Centre named after Acad. Zariifa Aliyeva, Baku, Azerbaijan.

Key words: retinal neovascularization, avastin, panretinal photocoagulation.

SUMMARY

The aim of the conducted research was to evaluate the efficiency of the combination of intravitreal bevacizumab (Avastin) and panretinal photocoagulation in central retinal neovascularization in patients with proliferative diabetic retinopathy. We conducted the retrospective study of 16 eyes of 15 patients with proliferative diabetic retinopathy which had neovascularisation in the central retina. The average visual acuity before treatment was 0,1 0,12 (logMAR 1,35 0,73). All the patients were treated with intravitreal bevacizumab (Avastin) and panretinal photocoagulation. Observation was performed during the period of one year. Marked regression of retinal neovascularization on fundus examination was observed. Average visual acuity was increased to 0.23 0.19 (logMAR 0.99 0.7).

As the conclusion we can suspect that intravitreal bevacizumab is a useful treatment for PDR, minimizing the risk of retinal neovascularization and vitreous hemorrhage. Avastin may potentially be used as an adjuvant agent to panretinal photocoagulation for proliferative diabetic retinopathy.

Для корреспонденции:

Абдуллаева Эльмира Алекпер кызы, кандидат медицинских наук, старший научный сотрудник отдела глазных осложнений сахарного диабета и витреоретинальной хирургии Национального Центра Офтальмологии имени академика Зарифы Алиевой

Рустамбекова Гюнай Рустам кызы, старший лаборант отдела глазных осложнений сахарного диабета и витреоретинальной хирургии

Ахундова Джамиля Заур кызы, старший лаборант отдела глазных осложнений сахарного диабета и витреоретинальной хирургии

Тел.: (99412) 569-09-07, (99412) 569-09-47

Адрес: AZ1114, г.Баку, ул. Джавадхана, 32/15

Email: administrator@eye.az : www.eye.az; gunay.rustambayova@yahoo.com