

Эфендиева М.Э.

К ТАКТИКЕ ЛЕЧЕНИЯ БОЛЬНОГО С НОРМОТЕНЗИВНОЙ ГЛАУКОМОЙ (случай из клиники).

Национальный Центр Офтальмологии имени академика Зарифы Алиевой, г. Баку, Азербайджан

Ключевые слова: нормотензивная глаукома, ОКТ

Ретроспективный анализ литературы выявил достаточно интересное отношение офтальмологов к нормотензивной глаукоме (НГ). Хотя сам факт наличия данного вида глаукомы был отмечен уже в 1850 году Albrecht von Graefe и не раз редуцируясь, был представляем как: псевдоглаукома; амавроз с экскавацией; кавернозная оптическая атрофия; параглаукома; атеросклеротическая оптическая атрофия [1], достаточно долгое время существование глаукомы нормального давления большинством офтальмологов отрицалось [2].

На сегодняшний день считается, что НГ – это прогрессирующая оптическая нейропатия с хронической потерей ганглиозных клеток сетчатки вследствие генетически обусловленной гиперчувствительности к повышению внутриглазного давления (ВГД), на которую оказывает влияние и сосудистые факторы, в частности ишемия и вазоспазм [2, 3, 4, 5, 6].

Как правило, больные с данной патологией обращаются в достаточно поздние сроки. Часто эти пациенты страдают сердечно-сосудистой патологией, гипертонией, болезнью щитовидной железы, мигренью, болезнью Рейно. Согласно литературным данным у пациентов с НГ и артериальной гипертонией, принимавших гипотензивные препараты также отмечается выраженное снижение систолического артериального давления (АД) в ночные часы с тенденцией к ухудшению поля зрения [2, 3, 6]. Нарушение ауторегуляции кровообращения в зрительном нерве способствует гибели нервных волокон сетчатки, что клинически находит отражение в дефектах поля зрения лишь после потери 40% нервных волокон [1, 3, 7, 8].

Исходя из выше изложенного, интересным является случай из практики по ведению больного с НГ.

Пациент М., 1950 г. рождения обратился в клинику с жалобами на снижение зрения в течение полугода.

В анамнезе: гипертония, перенесенный инфаркт миокарда, дисциркуляторная энцефалопатия, периферическая вегетативная недостаточность. Используемые препараты: карлон +, кардиоаспирин.

На момент обращения:

Vis OD = 0,3-0,4(н/к) Тп OD = 19.0 мм рт ст.

Vis OS = 0,3(экс.) Тп OS = 22.0 мм рт ст.

OU – Состояние век и слезного аппарата без патологии. Биомикроскопия: роговица прозрачная. Передняя камера средней глубины, рельеф радужки слегка сглажен. Зрачок круглый, в центре, реакция на свет несколько слабая, пигментная кайма истончена, местами атрофирована. Хрусталик прозрачный. Биомикроскопия глазного дна линзой 78 Дптр: ДЗН деколорирован с экскавацией на правом глазу 0,5-0,6; на левом 0,8-0,9, истончение нейроретинального пояса, четкие макулярный и фовеолярный рефлексы.

Был проведен ряд инструментальных исследований.

Поле зрения выявило существенные дефекты на обоих глазах.




Рисунок 1. Поле зрения правого глаза

Рисунок 2. Поле зрения левого глаза

Оптическая когерентная томография выявила резкое снижение слоя нервных волокон сетчатки на левом глазу и заметное снижение количества волокон на правом глазу при достаточно сохранном нейроретинальном ободке правого глаза.

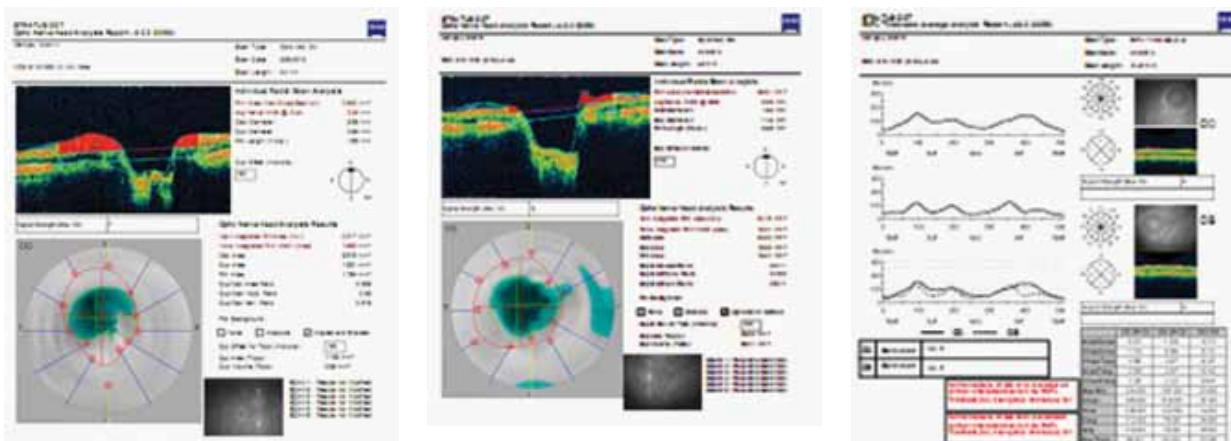


Рисунок 3. Протоколы оптической когерентной томографии обоих глаз при первичном обращении пациента

Ультразвуковая доплерография обоих глаз показала снижение скорости кровотока во всех внутриглазных артериях, а также повышение показателей периферического сопротивления в глазничной артерии, что подтвердило нарушение ауторегуляции глаза.

Была изучена циркадианная ритмика обоих глаз ВГД пациента, колебания ВГД были в пределах от 16 до 22 мм рт ст. Гониоскопически OU – угол передней камеры открыт, пигментация слабая I степени.

На основании полученных данных был поставлен диагноз: OD – нормотензивная глаукома III; OS – нормотензивная глаукома III. Больному были назначены капли траватана 0,004% x 1 раз в день. Больной находился под совместным контролем, как офтальмолога, так и кардиолога, терапевта и невропатолога.

Спустя месяц после начатой терапии у больного отмечилось улучшение на правом глазу, зрение поднялось до 0,8-0,9, на левом без изменений.

Vis OD = 0,8-0,9(н/к) Tn OD = 15.0 мм рт ст.

Vis OS = 0,3(экс.) Tn OS = 16.0 мм рт ст.

Спустя три месяца после первичного обращения:

Vis OD = 0,8-0,9(н/к) Tn OD = 16.0 мм рт ст.

Vis OS = 0,6-0,7(экс.) Tn OS = 16.0 мм рт ст.

Пациент отмечает улучшение, имеется небольшое расширение границ поля зрения на обоих глазах.




Рисунок 4. Поле зрения правого глаза спустя 3 месяца




Рисунок 5. Поле зрения левого глаза спустя 3 месяца

Последний месяц больной отмечает курс прохождения витаминотерапии по месту жительства у терапевта.

Через 5 месяцев после первичного обращения:

Vis OD = 0,8-0,9(н/к) Tn OD = 16.0 мм рт ст.

Vis OS = 0,7-0,8(экс.) Tn OS = 18.0 мм рт ст.

Несмотря на видимое улучшение зрения, ввиду нестабильного давления и ухудшения показателей ОКТ на левом глазу было решено назначить в дополнение к траватану, азопт x 2 раза.

Спустя восемь месяцев после первичного обращения:

Vis OD = 1,0 Tn OD = 16.0 мм рт ст.

Vis OS = 0,8-0,9(экс.) Tn OS = 17.0 мм рт ст.

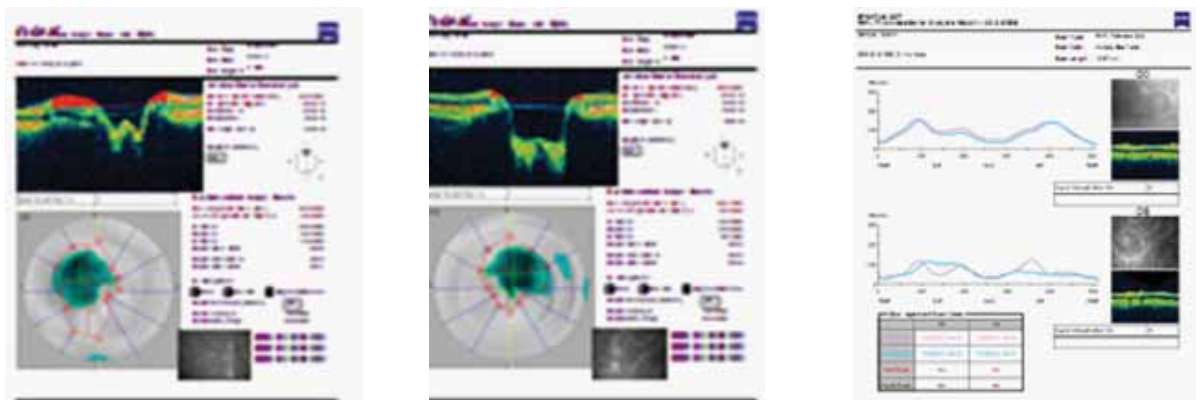


Рисунок 6. Протоколы оптической когерентной томографии пациента через 5 месяцев

Поле зрения, показатели ОКТ без изменений. Пациент отмечает прохождение курса лечения (нейропротекторов, сосудорасширяющих препаратов) у невропатолога по поводу дисциркуляторной энцефалопатии и периферической вегетативной недостаточности.

Конечно, применение нейропротекторов может быть определено как «терапевтический подход», направленный на прямую профилактику, замедление и, в некоторых случаях, обратное развитие поражений нервных клеток. Поскольку прогрессивное нарушение зрения продолжает наблюдаться у пациентов, несмотря на регулирование ВГД, широко признается необходимость поиска эффективных способов лечения, не связанных с регулированием ВГД [4].

На примере одного частного случая хотелось бы подчеркнуть важность скоординированного лечения одной патологии несколькими специалистами. Конечно, не всегда такое лечение имеет большой успех, не всегда у пациента и у врача хватает терпения. Но главное, что мы должны помнить и брать за аксиому: нормотензивная глаукома – это заболевание не органа, а организма.

ЛИТЕРАТУРА

1. von Graefe A. Amaurose mit Sehnervenexavation // Archiv Ophthalmol., 1857, v.3, p.484-487.
2. Нестеров А.П., Алябьева Ж.Ю. Нормотензивная глаукома: современный взгляд на патогенез, диагностику, клинику и лечение // Глаукома, 2005, ч.1, №3, с.66-72.
3. Alon Harris. Глазной кровоток при глаукоме: мифы и реальность. Kugler Publications: Amsterdam, 2010, 48 p.
4. European Glaucoma Society: Терминология и руководство по вопросам глаукомы: 3 издание, 192 с.
5. Josef Flammer, Pinar Aydin, Rana Altan-Yaycioglu et al. Glaucoma: Istanbul, 2003, 180 p.
6. Thom J. Zimmerman. Clinical pathways in glaucoma: Thieme, 2001, 71-7p.
7. Мухамадаев Р.А. Современная Автоматическая периметрия // Вестн.офтальмол., №4, 2002, с.50-53.
8. Subbiah S., Sankarnarayanan S., Thomas P.A. et al. Comparative evaluation of optical coherens tomography in glaucomatous, ocular hypertensive and normal eyes // Indian O Ophthalmol., 2007, 55, 283-287 p.

Əfəndiyeva M.E.

NORMOTENZİV QLAUKOMA İLƏ OLAN XƏSTƏNİN MÜALİCƏ TAKTİKASINA DAİR (kliniki hal).

Akademik Zərifə Əliyeva adına Milli Oftalmologiya Mərkəzi, Bakı, Azərbaycan

Açar sözlər: normotenziv qlaukoma, OKT

XÜLASƏ

Normotenziv qlaukomalı xəstələrin müalicəsində tək oftalmoloqun deyil, həmçinin yanaşı gedən digər patolojiyalar üzrə mütəxəssislərin rolu böyükdür.

MANAGEMENT OF TREATMENT PATIENTS WITH NORMOTENSIVE GLAUCOMA (clinical case).

National Centre of Ophthalmology named after academician Zarifa Aliyeva, Baku, Azerbaijan

Key words: normotensive glaucoma, OCT

SUMMARY

In treating patients with normotensive glaucoma is not only important ophthalmic treatment, but also treatment of associated pathologies.

Для корреспонденции:

Эфендиева Матанат Эльтон кызы, врач-офтальмолог отдела глаукомы Национального Центра Офтальмологии имени академика Зарифы Алиевой

Тел.: (99412) 569-09-07, (99412) 569-09-47

Адрес: AZ1000, г.Баку, ул. Джавадхана-32/15.

Email: administrator@eye.az : www.eye.az; metinefendi@mail.ru