

## ПЕРВЫЕ РЕЗУЛЬТАТЫ ИМПЛАНТАЦИИ КОЛЛАГЕНОВОГО МАТРИКСА ОЛОГЕН ПРИ ПЕРВИЧНОЙ ТРАБЕКУЛЭКТОМИИ

*Национальный Центр Офтальмологии имени академика Зарифы Алиевой, г. Баку, Азербайджан*

**Ключевые слова:** глаукома, коллагеновый имплант, Ологен™, трабекулэктомия

Трабекулэктомия с использованием цитостатиков продолжает считаться «золотым стандартом» в хирургии глаукомы, причём проводится не только в случаях рефрактерной глаукомы [1], но также в случаях с заранее известным высоким риском безуспешного исхода стандартной фильтрующей хирургии. Так, в Великобритании антиметаболиты применяются в 14,7% случаев при первичной трабекулэктомии, в то время, как в США данный хирургический подход имеет место в 33%-52% случаев [2-5]. Однако, по данным ряда авторов, при сроке наблюдения 5 и 15 лет после трабекулэктомии с использованием митомицина С (ММС) и 5-фторурацила поздний провал фильтрационной подушки (ФП) наблюдается в 23%-51% и 52%-59% случаев, соответственно [6-8]. Учитывая хемотоксичный и тератогенный эффекты цитостатиков, продолжается поиск наиболее совершенной модификации антиглаукоматозной операции с формированием максимально длительно функционирующей полноценной ФП при минимально возможной частоте осложнений. Всё большие надежды возлагаются на использование биосовместимых коллагеновых матрикс-имплантов, снижающих степень рубцевания в послеоперационном периоде посредством рандомизирования процессов коллагенообразования и модифицирования активности процессов фиброобразования, гиперактивность которых и приводит к неудовлетворительным результатам фистулизирующих операций [9-11].

Широко применяемый в настоящее время в странах Европы биодеградирующий коллагеновый имплант Ологен™ содержит > 90% ателоколлагена 1-го типа и <10% гликозаминогликанов, имеет высокопорозную структуру (размеры пор варьируют в широких пределах 10~300µm), способствующую вращанию пролиферирующих фибробластов и обеспечивающую физиологическое заживление фильтрационной зоны, оставляя после рассасывания порозный скелет соединительной ткани. Эффективность ологена была доказана в экспериментальных исследованиях на животных [12-14]. Позже был проведен ряд проспективных рандомизированных сравнительных клинических исследований по оценке эффективности Ологена с подтверждением его высокой клинической эффективности при минимальной частоте послеоперационных осложнений. Однако, мнения авторов несколько разошлись в отношении достижения низкого целевого ВГД в различные сроки наблюдения после трабекулэктомии с имплантацией Ологена [15-23].

**Цель исследования:** оценить клиническую эффективность применения биосовместимого рассасывающегося коллагенового импланта Ologen™ при первичной трабекулэктомии.

**Материалы и методы.** Данное проспективное исследование включило 9 пациентов (9 глаз) с медикаментозно неконтролируемой глаукомой, которым была проведена первичная трабекулэктомия с имплантацией биосовместимого рассасывающегося коллагенового импланта Ologen™. Перед операцией всем больным проводился общепринятый комплекс офтальмологического обследования: визометрия, периметрия, биомикроскопия, гониоскопия, тонометрия, тонография, пахиметрия, офтальмоскопия. На протяжении срока наблюдения оценивались такие параметры, как внутриглазное давление (ВГД), центральное и периферическое зрение, необходимость в антиглаукоматозной терапии, частота послеоперационных осложнений, а также клинический характер фильтрационной подушки. Биомикроскопическая характеристика ФП проводилась по оценочной схеме Moorfields Bleb Grading System (MBGS), включающей такие параметры, как зона фильтрации с градацией от 1(0%) до 5 (100%), тип васкуляризации ФП с градацией от 1 (аваскулярная ФП) до 5 (выраженная васкуляризация) и высота ФП с градацией от 1 до 4-х [24,25]. С целью клинико-морфологической оценки ФП проводилась оптическая когерентная томография переднего сегмента на аппарате Zeiss Visante OCT; Carl Zeiss Meditec, Dublin, CA, USA) [26-28]. Использовался протокол Anterior Segment Single и проводилось 2 вида сканов: тангенциальные и радиальные.

**Техника операции:** Стандартная трабекулэктомия проводилась под местной ретробульбарной анестезией с выкраиванием конъюнктивального лоскута с основанием к лимбу. Поверхностный склеральный лоскут фиксировался одним нетугим узловым швом (Nylon, 10-0), поскольку слишком тугие швы согласно литературным данным [21,29], приводят к недостаточному гипотензивному эффекту из-за дополнительно-

го механического давления импланта Ologen на склеральный лоскут. После фиксации на верхушку склерального лоскута имплантировался коллагеновый матрикс Ologen™ и проводилось герметичное ушивание конъюнктивы. Всем пациентам имплантировалась модель 830601 импланта Ologen™, имеющая круглую форму диаметром 6 мм и толщиной 2 мм.

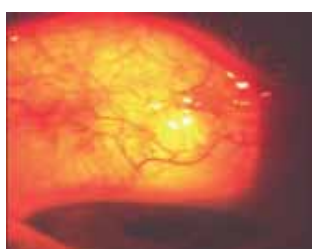
В послеоперационном периоде осмотр пациентов проводился 2 или 3 раза в течении 1-ой недели; каждую неделю – 1 месяц; каждый месяц – 6 месяцев.

**Результаты.** Срок наблюдения варьировал от 5 до 30 недель, составляя в среднем 20 недель. Средний возраст больных составил 59,4 года, из них 6 (66,7%) женщин, 3 (33,3%) мужчин. Из 9 больных у 4-х больных была диагностирована псевдоэксфолиативная глаукома, у 3-х – первичная открытоугольная глаукома, у 1 больного – стероидная глаукома на фоне ежедневного приёма Метипреда 4мг на протяжении 10 лет и у 1 больного – увеальная глаукома.

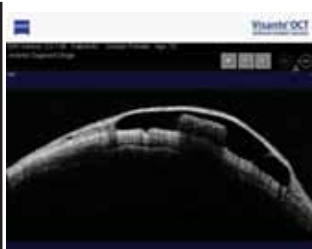Средняя центральная толщина роговицы составила 556 мкм. Уровень ВГД в среднем снизился с 36 мм.рт.ст. до 11,5 мм.рт.ст., при этом у 6 (66,7%) пациентов он составил ≤ 12 мм.рт.ст., у 3-х (33,3%) пациентов - ≤ 15 мм. рт.ст. Отсутствовали какие-либо интраоперационные осложнения. Из послеоперационных осложнений у 2-х (22,2%) больных (один из них - с увеальной глаукомой) наблюдалась временная гипотония (ВГД = 2 и 3 мм.рт.ст.), без развития сопутствующих осложнений. В отмеченных случаях гипотонии ВГД восстановилось в течении первых двух послеоперационных недель без каких-либо дополнительных назначений. Среднее число гипотензивных препаратов в предоперационный период составило 2,5. Послеоперационное лечение включало местные инстилляциии антибиотиков широкого спектра действия, стероидов и атропина 1% (в случае с увеальной глаукомой). На протяжении срока наблюдения необходимости в применении гипотензивных медикаментозных средств не возникло. Ни у одного из пациентов не наблюдалось прогрессирования глаукомного дефекта в поле зрения на протяжении всего периода наблюдения, а центральное зрение сохранилось без изменений у всех больных.

Отмечался Seidel-негативный характер ФП на всех глазах (рис.1). При этом в 7 (77,8%) случаях наблюдался нормальный тип васкуляризации ФП, в 2-х (22,2%) глазах отмечалась лёгкая инъекция в области ФП (таб.1). Клинико-морфологическая оценка ФП на 1-м месяце наблюдения по данным оптической когерентной томографии переднего сегмента (рис. 2,3) представлена в таблице 2. Необходимо отметить, что на протяжении срока наблюдения отмечалось постепенное уменьшение размеров импланта, однако у 3-х (33,3%) пациентов

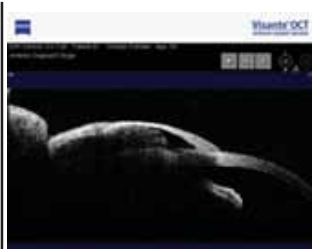Ологен визуализировался на Visante OCT и после 6-ти месяцев послеоперационного периода (рис.4).



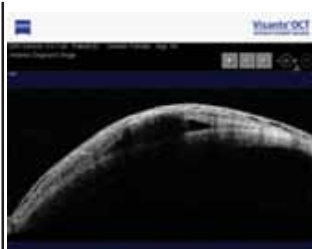**Рисунок 1.** Биомикроскопия ФП на 1-м месяце наблюдения



**Рисунок 2.** Визуализация коллагенового импланта Ологен™ на Visante OCT (1-й месяц, тангенциальный скан)



**Рис.3.** Визуализация коллагенового импланта Ологен™ на Visante OCT (1-й месяц, радиальный скан)



**Рис.4.** Визуализация коллагенового импланта Ологен™ на Visante OCT на 6-м месяце (3 глаза)

Таблица 1.

**Биомикроскопическая характеристика фильтрационной подушки на 1-м месяце наблюдения по оценочной схеме Moorfields Bleb Grading System (MBGS)**

Параметры ФП	1	2	3	4	5	6	7	8	9
Зона фильтрации	4	5	4	5	5	3	4	4	3
Высота ФП	3	2	2	2	2	3	2	2	3
Тип васкуляризации	2	2	3	2	2	2	3	2	2

Таблица 2.

**Клинико-морфологическая оценка ФП на 1-м месяце наблюдения  
по данным оптической когерентной томографии переднего сегмента**

Параметры ФП	9 глаз
Средние значения, мм	
Толщина стенки ФП	0,33
Высота ФП	1,58
Высота внутренней полости ФП	1,15
Горизонтальный размер ФП	6,3
Вертикальный размер ФП	5,8
Размеры импланта Ологен™ (горизонтальный x высота)	2,96 x 1,13

**Обсуждение.** Как показывают исследования, после операции с использованием коллагенового импланта Ологен наблюдается низкий процент ранних послеоперационных осложнений, таких как гипотония и связанных с ней состояний, так как Ологен выступает в роли резервуара водянистой влаги, формируя буферную систему и препятствуя послеоперационной гиперфильтрации и развитию мелкой передней камеры. Так, Cillino S. с соавт. в своём проспективном рандомизированном контрольном исследовании со сроком наблюдения 2 года, отмечает частоту ранней послеоперационной гипотонии в 20% случаев после имплантации Ологена при частоте 40% после использования ММС [16,17]. Мы наблюдали раннюю транзиторную гипотонию, не требующую оперативного вмешательства в 2 (22,2%) случаях из 9-ти. Уровень ВГД в среднем снизился на 24,5 мм.рт.ст., составляя 68% от исходного. По данным исследований, у большинства пациентов Ологен™ рассасывается через 90-180 дней и не требует извлечения [21,29,30]. В нашем исследовании отмечается неполное рассасывание Ологена у 3-х (33,3%) пациентов, что ещё раз свидетельствует о различной интенсивности репаративных процессов у разных пациентов [31].

**Заключение.** Трабекулэктомия с применением коллагенового импланта Ологен™ является новым, безопасным и эффективным альтернативным методом в хирургическом лечении глаукомы. Данный хирургический подход способствует формированию здоровой васкуляризированной ФП, снижая риск развития поздних осложнений. Однако, для изучения эффективности и безопасности этого нового импланта необходимо проведение контрольных рандомизированных исследований с более длительным сроком наблюдения.

## ЛИТЕРАТУРА

1. Касимов Э.М., Керимов К.Т. Профилактика избыточного рубцевания склеры у пациентов с открытоугольной глаукомой / Сб.тр., Современные аспекты диагностики и лечения заболеваний органа зрения, Баку, 2001, с. 115-122.
2. Касимов Э.М., Агаева Ф.А. Клиническая эффективность первичной трабекулэктомии с Митомицином С и использованием Провиска в лечении псевдоэкссфолиативной далекозашедшей глаукомы // Офтальмология, 2011, 3, с. 43-48.
3. Siriwardena D, Edmunds B, Wormald RPL, and Khaw PT. National survey of antimetabolite use in glaucoma surgery in the United Kingdom // Br J Ophthalmol, 2004, v. 88, N7, p. 873-876.
4. Edmunds B, Thompson JR, Salmon JF, et al. The National Survey of Trabeculectomy. II. Variations in operative technique and outcome // Eye, 2001, v.15, p. 441-8.
5. Shin DH, Hughes BA, Song MS, Kim C, Yang KJ, Shah MI, Juzych MS, Obertynski T. Primary glaucoma triple procedure with or without adjunctive mitomycin. Prognostic factors for filtration failure // Ophthalmology, 1996, v.103, N11, p. 1925-33.
6. Jampel HD, Musch DC, Gillespie BW, et al. Perioperative complications of trabeculectomy in the CIGTS // Am J Ophthalmol, 2005, v.140, p.16-22.
7. Sbeity Z. Ologen® Implants in Revision Filtering Surgery: Are They Useful? / Aeon Astron Symposium: A Replacement for ММС? ologen® for eye tissue repair. Expo Theatre, the 2012 WOC, Abu Dhabi, United Arab Emirates.
8. Suzuki R, Dickens CJ, Iwach AG, et al. Long-term follow-up of initially successful trabeculectomy with 5-fluorouracil injections // Ophthalmology, 2002, v.109, p.1921-1924.

9. Dietlein TS, Jordan J, Lueke C, Krieglstein GK. Modern concepts in antiglaucomatous implant surgery // *Graefes Arch Clin Exp Ophthalmol*, 2008, v. 246, p. 1653-64.
10. Ritch R. Using bioengineered collagen matrix during trabeculectomy. Biodegradable polymer implants show promise for improving the function of filtering blebs // *Glaucoma Today*, 2007, v. 5, p. 14-5.
11. Shihadeh W. Efficacy and Safety of Utilizing A Biodegradable Collagen Matrix Implant in Trabeculectomy / *The XXVI Annual Congress of ESCRS*, 2008, Berlin, Germany.
12. Zelefsky JR, Hsu W-C, Ritch R. Biodegradable collagen matrix implant for trabeculectomy // *Expert Rev Ophthalmol*, 2008; v.3, p. 613-7.
13. Chen HS, Ritch R, Krupin T, Hsu WC. Control of filtering bleb structure through tissue bioengineering: an animal model // *Invest Ophthalmol Vis Sci*, 2006, v.47, N12, p. 5310-5314.
14. Hsu WC, Ritch R, Krupin T, Chen HS. Tissue bioengineering for surgical bleb defects: an animal study // *Graefes Arch Clin Exp Ophthalmol*, 2008, v. 246, N5, p. 709-7.
15. Chen HS, Hsu W. Three-year Follow-up of Trabeculectomy with Biodegradable 3D Porous Collagen-Glycosaminoglycan Scaffold for Treatment of Refractory Glaucoma / *The 2011 World Glaucoma Congress (WGC)*, Paris, France 2011, p.634.
16. Cillino S, Pace D.F., Cillino G., Casuccio A. A 2-year randomized study of ologen® Collagen Matrix vs MMC / *Symposium: A Replacement for MMC? ologen® for eye tissue repair. Expo Theatre, the 2012 World Ophthalmology Congress (WOC)*; Abu Dhabi, United Arab Emirates.
17. Cillino S., Pace D.F., Cillino G., Casuccio A. Biodegradable collagen matrix implant vs mitomycin-C as an adjuvant in trabeculectomy: a 24 month, randomized clinical trial // *Eye advance online publication*, 2011, p. 1-9.
18. Nilforushan N., Yadgari M., Hodjat P. Comparison of the success rate of trabeculectomy with OculusGen vs. trabeculectomy with Mitomycin-C // *Iranian J Ophthalmol*, 2011, v.23, N4, p. 3-12.
19. Papaconstantinou D., Georgalas I., Karmiris E. et al. Trabeculectomy with OloGen versus trabeculectomy for the treatment of glaucoma: a pilot study // *Acta Ophthalmologica*, 2010, v. 88, p. 80-5.
20. Rosentreter A, Schild AM, Jordan JF, Krieglstein GK, Dietlein TS. A prospective randomised trial of trabeculectomy using mitomycin C vs an ologen implant in open angle glaucoma // *Eye*, 2010, v. 24, p. 1449-57.
21. Sarkisian SR. Ologen: Formula for success / *Symposium: A Replacement for MMC? ologen® for eye tissue repair. Expo Theatre, the 2012 World Ophthalmology Congress (WOC)*; Abu Dhabi, United Arab Emirates.
22. Schuitmaker H J. Overview of ologen® Collagen Matrix / *The 2012 EGS Congress*, 2012, Copenhagen, Denmark.
23. Tekin Y. What's New in Glaucoma Surgery // *Glaucoma-Cataract*, 2011, v.6, N2, p. 069-073.
24. Clarke JCK. Et al. A System for Grading Filtration Blebs Following Trabeculectomy // *Presentation 1201, ARVO*, 2003.
25. Wells A.P., Ashraff N.N., Hall R.C., Purdie G. Comparison of Two Clinical Bleb Grading Systems // *Ophthalmology*, 2006. v. 113, N1, p. 77-83.
26. Aptel F., Dumas S., Denis P. Ultrasound biomicroscopy and optical coherence tomography imaging of filtering blebs after deep sclerectomy with new collagen implant // *Eur J Ophthalmol*, 2009, v.19, N2, p. 223-30.
27. Boey P-Y., Narayanaswamy A., Zheng C, Perera C.A., Htoon H.M., Tun T.A., Seah S.K., Wong T.T., Aung T. Imaging of blebs after phacotrabeculectomy with Ologen collagen matrix implant // *Br J Ophthalmol*, 2011, v.95, p. 340-344.
28. Park HY, Ahn MD. Imaging of trabeculectomy blebs with Visante anterior segment optical coherence tomography after digital ocular compression // *Jpn J Ophthalmol*, 2012, v.56, N1, p. 38-45.
29. Robert Ritch. Ologen® Collagen Matrix Anti Scarring without MMC / *A Symposium: A Replacement for MMC? ologen® for eye tissue repair. Expo Theatre, the 2012 World Ophthalmology Congress (WOC)*; Abu Dhabi, United Arab Emirates.
30. Rao K, Ahmed I, Blake DA, Ayyala RS. New devices in glaucoma surgery // *Expert Rev Ophthalmol*, 2009, v.4, p. 491-504.
31. Арефьева Ю.А. Новые возможности хирургии глаукомы: iGen рассасывающийся коллагеновый имплант для антиглаукоматозных операций // *Новое в офтальмологии*, 3-2008, с. 27.



## BİRİNCİLİ TRABEKULEKTOMİYA ZAMANI OLOGEN KOLLAGEN MATRİKSİN İMPLANTASIYASININ ERKƏN NƏTİCƏLƏRİ

*Akademik Zərifə Əliyeva adına Milli Oftalmologiya Mərkəzi, Bakı, Azərbaycan*

**Açar sözlər:** qlaukoma, kollagen implantı, Ologen™, trabekulektomiya

### XÜLASƏ

**İşin məqsədi:** Birincili trabekulektomiya zamanı Ologen™ kollagen matriksin implantasiyasının kliniki effektivliyini qiymətləndirmək.

**Material və metod:** Birincili limbusəsaslı trabekulektomiya zamanı Ologen™ kollagen matriksin implantasiyası aparılmış antiglaukotoz müalicəyə refrakter olan glaukomalı 9 xəstəsinin 9 gözünün prospektiv təhlili aparılıb. Göz daxili təzyiqin (GDT) azalması; görmə funksiyası, erkən postoperativ fəsadlar; antiglaukotoz dərmanların orta hesabla sayı və filtrasiya blebin görünümü qiymətləndirildi.

**Alınmış nəticələr:** Postoperativ müşahidə vaxtı orta hesabla 20 həftə idi. Əməliyyatdan öncə GDT orta hesabla 36 mmHg, əməliyyatdan sonra isə son kontrol GDT orta hesabla 11,4 mmHg qədər azalmışdır. 2 xəstədə (22,2%) erkən tranzitor hipotoniya, onlardan biri uveal qlaukoması ilə olan xəstə idi. Preoperativ antiglaukotoz medikamentlərin sayı orta hesabla 2.5 olmuşdur və heç bir xəstədə postoperativ antiglaukotoz medikamenta ehtiyac olmadı. Müşahidə aparılan zaman heç bir olğumuzda xoroidal qorpa, hipotonik makulopatiya, korneal epitelial toksikopatiya, blebitis və blebə bağlı endoftalmit kimi fəsadlarla qarşılaşmadık. Postoperativ dövümdə 6 ay keçdikdən sonra 3 gözdə (33,3%) Ologen implant tam sorulmamışdır.

**Yekun:** Ologen kollagen matriksin implantasiyası ilə aparılan birincili trabekulektomiya glaukomalı xəstələrin cərrahi müalicəsində yeni təhlükəsiz və effektiv bir alternativ üsuldür.

Kasimov E.M., Ağayeva F.A.

## FIRST RESULTS OF THE IMPLANTATION OF OLOGEN COLLAGEN MATRIX IN PRIMARY TRABECULECTOMY

*National Centre of Ophthalmology named after academician Zarifa Aliyeva, Baku, Azerbaijan*

**Key words:** collagen implant, glaucoma, Ologen™, trabeculectomy

### SUMMARY

**Purpose:** To assess the clinical efficacy of the implantation of Ologen™ collagen matrix in primary trabeculectomy.

**Materials and Methods:** A prospective analysis of 9 eyes (9 patients) with medically uncontrolled glaucoma who underwent implantation of Ologen™ collagen matrix in primary trabeculectomy was performed.

**Results:** The mean postoperative follow-up period was 20 weeks. Mean IOP decreased from 36 mmHg preoperatively to 11,5 mmHg. The visual acuity remained stable in all patients. The postoperative complications included transient hypotony in 2 eyes (22,2%), 1 patient was with uveal glaucoma. The mean preoperative number of antiglaucoma medications was 2,5 and none patient required antiglaucoma medication postoperatively. In 3 eyes (33,3%) Ologen collagen implant was visible on Visante OCT even by postoperative month 6.

**Conclusion:** Primary trabeculectomy with the implantation of Ologen™ collagen matrix is a new safe and effective alternative method in the surgical treatment of glaucoma.

### Для корреспонденции:

Касимов Эльмар Мустафа оглы, доктор медицинских наук, профессор, директор Национального Центра Офтальмологии им. академика Зарифы Алиевой

Агаева Фидан Акбар кызы, врач-офтальмолог отдела глаукомы Национального Центра Офтальмологии им. акад. Зарифы Алиевой

Тел.: (99412) 569-91-36, (99412) 569-91-37

AZ1114, г.Баку, ул. Джавадхана, 32/15

Email: administrator@eye.az; www.eye.az