

Керимов К.Т., Агаев М.М., Керимова Н.К., Гусейнова А.А., Мирсакулова Л.Н.,

КОМПЛЕКСНАЯ АНТИОКСИДАНТНАЯ ТЕРАПИЯ ПРИ ОЖОГАХ ОРГАНА ЗРЕНИЯ

*Национальный Центр Офтальмологии имени акад. З.А.Алиевой
Бакинская Научно-Исследовательская Клиника Глазных болезней*

Ключевые слова: ожоги глаз, антиоксиданты, перекисное окисление липидов, антиокислительная активность слезы и плазмы крови

В последние годы в патогенезе ожоговой болезни глаз важное значение придаётся процессу свободно-радикального окисления липидов, который рассматривается, как универсальный механизм повреждения биологических мембран. Высоко ненасыщенные липиды, входящие в состав глаза особенно сетчатки и роговой оболочки, являются чрезвычайно легко окисляемым субстратом перекисного окисления.

Защита тканей от агрессивного действия свободных радикалов обеспечивается слаженной работой антиоксидантной системы, которая включает в себя внутри-внеклеточные антиоксиданты.

Среди внутриклеточных антиоксидантов прежде всего следует назвать такие антиоксидантные ферменты, как супероксиддисмутаза, каталаза и глутатионпероксидаза.

К внеклеточным антиоксидантам относятся аскорбиновая кислота, церулоплазмин, трансферин, белки, содержащие сульфгидрильные группы. Существуют антиоксиданты, например, витамин Е, который входит в состав биологических мембран, а также белок, липидные комплексы, присутствующие в плазме крови.

При химических ожогах глаз происходит накопление прооксидантов в тканях глаза, в результате чего нарушается равновесие прооксидантных и антиоксидантных систем-инициаторов и ингибиторов перекисного окисления липидов мембран. От их баланса зависит ионная проницаемость биологических мембран и их липидных моделей. Накопление прооксидантов приводит к интенсификации развития свободнорадикального окисления липидов, в результате чего образуются продукты перекисного окисления липидов (ПОЛ). В развитии ПОЛ важное участие принимают свободные радикалы или активные формы кислорода, к которым относятся перекись водорода, синглетный кислород, супероксид-анион, гидроксильные радикалы [1-8].

Кроме того, доказано, что при ожоговой болезни глаз развиваются аутоиммунные процессы, при которых полиморфноядерные лейкоциты, продуцирующие перекись водорода и синглетный кислород, в результате активации пероксидаз, ксантиноксидаз и других ферментов, генерируются в конечном итоге в гидроксильные радикалы. Последние обладая высокой активностью, взаимодействуют с ненасыщенными жирными кислотами, инициируя в фосфолипидном слое биологических мембран перекисное окисление липидов, в результате которого возникают новые цепи окисления [3].

Как было показано выше в систему антиоксидантной защиты клеток входят следующие группы биогенных веществ: витамин А (ретинол), В-каротин («тушители» синглетного кислорода), витамин С - инактивирует супероксид, витамин Е (альфа-токоферол) «тушит» синглетный кислород, стабилизирует мембраны, ингибирует перекисное окисление липидов в микросомах. Витамин К прерывает свободнорадикальные реакции, модефицирует биомембраны [9].

Гистохром – антиоксидант, водорастворимый препарат эхинохрома. Эхинохром, пентагидрокси-7-этил-1,4,-нафтохинон-хиноидный пигмент морских беспозвоночных, содержащийся в иглах морских ежей, относящихся к типу иглокожих. По данным физико-химических исследований гистохром выполняет роль перехватчика свободных радикалов, возникающих при перекисном окислении липидов, и роль хелатора свободных катионов железа. Доказано, что гистохром, в отличие от основных эндогенных антиоксидантов играет двойственную роль и способен нейтрализовать основные инициаторы неферментативного перекисного окисления мембранных липидов – катионы железа, накапливающиеся в зоне ишемического повреждения тканей. Гистохром устраняет повреждения кальций- трансформирующие системы на уровне внутриклеточных структур саркоплазматического ретикулома, уменьшает выход креатининкиназы из повреждённых структур и способствует накоплению в них токсических пероксидов.

К антиоксидантам относится липоевая кислота. Лечебный эффект липоевой кислоты связан с её антиоксидантной активностью. Липоевая кислота восстанавливает глутатион из глутатиона-дисульфата в нерадикальную форму и способствует восстановлению радикалов токоферола в нерадикальную форму. Кроме

этого, липоевая кислота ингибирует пероксидацию липидов, а также элиминирует супероксид и гидроксильный радикал, благодаря чему этот препарат относится к новым антиоксидантам.

К антиоксидантам относится перфторан-20% субмикронная эмульсия, созданная на основе ПФОС с газотранспортной функцией. Он обладает способностью стимулировать обмен веществ, оказывает антибактериальное воздействие, значительно снижает уровень первичных продуктов перекисного окисления липидов, малонового диальдегида, повышает устойчивость клеточных мембран к действию повреждающих агентов.

Кроме того, перфторан осуществляет кислородно-транспортную функцию, снабжая ткань кислородом через наиболее мелкие капилляры, увеличивая минутный объём кровотока.

Далеко не полный перечень и описание механизмов действия биогенных антиоксидантов позволяет выявить наиболее важные из них: глутатион, витамин А, С, Е, В –каротин, таурин, церулоплазмин, гистохром, липоевая кислота, перфторан.

При ожогах глаз и развитии в них воспалительного процесса происходит выброс в ткани глаза большого количества окислителей и активных форм кислорода из клеток роговицы, конъюнктивы, сосудистого тракта, а также из активированных нейтрофилов и макрофагов [10, 11, 12].

Поиск и внедрение в клиническую практику нетоксичных высокоэффективных ингибиторов свободнорадикального окисления, позволяющих регулировать уровень процессов окисления липидов в тканях глаза, имеет актуальное значение для офтальмологии.

В доступной литературе нам не удалось найти работ, освещающих применение комплексной антиоксидантной терапии в различных стадиях ожоговой болезни.

Цель работы. Изучить эффективность разработанной комплексной антиоксидантной терапии при различных стадиях ожогов 3 степени, а также ее влияние на состояние антиокислительной активности слезы и плазмы крови этих пациентов.

Материалы и методы. Под наблюдением находилось 60 пациентов с ожогами глаз 3 степени (основная группа) и 64 пациента с ожогами глаз 3 степени, составляющие контрольную группу.

В основной группе с термическим ожогом глаз 3 степени было 20 пациентов (33,3%), с химическим ожогом глаз 3 степени – 15 пациентов (25,0%), с термохимическими ожогами было 25 пациентов (41,7%).

В контрольной группе с термическим ожогом глаз 3 степени было 22 пациента (34,2%), с химическими ожогами глаз 3 степени – 20 пациентов (34,2%) с термохимическими ожогами глаз 3 степени – 22 пациента (31,6 %).

Возраст больных в основной группе варьировал от 16 до 56 лет. Средний возраст составил 43,5 года.

В контрольной группе возраст больных варьировал от 15 до 68 лет. Средний возраст пациентов был равен 44,8 года.

Основной контингент пострадавших, как в основной группе, так и в контрольной группе это пациенты от 20 до 50 лет, 76% и 79% соответственно, то есть лица наиболее трудоспособного возраста.

В основной группе с ожогами глаз мужчин было – 48 пациентов (80,0%), женщин – 18 пациентов (20,0%).

В контрольной группе наблюдалась аналогичная закономерность, мужчин было 50 (78,1%), женщин – 14 пациентов (21,9 %).

В основной группе ожоги глаз, полученные на промышленных предприятиях регистрировались у 15 (25,0%) пациентов, ожоги криминогенного характера – у 30 пациентов (50,0%), у 15 пациентов (25,0 %) ожоги были бытового происхождения.

В контрольной группе, ожоги глаз, полученные на производстве, регистрировались у 20 пациентов (31,2%), ожоги криминогенного характера – у 34 пациентов (53,1%), у 10 пациентов (15,7%) ожоги глаз были бытового происхождения.

В основной группе большинство больных с ожогами глаз 3 степени поступило в стационар в течение первых суток после ожога – 42 пациента (70,0%), 15 пациентов (25,0%) поступили в стационар на 2 сутки после ожога, 3 пациента (5,0%) поступили на 3 сутки.

В контрольной группе в первые сутки после ожогов в стационар госпитализировано 45 пациентов (70,4%), на вторые сутки поступило 17 пациентов (26,5%), 2 пациента (3,1%) поступило на 3 сутки.

В основной группе термические ожоги 3 степени были у 22 пациентов (36,6%), химические – у 20 (33,4%), термохимические у 18 пациентов (30,0%).

В контрольной группе термические ожоги 3 степени были у 22 пациентов (34,3%), химические – у 20 (31,4%), у 22 пациентов (34,3%) ожоги глаз 3 степени были термохимические.

При химических ожогах, в качестве обжигающего агента была известь, щёлочь, перманганат кальция, карбид кальция.

При термических ожогах обжигающим агентом была горячая вода, пар.

При термохимическом ожоге – сочетание горячей воды, пара и извести, горячей воды и щёлочи, горячей воды и карбида кальция, горячей воды и йода.

В основной группе острота зрения при поступлении в стационар варьировала от светоощущения с правильной проекцией до 0,001 – у 18 пациентов (30,0%), острота зрения 0,01-0,03 – у 15 пациентов (25,0%), 0,04-0,06 – у 17 (28,3%), 0,07-0,09 – у 10 пациентов (16,7%).

В контрольной группе при поступлении в стационар острота зрения светоощущение с правильной проекцией у 20 пациентов (31,4%), 0,01-0,03 – у 14 пациентов (21,6%), 0,04-0,06 – у 15 пациентов (23,5%), 0,07-0,09 – у 15 (23,5%) пациентов.

Качественный состав обеих групп был практически идентичен, поэтому полученные результаты лечения вполне сопоставимы.

Пациенты основной и контрольной групп получали противовоспалительную медикаментозную терапию, которая проводилась в соответствии с современными представлениями о патогенезе ожогового процесса и была направлена на укрепление защитных барьеров и регуляцию метаболических процессов в тканях глаза.

Пациенты основной группы получали комплекс антиоксидантов, учитывая многофакторность и разносторонность действия свободнорадикального окисления (СРО) и перекисного окисления липидов ПОЛ.

Антиоксидантная терапия включала в себя следующие антиоксиданты: гистохром, гинкго билобу, диквертин, липоевую кислоту, перфторан, аевит, витамин Е, альфа-токоферол, аскорбиновую кислоту. 0,02% раствор гистохрома инсталлировался в глаза, пострадавших от ожога, по 2-е капли 6 раз в день, в течение дня, вводился в виде подконъюнктивальных инъекций 0,02% раствора гистохрома по 0,3-0,4 мл, ежедневно, 1 раз в день, в течение 3 недель, 1,0% раствор гистохрома вводился также внутривенно, капельно, в виде инфузии по 10,0 мл растворённого в 100,0 мл физраствора, в течение 7 дней ежедневно.

Липоевая кислота назначалась перорально по 0,025 г. 3 раза в день, в течение 1 месяца.

Гинкго билобу и диквертин принимали пациенты в течение 1 месяца после ожога по 120 мг – 240 мг в сутки (3,5 мг/кг веса).

Аевит по 1 капсуле 2 раза в день назначался в течение 1 месяца.

5% раствор аскорбиновой кислоты применялся в виде внутримышечных инъекций по 2,0 мл, в течение 15 дней.

Витамин Е – альфа-токоферол применяли по 5 капель 2 раза в день перорально, в течение 1 месяца.

20% раствор эмульсии перфторан в виде инстилляций назначался по 2 капли 6 раз в день, в течение месяца и подконъюнктивальных инъекций по 0,3-0,4 ежедневно, в течение 15 дней.

Учитывая, что при ожогах глаз высвобождается большое количество биологически активных медиаторов воспаления, гистамина и серотонина пациентам, как основной, так и контрольной групп, назначались нестероидные противовоспалительные препараты: индаметацин, метиндол, пероксикам, напроксил или салицилаты. Пациенты обеих групп с целью предупреждения развития инфекционного процесса получали антибиотикотерапию-антибиотики широкого спектра действия: гентамицин, кевзол, клафаран, нетромицин, внутримышечно или внутривенно. Субконъюнктивально вводили гентамицин в дозе 0,5 мл 1-2 раза в день, в течение 7-10 дней. Кроме этого, пациенты контрольной группы получали 1 раз в день подконъюнктивальные инъекции аутокрови, в течение 14 дней, внутривенные капельные инфузии гемодеза, 100,0 мл, ежедневно, в течение 7 дней.

Пациентам обеих групп проводили комплекс обследования, в который входила проверка остроты зрения, границы периферического поля зрения, исследование центрального поля зрения, тонометрия, офтальмоскопическое исследование глазного дна, ультразвуковое В-сканирование с помощью аппарата Окускан-400, фотография глазного дна, флюоресцеиновую пробу, позволяющую определить величину инфильтрата роговицы. Чтобы получить информацию об уровне свободнорадикального окисления (СРО) переднего отрезка глаза исследовали антиокислительную активность слёзной жидкости хемилюминисцентным методом, а чтобы судить об уровне СРО всего организма, изучали антиокислительный потенциал плазмы крови и содержание тиобарбитуровой кислоты (ТБК) активных продуктов – малонового диальдегида (МДА).

Об эффективности проводимого лечения судили по клиническим результатам. Также фиксировали субъективные ощущения больных при проведении лечения, переносимость субконъюнктивальных инъекций, наличие или отсутствие побочных реакций.

Метод хемилюминисценции относят к прямым методам изучения свободных радикалов и их реакций. Он применяется для изучения функционального состояния многих сред глаза, в том числе и слёзной жидкости, плазмы крови, предохраняющие организм и структуры глаза от СРО.

Исследование слёзной жидкости хемиллюминисцентным методом является высокоинформативным тестом, предоставляющим информацию об уровне свободнорадикального окисления переднего отрезка глаза, как в норме, так и при патологии.

В слёзной жидкости содержится большой набор компонентов, обладающих антиоксидантным действием (аскорбиновая кислота, небелковые сульфогидрильные группы, глутатион, глутатионредуктаза, лактоферрин, урат, альбумин, церулоплазмин и т.д.).

Способность слёзной жидкости тормозить СРО какого-либо субстрата характеризует её антиоксидантную активность.

В настоящей работе антиоксидантную активность слёзной жидкости изучали путём измерения кинетики люминолактированной хемиллюминисценции в системе гемоглобин –перекись водорода – люминол. В данной модельной системе происходит СРО люминола, индуцированное смесью гемоглобина и пероксида водорода, сопровождающегося хемиллюминисценцией. Регистрируемая антиоксидантная активность слёзной жидкости в этой системе определяется вкладом различных водорастворимых антиоксидантов, входящих в её состав, а также взаимодействиями между отдельными радикальными ингибиторами.

Слёзную жидкость брали у пациентов на 3, 14, 30 сутки после ожога с помощью микропипетки, утром натощак. Определение антиоксидантная активность слёзной жидкости проводили с помощью измерения кинетики хемиллюминисценции модельной системы гемоглобин-перекись водорода-люминол.

Результаты и обсуждение. В контрольной группе при ожогах глаз 3 степени воспаление переднего отрезка глаз наблюдалось 29,8±4,8 дня, при термических – 25,2±2,2 дня, при термохимическом – 27,4±5,8 дня.

В контрольной группе пациентов с ожогами 3 степени роговица полностью эпителизовалась: при химических – в течение 30,8±5,8 дня, при термических – 25,8±7,2 дня, при термохимических – 29,8±5,4 дня.

Прозрачность роговицы была восстановлена у 24 (37,5%) пациентов контрольной группы. Лёгкое помутнение роговицы в виде облачка выявлено у 10 пациентов (15,6%). Бельма 1 категории диагностированы у 20 пациентов (31,4%), 2 категории – у 20 (31,2%).

В основной группе при ожогах глаз 3 степени длительность воспаления переднего отрезка глаза при химических ожогах была равна – 22,6±4,6 суток, при термических – 18,8±3,4 дня, при термохимических – 23,8±3,2 дня.

Роговица полностью эпителизовалась при ожогах глаз 3 степени: химических – к исходу 19,8±4,3 дня, термических – к исходу 17,2±4,9 дня, термохимических – к исходу 20,2±5,6 дня.

Прозрачность роговицы была восстановлена у 39 (65%) пациентов основной группы.

Лёгкое помутнение роговицы выявлено у 15 пациентов (24,3%), бельма 1 категории диагностированы у 7-и (11,6%), бельма 2 категории у 3-х (5,0%).

Разница в длительности воспалительного процесса переднего отрезка глаза, скорости эпителизации и состояния прозрачности роговицы в основной и контрольной группах при ожогах глаз 3 степени статистически достоверна (p<0,05).

Острота зрения у пациентов с ожогами глаз 3 степени в основной группе представлена в таблице 1.

Таблица 1

Острота зрения у пациентов с ожогами глаз 3 степени в основной группе

этиология ожога	кол-во больных	острота зрения при поступлении				острота зрения при выписке			
		0,001	0,01-0,03	0,04-0,06	0,07-0,09	0,04-0,09	0,1	0,2-0,3	0,4-0,5
химические	15	2	3	7	3	–	4	9	2
термические	20	5	5	5	5	–	4	11	5
термохими-ческие	25	10	8	7	–	6	7	6	6
итого:	60	17	16	19	8	6	15	26	13

Острота зрения 0,04-0,09 восстановлена у 6 пациентов (10%), острота зрения 0,1 была восстановлена у 15 пациентов (25%), 0,2-0,3 у 24 пациентов (40,0%), 0,4-0,5 – у 15 пациентов (25%). Предметное зрение 0,1-0,5 было восстановлено у 54 пациентов (90%).

Острота зрения у пациентов с ожогами глаз 3 степени контрольной группы при поступлении и при выписке представлена в таблице 2.

Острота зрения у пациентов с ожогами глаз 3 степени контрольной группы при поступлении и при выписке

этиология ожога	кол-во больных	острота зрения при поступлении				острота зрения при выписке			
		0,001	0,01-0,03	0,04-0,06	0,07-0,09	0,04-0,09	0,1	0,2-0,3	0,4-0,5
химические	20	8	15	6	5	10	5	2	3
термические	22	7	5	5	5	13	5	2	2
термохими- ческие	22	7	6	5	5	14	3	2	3
итого:	64	22	26	16	15	37	13	6	8

Острота зрения 0,04-0,09 восстановлена у 37 пациентов (57,8%), 0,1 – у 13 (20,3%), 0,2-0,3 – у 6 пациентов (9,4%), 0,4-0,5 – у 8 пациентов (12,5%). Предметное зрение 0,1-0,5 восстановлено у 27 пациентов (42,2%).

Внутриглазное давление (ВГД) у пациентов с ожогами глаз 3 степени в основной группе было понижено у 8 пациентов (19,3%) до 12,3±4,6 мм рт.ст, повышено до 28,2±3,7 мм рт.ст у 5 пациентов (8,3%)

Повышение ВГД зарегистрировано у 13 пациентов контрольной группы (20,3%), гипотония была обнаружена у 8 пациентов (12,5%).

Поле зрения у пациентов с ожогами глаз 3 степени в обеих группах было в пределах физиологической нормы.

По данным В-сканирования у 2 пациентов (3,3%) основной группы с ожогами глаз 3 степени в стекловидном теле отмечались явления экссудата, в контрольной группе наличие экссудата в стекловидном теле диагностировалось у 7 пациентов (10,9%).

При изучении состояния антиокислительной активности слезной жидкости, как у пациентов основной, так и контрольной групп с ожогами глаз 3 степени нами не было выявлено статистически достоверной разницы между степенью снижения антиокислительного потенциала слезы у пациентов с различными ожогами по этиологии. Однако, отмечена тенденция снижения антиокислительной активности слезы в зависимости от стадии ожогового процесса.

При ожогах глаз 3 степени в некротической стадии, у пациентов контрольной группы, получавших интенсивную противовоспалительную терапию, антиокислительный потенциал слезы снижался до 68,38±6,2 мкМ, на парных интактных глазах антиокислительной активности слезы уменьшалась до 78,58±7,2 мкМ, при показателях контрольных исследований 99,98±9,34 мкМ.

В стадии трофических расстройств (14 сутки после ожога) показатели антиокислительной активности были 45,72±5,8 мкМ, на парных интактных глазах – снижалась до 75,58±6,2 мкМ.

В стадии рубцевания и образования бельма на 30 сутки после ожога антиокислительной активности слезы повышалась до 78,24±4,5 мкМ, но оставалась статистически достоверна ($p < 0,05$) ниже контрольных исследований (норма 99,98±9,34 мкМ).

Антиокислительной активности плазмы крови у пациентов контрольной группы снижалась до 542,8±51,12 мкМ в некротической стадии ожоговой болезни (3 сутки после ожогов), разница статистически достоверна ($p < 0,05$) (норма 654,7±62,98 мкМ).

В стадии трофических расстройств (14 сутки после ожога) уровень антиокислительной активности плазмы крови у пациентов с ожогами глаз 3 степени был равен 512,6±46,12 мкМ. ($p < 0,05$).

В стадии рубцевания и образования бельма (30 сутки после ожога) антиокислительной активности плазмы крови у пациентов с ожогами глаз 3 степени у пациентов повышалась до 549,28±38,14 мкМ, разница по сравнению с контролем (норма 654,7±62,28 мкМ) статистически достоверна ($p < 0,05$).

Содержание ТБК при определении активных продуктов (МДА) в плазме крови у пациентов с ожогами глаз 3 степени в контрольной группе в некротической стадии повысилось до 0,76±0,04 нмоль/мг липидов, в стадии трофических расстройств повысилось до 0,78±0,06 нмоль/мг липидов, в стадии рубцевания и образования бельма составило – 0,75±0,06 нмоль/мг липидов. Разница статистически достоверна ($p < 0,05$).

В основной группе пациентов с ожогами глаз 3 степени различной этиологии, получавших антиоксидантную терапию на фоне интенсивного противовоспалительного лечения в некротической стадии (3 сутки после ожога) уровень снижения антиокислительной активности слезы был незначительным – до 86,28±13,14 мкМ, в парном интактном глазу до 89,8±3,12 мкМ. В стадии трофических расстройств (14 сутки после ожога) уменьшение антиокислительного потенциала слезы наблюдалось до 76,84±18,6 мкМ,

в парном интактном глазу – до $82,8 \pm 14,8$ мкМ. В стадии рубцевания и образования бельма (30 сутки после ожога) у пациентов с ожогами глаз 3 степени основной группы антиокислительная активность слезы повышалась до $82,24 \pm 14,32$ мкМ. Сравнение вышеуказанных показателей с уровнем антиокислительной активности слезы здоровых глаз (норма $99,98 \pm 2,58$ мкМ) выявило статистически достоверное ($p < 0,05$) различие.

Уровень антиокислительной активности плазмы крови у больных с ожогами глаз 3 степени, получавших антиоксидантную терапию в некротической стадии снизилась до $598,8 \pm 51,12$ мкМ, в стадии трофических расстройств (14 сутки после ожога) – уменьшалась до $562,6 \pm 43,18$ мкМ, в стадии рубцевания и образования бельма – до $588,6 \pm 43,24$ мкМ. Сравнение вышеуказанных показателей с результатами контрольных исследований $654,7 \pm 62,28$ мкМ не выявило статистически достоверных различий ($p > 0,05$).

В основной группе содержание ТБК активных веществ (МДА) в плазме крови у пациентов с ожогами глаз 3 степени, получавших антиоксидантную терапию в некротической стадии (3 сутки) повысилось до $0,75 \pm 0,04$ нмоль/мг липидов, в стадии трофических расстройств (14 сутки) повысилось до $0,76 \pm 0,04$ нмоль/мг липидов. В стадии рубцевания и образования бельма у пациентов этой же группы содержание ТБК активных веществ (МДА) было равно $0,74 \pm 0,04$ нмоль/мг липидов. При сравнении вышеуказанных показателей с уровнем содержания ТБК активных продуктов (МДА) в плазме крови у здоровых лиц $0,74 \pm 0,09$ нмоль/мг липидов статистически достоверных различий не выявлено ($p > 0,05$).

При сравнительном анализе полученных данных, было установлено, что в основной группе пациентов с ожогами глаз 3 степени, получавших комплексную антиоксидантную терапию антиокислительный потенциал слезы в некротической стадии уменьшился лишь на $13,3 \pm 2,28\%$, в то время, как в контрольной группе лиц, получавших интенсивную противовоспалительную терапию, снижение антиокислительного потенциала слезы было на $23,3 \pm 1,2\%$. В стадии трофических расстройств (14 день), у пациентов, получавших комплексную антиоксидантную терапию антиокислительная активность слезы уменьшилась на $20,2 \pm 1,2\%$, у пациентов контрольной группы, не получавших антиоксидантную терапию, снижение антиокислительного потенциала выявлено на $54,2 \pm 1,2\%$. В стадии рубцевания и образования бельма в основной группе пациентов с ожогами глаз 3 степени, которые наряду с интенсивной противовоспалительной терапией получали комплексную антиоксидантную терапию, снижение антиокислительной активности слезы отмечено на $16,3 \pm 4,28\%$, в контрольной группе лиц, получавших только традиционную противовоспалительную терапию, снижение антиокислительной активности слезы – на $21,8 \pm 3,24\%$.

Снижение антиокислительной активности потенциала плазмы крови у пациентов в некротической стадии в основной группе отмечалось лишь на $8,5 \pm 2,32\%$, в контрольной группе – на $47,4 \pm 3,57\%$.

В стадии трофических расстройств у пациентов с ожогами глаз 3 степени основной группы снижение антиокислительной активности плазмы крови выявлено на $12,7 \pm 2,14\%$, в контрольной группе – на $21,8 \pm 2,18\%$.

В стадии рубцевания и образования бельма снижение антиокислительного потенциала плазмы крови в основной группе выявлено на $9,8 \pm 0,08\%$, в контрольной группе – на $16,2 \pm 2,14\%$.

Содержание ТБК активных веществ (МДА) в плазме крови у пациентов основной группы увеличилось на $1,3 \pm 0,07\%$, в контрольной группе – на $12,7 \pm 0,12\%$. В стадии трофических расстройств повышение содержания ТБК активных продуктов (МДА) в основной группе пациентов увеличилось на $2,9 \pm 0,04\%$, в контрольной группе – на $15,4 \pm 0,38\%$.

В стадии рубцевания и образования бельма в контрольной группе повышение ТБК активных продуктов (МДА) отмечено на $11,3 \pm 0,08\%$, в основной группе – не отличалось от нормы.

Длительность воспаления переднего отрезка глаза в основной группе пациентов была короче, чем в контрольной группе при химическом ожоге 3 степени в 1,7 раза, при термическом ожоге 3 степени – в 1,6 раза, при термохимическом – в 1,5 раза.

Эпителизация роговицы в основной группе пациентов с ожогами глаз 3 степени наступила быстрее, чем в контрольной: в 1,8 раза при химическом, в 1,6 раза при термическом и в 1,8 раза при термохимическом.

Прозрачность роговицы восстановлена в основной группе у 65%, в контрольной – у 31,4%, лёгкое облачковидное помутнение роговицы в основной группе было у 24,9% случаях, в контрольной – в 15,6%. Лейкомы 1 категории в основной группе были выявлены в 11,6% случаев, в контрольной – у 31,2%, лейкомы 2 категории выявлены в контрольной группе пациентов в 28,1%, в основной группе – в 5% случаях, лейкомы 3 категории обнаружены в 3,1% пациентов контрольной группе, в основной группе лейкомы 3 категории не было.

Вторичная глаукома в основной группе диагностирована в 8,3% случаев, в контрольной группе – в 20,3%. По данным В-сканирования наличие экссудата в стекловидном теле отмечено у пациентов контрольной группы в 10,9%, у пациентов основной группы – в 3,3% случаев.

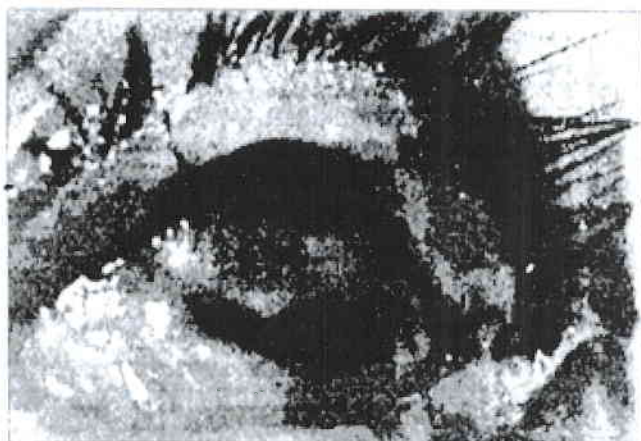

Рис. 1.

Химический ожог глаз 3 степени серной кислотой.
Острота зрения – 0,001

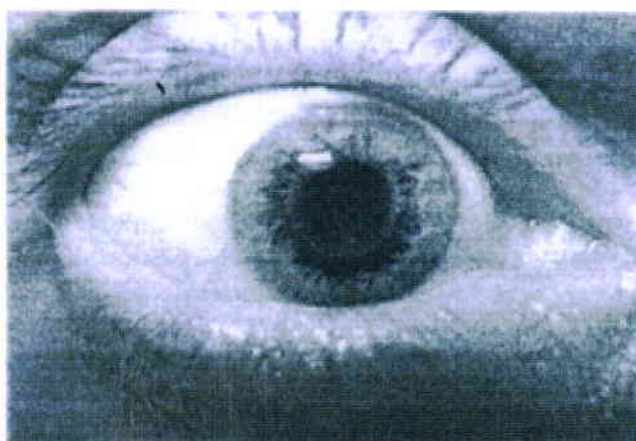


Рис 2.

Тот же глаз, спустя 1 год после 3-х кратного курса
антиоксидантной терапии. Острота зрения – 0,5.

Выводы:

- 1) Разработан и внедрён в клиническую практику метод комплексной антиоксидантной терапии, включающей в себе сочетанное применение природных антиоксидантов: гистохрома, гинго билобу, липоевую кислоту, витамины А, С, Е, Р, 20% раствор эмульсии перфторан.
- 2) Доказано, что применение антиоксидантной терапии во всех стадиях ожоговой болезни нейтрализует продукты свободнорадикального перекисного окисления липидов, повышает антиокислительный потенциал слёзной жидкости, плазмы крови, ускоряет регенерацию эпителиального слоя роговицы, подавляет интенсивность воспалительного и дистрофического процессов в тканях глаза, сводит к минимуму количество осложнений.
- 3) Изучение антиокислительной активности слезы и плазмы крови хемилюминисцентным методом позволяет наблюдать за динамикой их изменения в процессе лечения, способствует подбору наиболее эффективных антиоксидантов, что дает возможность значительно оптимизировать медикаментозное лечение.
- 4) Сравнительный анализ функциональных результатов больных с ожогами 3 степени показал эффективность проводимого лечения с использованием комплексной антиоксидантной терапии в сочетании с традиционным противовоспалительным лечением, в результате чего обеспечено повышение остроты зрения до 0,1-0,5 в основной группе в 90% случаев, а в контрольной – 42,2%.

ЛИТЕРАТУРА

1. Джафаров А.И. и др. Роль перекисного окисления липидов в функционировании фоторецепторов изолированной сетчатки // Бюллетень экспериментальной биологии и медицины, 1982, №3, с.57-61.
2. Владимиров Ю.А., Арчаков А.И. Перекисное окисление липидов в биологических мембранах. М.: Наука, 1972, 252 с.
3. Бабенкова И.В. Роль функциональной активности полиморфно-ядерных лейкоцитов крови и перекисного окисления липидов в патогенезе увеита: Автореф. дис. ... канд. биол. наук, М., 1991, 24 с.
4. Алиева З.А., Гаджиев Р.В., Султанов М.Ю. О возможной роли антиоксидантной системы стекловидного тела в задержке развития диабетической ретинопатии // Офтальмол. журнал, 1985, № 3, с.142-145.
5. Владимиров Ю.А., Потапенко А.Я. Физико-химические основы фотобиологических процессов, М.: Высшая школа, 1989, 199 с.
6. Владимиров Ю.А., с соавторами. Механизм перекисного окисления липидов и его действие на биологические мембраны. Итоги науки и техники, М., 1975, т.5, с. 56-117.
7. Эфендиев Н.М., Нейман-заде Н.К., Кулиева Э.М. и др. О возможных механизмах активации реакции перекисного окисления липидов в стекловидном теле // Бюллетень экспериментальной биологии и медицины, 1987, с. 569-571.

8. Эфендиев Н.М. Роль перекисного окисления липидов в структурно-функциональных нарушениях стекловидного тела при экспериментальном внутриглазном кровоизлиянии: Автореф. дис. ... док. мед.наук. М., 1992, 50 с.
9. Шамилова Ф.Г., Гурбанова М.М., Мамедова З.А. Ингибирующее влияние антиоксидантов на интенсивность перекисного окисления липидов при химических ожогах глаз в эксперименте / Сб. тр. Некоторые аспекта современной офтальмологии, Баку, 2006, с. 240-245.
10. Керимов К.Т., Мамедова З.А. Реанимационная терапия ожогов глаз: Метод. реком., Баку, 2000, 25 с.
11. Керимов К.Т., Джафаров А.И., Гахраманов Ф.С. Ожоги глаз, патогенез и лечение. М.: РАМН, 2005.
12. Полякова Л.Я., Макарова П.В. Структура ожоговой травмы глаза / Мат. науч.-практ. конф.МНИИ ГБ им. Гельмгольца. М., 1997, с.4.

Kərimov K.T., Ağayev M.M., Kərimova N.K., Hüseynova A.A., Mirsakulova L.N.,

GÖRMƏ ORQANININ YANIQLARI ZAMANI KOMPLEKS ANTIOKSIDANT TERAPİYA.

*National Ophthalmological Centre named after Ac. Z. Aliyeva
Scientific Research Clinic of eye diseases of Baku city*

Ключевые слова: ожоги глаз, антиоксиданты, перекисное окисление липидов, антиокислительная активность слезы и плазмы крови

XÜLASƏ

İşin məqsədi. 3 dərəcəli göz yanıqlarının müxtəlif mərhələləri zamanı işlənib hazırlanmış kompleks antioksidant terapiyanın effektivliyini və həmçinin bu pasiyentlərdə göz yaşı və qan plazmasının antioksidant aktivliyinin onun vəziyyətinə təsirini öyrənmək.

Material və metodlar. Müşahidə altında 3 dərəcəli göz yanıqları ilə 60 pasiyent (əsas qrup) və nəzarət qrupunu təşkil edən 3 dərəcəli göz yanıqları ilə 64 pasiyent olmuşdur. Xəstələrin yaşı 15-68 yaş arası olmuşdur.

Antioksidant terapiya digər antioksidantlardan ibarətdir: histoxrom, qıncqo-biloba, dikvertin, lipa turşusu, peftoran, ayevit, vitamin E, α -tokoferol, askorbin turşusu.

Gözün ön kəsiyinin sərbəst radikal oksidləşmə səviyyəsi (SRO) və göz yaşının antioksidant aktivliyi xemilüministent metodla tədqiq edilmiş, bütün orqanizmin SRO səviyyəsini müəyyən etmək üçün isə qan plazmasının antioksidləşdirici potensialı və tiobarbitur turşusunun aktiv məhsulu – malon dialdegidinin (MDA) tərkibi öyrənilmişdir.

Nəticə və müzakirələr. Təbii histoxrom antioksidantı, qıncqo-biloba, lipa turşusu, A, S, E, P vitaminləri və 20% peftoran emulsiya məhlulunu birləşdirən kompleks antioksidant müalicə metodu işlənib hazırlanmış və klinik təcrübədə tətbiq edilmişdir.

Göz yaşı və qan plazmasının antioksidant aktivliyinin xemilüministent metodla öyrənilməsi, müalicə zamanı onun dəyişiklik dinamikasına müşahidə etməyə imkan vermiş, daha effektiv antidoksidantların seçilməsinə şərait yaratmışdır, bu da dərman vasitələrlə müalicənin effektivliyini optimallaşdırmağa yol vermişdir.

3 dərəcəli göz yanıqları ilə xəstələrin funksional nəticələrinin müqayisəli təhlili, kompleks antioksidant müalicənin ənənəvi iltihaba qarşı dərman vasitələrinin istifadəsi ilə birgə aparılmasının effektivliyini göstərmişdir. Bunun nəticəsində əsas qrupda 90%, nəzarət qrupunda isə 42,2% hallarda görmə itiliyinin 0,1-0,5 artması təmin olunmuşdur.

Yekun. Belə ki, yanıt xəstəliyin bütün mərhələlərində antioksidant müalicənin tətbiqi lipidlərin sərbəst radikal oksidləşdirilməsini və peroksidləşməsini neytrallaşdırır, göz yaşının, qan plazmasının antioksidləşdirici potensialını artırır, buynuz qişasının epitel təbəqəsinin regenerasiyasını sürətləndirir, göz toxumalarında iltihab və distrofiyalı prosesin intensivliyinin qarşısını alır, fəsadların sayını azaldır.

COMPLEX ANTIOXIDANT THERAPY IN THE ORGAN OF VISION BURNS.

*National Centre of Ophthalmology named after acad. Zarifa Aliyeva
Scientific Research Clinic of eye diseases of Baku city*

Key words: ocular burns, antioxidants, lipids peroxidation, antioxidative activity of tear and blood plasma

SUMMARY

Aim. To learn the efficiency of elaborated complex antioxidant therapy in different stages of ocular burns of 3-rd degree, and also its influence on the state of the antioxidative activity of tear and blood plasma of these patients.

Material and methods. 60 patients with 3-rd degree ocular burns (main group) and 64 patients with the 3-rd degree ocular burns (control group) were under observation.

The age of patients varied from 15 to 68 years of old.

Antioxidant therapy included the following antioxidants: histochrome, ginkgo-biloba, dikvertin, lipoic acid, perftoran, aevit, vitamin E, α -tocopherol, ascorbic acid.

The level of the free radical oxidation (FRO) of the eye anterior segment was investigated the antioxidative activity of lacrimal fluid by the chemoluminescent method, but in order to judge about the FRO level of the whole organism, we'd learned the antioxidative potential of blood plasma and the content of thiobarbituric acid (TBA) of active products – malon dialdehyde (MDA).

Results and discussion. There has been elaborated and inculcated to the clinical practice the method of complex antioxidant therapy including the associative application of natural antioxidants: histochrome, ginkgo-biloba, lipoic acid, vitamins A, C, E, P, 20% solution of perftoran emulsion.

The study of antioxidant activity of tear and blood plasma by the chemiluminescent method made it feasible to observe for dynamics of its changes during treatment, contributed to the selection of the most effective antioxidants that enabled to optimize considerably the medicamentous treatment.

Comparative analyses of functional results of patients with the 3-rd degree burns indicated the efficiency of the performed treatment with use of complex combined with the traditional anti-inflammatory treatment resulted by the increase of visual acuity up to 0,1-0,5 in the main group in 90% of cases, and in control one – in 42,2%.

Conclusion. So, it's proven that the application of antioxidant therapy in all stages of burns neutralizes the products of the free radical peroxidation of lipids, increases antioxidative potential of lacrimal fluid, blood plasma, accelerates regeneration of corneal epithelial layer, suppresses the intensity of inflammatory and dystrophic process in ocular tissues, reduces the number of complications.

Для корреспонденции:

Керимов Керам Табриз оглы, д.м.н., профессор, руководитель отдела хирургии катаракты Национального Центра Офтальмологии им. академика Зарифы Алиевой

Агаев Мисирхан Мурадхан оглы, к.м.н., заведующий отделом хирургии катаракты Национального Центра Офтальмологии им. академика Зарифы Алиевой

Керимова Нигяр Керам кызы, к.м.н., сотрудник Бакинской Научно-Исследовательской Клиники глазных болезней

Гусейнова А.А. сотрудник Бакинской Научно-Исследовательской Клиники Глазных болезней

Мурсакулова Ляман Ниязи кызы врач-офтальмолог, сотрудник Минздрава Республики

Тел.: (99412) 569-91-36, (99412) 569-91-37

Адрес: AZ1114, г.Баку, ул. Джавадхана, 32/15

Email: administrator@eye.az : www.eye.az