

Чернышева С.Г., Самедова Д.Х.

## СТРУКТУРА И ПРИЧИНЫ НЕУДОВЛЕТВОРИТЕЛЬНЫХ РЕЗУЛЬТАТОВ ХИРУРГИЧЕСКОГО ЛЕЧЕНИЯ СОДРУЖЕСТВЕННОГО КОСОГЛАЗИЯ.

ФГБУ «Московский НИИ глазных болезней им. Гельмгольца» Минздрава России\*

Национальный офтальмологический Центр имени академика Зарифы Алиевой Минздрава Азербайджана, Баку\*\*

**Ключевые слова:** содружественное косоглазие, хирургическое лечение косоглазия, вторичная экзотропия

Содружественное косоглазие занимает второе место после аномалий рефракции среди детской глазной патологии [1] и встречается приблизительно у 4% взрослого населения [2]. Являясь грубым косметическим дефектом и сочетаясь с нарушением зрительных функций, косоглазие представляет как психофизическую, так и социальную проблему, затрудняя налаживание социальных связей, нередко становясь препятствием в приобретении желаемой профессии [3-9].

В комплексной терапии косоглазия особое место отводится хирургическим вмешательствам. Однако, несмотря на применение новых методов, различных тактик хирургического лечения, частота повторных операций остается высокой и составляет от 5% до 52% [10-12]

**Цель исследования:** изучить структуру и причины неудовлетворительных исходов хирургического лечения содружественного косоглазия.

**Материал и методы исследования.** В исследование включено 98 больных с неудовлетворительными исходами хирургического лечения содружественного косоглазия, обратившихся в МНИИ ГБ им. Гельмгольца и Азербайджанский Национальный Центр Офтальмологии им. акад. З.А. Алиевой. Средний возраст больных составил  $12,6 \pm 0,7$  лет. Наибольшее количество пациентов (79%) были в возрасте до 15 лет.

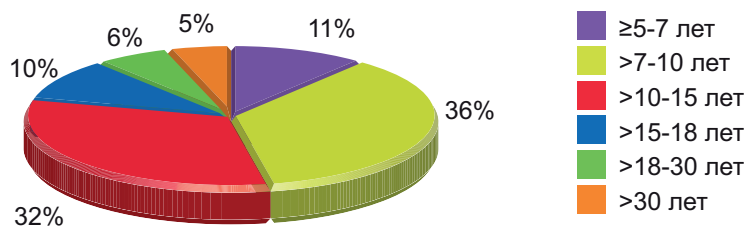


Рис. 1. Возраст больных на момент обращения по поводу неудовлетворительного исхода хирургического лечения содружественного косоглазия

У 83 (84,7%) больных после хирургического лечения содружественного сходящегося косоглазия развилась вторичная экзотропия. У этих больных сходящееся косоглазие выявлялось в  $3,2 \pm 0,2$  года. У 89,2% пациентов косоглазие развилось в возрасте до 5 лет (рис. 2).

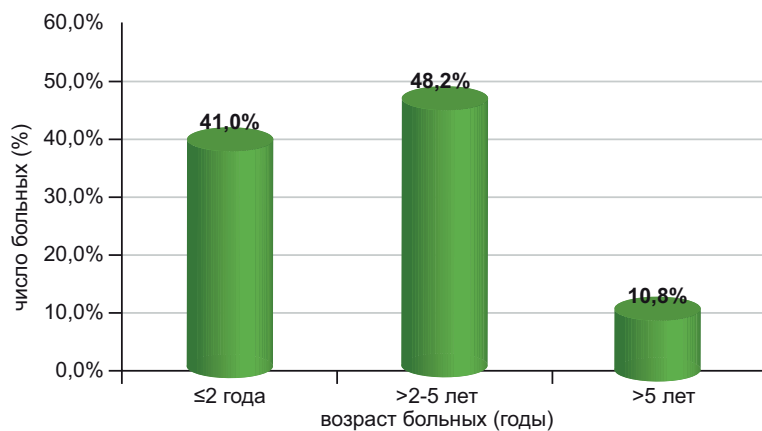


Рис. 2. Распределение больных с вторичной экзотропией по возрасту, в котором развилось сходящееся косоглазие

Средний возраст больных на момент операции по поводу сходящегося косоглазия составил  $7,7 \pm 0,7$  лет. Более половины больных (58%) были прооперированы в возрасте до 7 лет (рис. 3).

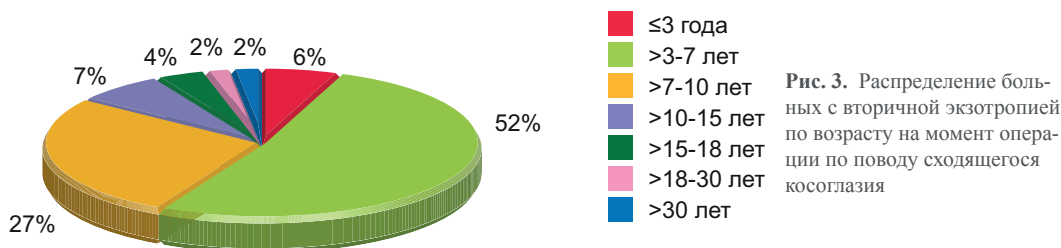


Рис. 3. Распределение больных с вторичной экзотропией по возрасту на момент операции по поводу сходящегося косоглазия

Средний возраст больных на момент операции по поводу вторичной экзотропии составил  $13,4 \pm 0,9$  лет. Большинство больных (79%) были прооперированы в возрасте до 15 лет (рис. 4).

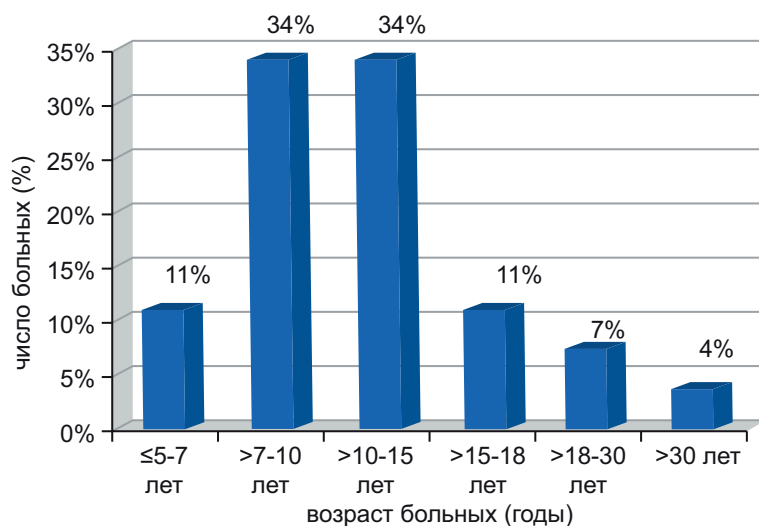


Рис. 4. Распределение больных с вторичной экзотропией по возрасту на момент ее хирургической коррекции

Помимо стандартного офтальмологического обследования применялись специальные методы исследования глазодвигательного аппарата: определение угла косоглазия по Гиршбергу, подвижности глазных яблок в 8-ми позициях зрака, фузионной способности на синоптископе, исследование конвергенции, характера зрения, измерение ширины глазных щелей, тест с наклоном головы Бильшовского, двухэтапный тест Хельвестона, исследование двойных изображений по Хаабу. Визуализация экстраокулярных мышц (ЭОМ) методом компьютерной томографии осуществлялась на томографе Siemens Somatom Espirit в аксиальной и фронтальной проекции. Интраоперационно проводили визуализацию ЭОМ и тракционный тест.

**Результаты и их обсуждение.** Анализ неудовлетворительных исходов хирургического лечения содружественного косоглазия позволил выявить их структуру и частоту (табл. 1). Самым частым неудовлетворительным исходом хирургического лечения содружественного косоглазия был гиперэффект операции – развитие вторичной экзотропии (83 больных), при которой выявлялись: слабость конвергенции – у 74 (89,2%) больных; ограничение аддукции – у 48 (57,8%) больных; астинопия – у 45 (54,2%) больных; бинокулярная диплопия – у 39 (46,9%) больных (у 19 пациентов – горизонтальная диплопия, у 7 – вертикальная диплопия, у 11 – сочетание горизонтальной и вертикальной диплопии, у 2 – торзионная, когда истинное и ложное изображение располагаются под углом). У больных с ограничением аддукции и бинокулярной диплопией вторичная экзотропия носила характер несодружественного косоглазия. Другие неудовлетворительные результаты хирургического лечения содружественного косоглазия встречались со следующей частотой: вертикальная девиация – у 34 (34,7%) больных; асимметрия ширины глазных щелей у 29 (29,6%) больных (у 26 – расширение, у 3 – сужение глазной щели); лигатурные гранулемы – у 18 (18,4%) больных (у 9 пациентов шовный материал был черного цвета и просвечивал через конъюнктиву); подшивание полудунной

складки конъюнктивы - у 10 (10,2%) пациентов; конъюнктивальные кисты в области послеоперационного рубца - у 7 (7,1%) больных; рецидив эзотропии - у 7 (7,1%) пациентов; эктазия склеры с просвечиванием темной сосудистой оболочки - у 4 (4,1%) больных; резкое снижение остроты зрения после хирургического лечения содружественного сходящегося косоглазия - у 1 ребенка; вторичная эзотропия после хирургического лечения содружественного расходящегося косоглазия - у 1 больного.

Таблица 1

### Структура неудовлетворительных исходов хирургического лечения содружественного косоглазия

Характеристика неудовлетворительного исхода	Число больных	
	Абсолютное число	%
Вторичная эзотропия	83	84,7
Вертикальная девиация	34	34,7
Асимметрия ширины глазных щелей	29	29,6
Лигатурные гранулемы	18	18,4
Подшивание полулунной складки конъюнктивы	10	10,2
Конъюнктивальные кисты	7	7,1
Рецидив эзотропии	7	7,1
Эктазия склеры	4	4,1
Резкое снижение остроты зрения	1	1
Вторичная эзотропия	1	1

У 74 (75,5%) больных выявлялось сочетание вышеуказанных патологических изменений.

Нами проанализированы сроки и зависимость развития вторичной эзотропии (83 больных) от характера хирургического вмешательства по поводу сходящегося косоглазия (рис 5). Вторичная эзотропия развивалась в среднем через  $2,2 \pm 0,4$  года после хирургического лечения сходящегося косоглазия; у 29 (52,7%) больных - в течение 0,5 года после операции. У пациентов с ранними сроками ее развития отмечались слабость конвергенции, ограничение аддукции, что было связано с чрезмерным ослаблением внутренней прямой мышцы (ВПМ) в результате хирургического вмешательства. В ходе визуализации ВПМ (методом компьютерной томографии и интраоперационно) выявлялись далекая ее фиксация к склере (более 5мм от места анатомического прикрепления), косое прикрепление, в некоторых случаях - истончение мышцы. У 26 (47,3%) больных вторичная эзотропия развивалась в позднем послеоперационном периоде - более чем через 0,5 года после хирургической коррекции сходящегося косоглазия.

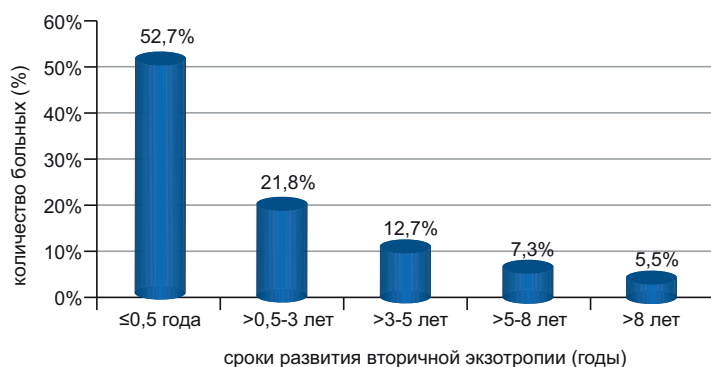


Рис. 5. Распределение больных в зависимости от сроков развития вторичной эзотропии после хирургического лечения сходящегося косоглазия

Сравнительный анализ рефракции показал, что у 18 из этих больных в возрасте от 6 до 15 лет произошло ее усиление с момента хирургического вмешательства на  $1,9 \pm 0,1$  дптр. ( $p < 0,001$ ). Это были пациенты, которые до операции имели слабые запасы гиперметропии ( $1,2 \pm 0,1$  дптр.). Ослабление аккомодационного усилия и, соответственно, стимула к конвергенции способствовало дивергентной установке глаз. Учитывая, что у 9 из этих больных один или оба родителя имели миопическую рефракцию, можно сказать, что фактор наследственной предрасположенности к миопии опосредованно влияет на результат хирургического лечения косоглазия. Ретроспективно было установлено, что у 5 из 18 больных до развития вторичной эзотропии выявлялась анизометропия более 2,0 дптр. Разница в аккомодационном усилии, обуславливая

неодинаковую степень конвергенции, способствовала развитию вторичной экзотропии. У 8 больных причиной ослабления конвергенции и развития вторичной экзотропии в позднем послеоперационном периоде явилось использование после хирургического лечения сходящегося косоглазия полной оптической коррекции при гиперметропии средней и высокой степени. Отсутствие способности к бифовальной фузии способствовало развитию вторичной экзотропии в поздние сроки после операции у 8 больных.

Выявлены причины развития других неудовлетворительных результатов хирургического лечения содружественного косоглазия. У 34 больных вторичная экзотропия сочеталась с вертикальным косоглазием. Из них у 7 пациентов вертикальная девиация не была выявлена до хирургического лечения сходящегося косоглазия (возможно из-за малого возраста детей); у 19 больных была выявлена, но по неизвестным причинам не устранена в ходе хирургического вмешательства. У 8 пациентов вертикальная девиация появилась после хирургического лечения сходящегося косоглазия. У этих больных в ходе интраоперационной визуализации ВПМ отмечалось ее косое прикрепление к склере, смещение мышцы по вертикали, что и послужило причиной развития вторичной вертикальной девиации. Расширение глазной щели у 26 больных было связано с чрезмерным ослаблением внутренней прямой мышцы в результате ее односторонней рецессии более 5мм или тенотомии. Сужение глазной щели у 3 больных наблюдалось после резекции наружной прямой мышцы более 9мм. Лигатурные гранулемы у 18 больных развились из-за применения нерассасывающегося шовного материала (рис 6). Причиной подшивания полулунной складки у 10 пациентов, развития кист конъюнктивы у 7 больных явилось нарушение техники хирургического вмешательства (неадекватное сопоставление краев конъюнктивы, их выворот и заворот внутрь).

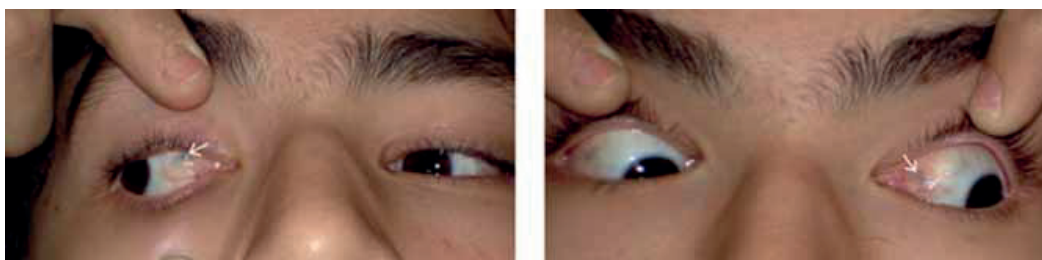

Рис. 6. Лигатурные гранулемы после хирургического лечения содружественного косоглазия

Причиной рецидива эзотропии у 7 больных с гиперметропией средней степени был отказ от использования очков после операции, что привело к усилению стимула к аккомодации и конвергенции. Эктазия склеры у 4 больных развилась после хирургической коррекции сходящегося косоглазия методом теносклеропластики. Резкое снижение остроты зрения оперированного глаза у 1 ребенка произошло в результате развития атрофии зрительного нерва, по-видимому, из-за его повреждения при грубых манипуляциях в области внутренней прямой мышцы. Причиной развития вторичной эзотропии у 1 больного явилась полная тенотомия наружной прямой мышцы в ходе хирургического лечения расходящегося косоглазия.

#### Выводы.

1. В структуре неудовлетворительных исходов хирургического лечения содружественного косоглазия у наблюдаемых нами больных вторичная экзотропия составляет 84,7%, вертикальная девиация - 34,7%, асимметрия ширины глазных щелей – 29,6%, лигатурные гранулемы – 18,4%, подшивание полулунной складки конъюнктивы – 10,2%, рецидив эзотропии – 7,1%, конъюнктивальные кисты - 7,1%, эктазия склеры – 4,1%, резкое снижение остроты зрения – 1%, вторичная эзотропия - 1%. Сочетание указанных патологических изменений отмечается в 75,5 % случаев.
2. Самым частым неудовлетворительным результатом хирургического лечения содружественного косоглазия является вторичная экзотропия, которая в 57,8% случаев носит характер несодружественного косоглазия, что проявляется нарушением функции ВПМ - ограничением аддукции, слабостью конвергенции, в 46,9% случаев сопровождается бинокулярной диплопией, в 54,2% случаев - астенопическими жалобами.
3. Причинами развития вторичной экзотропии являются: в раннем (до 0,5 года) послеоперационном периоде - чрезмерное ослабление внутренней прямой мышцы при одномоментной двусторонней рецессии или теносклеропластике, тенотомии, односторонней рецессии более 5мм; в позднем послеоперационном периоде - усиление рефракции у детей и подростков, анизометропия более 2,0 дптр., нерациональная оптическая коррекция, отсутствие способности к бифовальному слиянию.

4. Частота развития вторичной экзотропии составляет: в раннем (до 0,5 года) послеоперационном периоде – 52,7%, в сроки от 0,5 года до 5 лет – 34,5%, более 5 лет – 12,8% от общего количества больных с вторичной экзотропией.

## LİTERATURA

1. Кашенко Т.П., Поспелов В.И., Шаповалов С.Л. Проблемы глазодвигательной и бинокулярной патологии / VIII Съезд офтальмологов России, 2005, М., 2005, с.740-741.
2. Coats D.K. Reasons for delay of surgical intervention in adult strabismus // Arch. Ophthalmol., 2005, v.123, № 4, p.497-499.
3. Coats D.K. et al. Impact of large angle horizontal strabismus on ability to obtain employment // Ophthalmology, 2000, v.107, № 2, p.402-405.
4. Paysse E. A. et al. Age of the emergence of negative attitudes toward strabismus // J. AAPOS, 2001, v.5, №6, p.361-366.
5. Menon V. et al. Study of the psychosocial aspects of strabismus // J. Pediatr. Ophthalmol. Strabismus, 2002, v.39, №4, p.203-208.
6. Lilakova D., Hejsmanova D., Novacova D. Effect of strabismus on the quality of life in adults // Cesko Slovak oftalmologika, 2003, v.59, №3, p.184-187.
7. Menon V. et al. Study of the psychosocial aspects of strabismus // J. Pediatr. Ophthalmol. Strabismus, 2002, v.39, №4, p.203-208.
8. Beauchamp G.R. et al. The management of strabismus in adults-III. The effects on disability // J. AAPOS, 2005, v.9, №5, p.455-459.
9. Akay A.P. et al. Psychosocial aspects of mothers of children with strabismus // J. AAPOS, 2005, v.9, №3, p.268-273.
10. Kittleman W.T., La Mazow M.L. Reoperations in esotropia surgery // Ann. Ophthalmol., 1986, v.18, №5, p.174-177.
11. Wisnicki H.J., Repka M.X., Guyton D.L. Reoperation rate in adjustable strabismus surgery // J. Pediatr. Ophthalmol. Strabismus, 1988, v.25, №3, p.112-114.
12. Trigler L., Siatkowski R.M. Factors associated with horizontal reoperation in infantile esotropia // J AAPOS, 2002, v.6, №1, p.15-20.

Çerrişova S.Q., Samedova D.X.

## MÜŞTƏRƏK ÇƏPGÖZLÜYÜN CƏRRAHİ MÜALİCƏSİNİN QƏNAƏTBƏXŞ OLMAYAN NƏTİCƏLƏRİNİN STRUKTURU VƏ SƏBƏBLƏRİ.

*FDBM RF-nın Səhiyyə Nazirliyi "Helmholts ad. Moskva ET göz xəstəlikləri institutu"\*  
Akademik Zərifə Əliyeva adına Milli Oftalmologiya Mərkəzi, Bakı ş., Azərbaycan\*\**

**Açar sözlər:** *müştərək çəpgözlük, çəpgözlüyün cərrahi müalicəsi, ikincili ekzotropiya*

## XÜLASƏ

Məqalədə müştərək çəpgözlüyün cərrahi müalicəsinin qənaətbəxş olmayan nəticələri müzakirə olunur, bu zaman təkrar cərrahi müdaxilələrin tezliyi müxtəlif mənbələrə görə yüksək olub, 5-52% təşkil edir.

### **İşin məqsədi.**

Müştərək çəpgözlüyün cərrahi müalicəsinin qənaətbəxş olmayan nəticələrinin strukturunu və səbəblərini öyrənmək.

**Material və metodlar.** Tədqiqata 98 xəstə daxil olunub, orta yaş göstəricisi 12±0,7 yaş təşkil edir.

Ənənəvi oftalmoloji müayinələrdən əlavə gözü hərəkətə gətirən aparatın xüsusi müayinə üsulları tətbiq edilib: Gırşberq üzrə çəpgözlük bucağının, göz almasının 8 baxış vəziyyətlərində hərəkətinin, sinoptiskopda fuzion qabiliyyətin təyini, konvergensiyanın, görmə xarakterinin tədqiqi, göz yarıqları eninin ölçülməsi, Bilşevskinin başın aşağı vəziyyəti ilə testi, Xelvestonun ikimərhələli testi, Xaab üzrə ikiləşən təsvirin tədqiqi. Kompüter

tomoqrafiyası metodu ilə ekstraokulyar əzələlərin (EOƏ) vizualizasiyası Siemens Somatom Esprit tomoqrafında aksial və frontal proyeksiyalarda yerinə yetirilib. İntraoperasion EOƏ-in vizualizasiyası və traksion test aparılıb.

**Nəticə və onların müzakirəsi.** Tədqiqatlar göstərmişdir ki, müştərək çəpgözlüyün cərrahi müalicəsinin ən tez-tez kifayətləndirməyən nəticəsi əməliyyatın hipereffektidir – ikincili ekzotropiyanın inkişafı (84,7% xəstədə), hansı ki 57,8% hallarda qeyri-müştərək çəpgözlük xarakter daşıyır, bu da daxili düz əzələnin (DDƏ) funksiyasının pozulması ilə bürüzə verilir – adduksiyanın məhdudlaşması, konvergensiya zəifliyi, 46,9% hallarda binokulyar diplopiya ilə, 54,2% hallarda – astenopik şikayətlərlə müşayiət edilir. Müştərək çəpgözlüyün cərrahi müalicəsinin digər qənaətbəxş olmayan nəticələri belə bir tezliklə rast gəlinir: vertikal deviasiya – 34,7% xəstədə; göz yarıqları eninin assimetriyası – 29,6% xəstədə (göz yarığının genəlməsi – 26-da, daralması – 3-də); liqatur qranulyomalar – 18,4% xəstədə; konyunktivanın aypara şəkilli büküşünün tikilməsi -10,2% pasiyentlərdə; əməliyyatdan sonrakı çarıq nahiyəsində konyunktival kistalar – 7,1% xəstədə; ezotropiya residivi – 7,1% pasiyentlərdə; skleranın ektaziyası – 4,1% xəstədə; müştərək daxili çəpgözlüyün cərrahi müalicəsindən sonra görmə itiliyinin kəskin enməsi – 1 uşaqda; müştərək xarici çəpgözlüyün cərrahi müalicəsindən sonra ikincili ezotropiya – 1 uşaqda. Tədqiqat gedişində ikincili ekzotropiyanın inkişaf səbəbləri təyin edilmişdir: əməliyyatdan sonrakı erkən dövrdə (0,5 ilə qədər) – birmomentli ikitərəfli resepsiya və ya tenoskleroplastika, tenotomiya, 5 mm artıq birtərəfli resepsiya zamanı DDƏ -in həddindən artıq zəifləməsi; əməliyyatdan sonrakı uzaq dövrdə - uşaq və yeniyetmələrdə refraksiyanın gücləndirilməsi, 2,0 dpt. artıq anizometriya, qeyri-rasional optik korreksiya, bifoveal birləşməyə olan qabiliyyətinin yoxluğu. Aşkar edilmişdir ki, ikincili ekzotropiyanın inkişaf tezliyi xəstələrin ümumi sayından əməliyyatdan sonrakı erkən dövrdə (0,5 ilə qədər) – 52,7%, 0,5 ildən 5 ilə qədər dövrdə - 34,5%, 5 ildən artıq – 12,8% təşkil edir.

Müştərək çəpgözlüyün cərrahi müalicəsinin qənaətbəxş olmayan nəticələrinin digər inkişaf səbəbləri təyin olunmuşdur. 8 xəstədə ikincili ekzotropiya şaquli çəpgözlüklə birgə olmuşdur, hansı ki, daxili çəpgözlük əməliyyatından sonra inkişaf edib. Bu xəstələrdə DDƏ-in intraoperasion vizualizasiyası gedişində onun skleraya çəp bitişdirilməsi, əzələnin şaquli yerdəyişməsi qeyd edilmişdir, bu da ikincili şaquli deviasiyanın inkişafına səbəb olmuşdur. 26 xəstədə göz yarığının genəlməsi, DDƏ-in 5 mm artıq birtərəfli resepsiyası və ya tenotomiyası nəticəsində həddindən artıq zəifləməsi ilə əlaqədar olmuşdur. 3 xəstədə göz yarığının daralması xarici düz əzələnin 9 mm-dən artıq rezeksiyasından sonra müşahidə edilmişdir. 18 xəstədə liqatur qranulyomalar əriməyən tikiş materialının istifadəsinə görə inkişaf etmişdir. 10 pasiyentdə aypara şəkilli büküşün tikilməsi, 7 xəstədə konyunktiva kistalarının inkişaf səbəbi cərrahi müdaxilə texnikasının pozulması olmuşdur. Orta dərəcəli hipermetropiya ilə 7 xəstədə ezotropiya residivinin səbəbi əməliyyatdan sonra eynəkdən istifadənin imtinası olmuşdur, bu da akkomodasiya və konvergensiya stimulumun güclənməsinə gətirmişdir. 4 xəstədə skleranın ektaziyası daxili çəpgözlüyün tenoskleroplastika metodu ilə cərrahi korreksiyasından sonra yaranmışdır. 1 uşaqda əməliyyat olunmuş gözün kəskin görmə itiliyinin enməsi görmə sinirinin atrofiyası nəticəsində baş vermişdir, ehtimal ki, DDƏ nahiyəsində kobud manipulyasiyalara görə onun zədələnməsinə görə. 1 xəstədə ikincili ezotropiyanın inkişaf səbəbi xarici çəpgözlüyün cərrahi müalicəsi gedişində xarici düz əzələnin tam tenotomiyası olmuşdur.

Chernysheva S.G.\*, Samedova J.Kh.\*\*

## STRUCTURE AND REASONS OF THE UNSATISFACTORY RESULTS OF THE CONCOMINANT SQUINT SURGICAL TREATMENT.

Moscow Research Institute of Eye Diseases of Helmholtz, Russia\*  
National Centre of Ophthalmology named after acad. Zarifa Aliyeva\*\*

**Key words:** concomitant squint, surgical treatment of squint, secondary exotropia

### SUMMARY

In the article we discuss the unsatisfactory results of the concomitant squint surgical treatment, the frequency repeated surgical intervention.

**The aim** of the work was to study the structure and reasons of unsatisfactory outcomes of concomitant squint surgical treatment.

**Material and methods.** The investigation included 98 patients, the mean age of which was 12,6±0,7 years. Besides the standard ophthalmological examination we used the special methods of investigation of the oculomotor apparatus: definition of angle of squint by Girshberg, mobility of eyeballs in 8 positions of gaze, fusional ability

on synoptoscope, research of convergence, character of vision, measurement of lid slit amplitude, head bend test by Bilshovski, two-staged Chelvestone test, study of double images Chaab. Visualization of extraocular muscles (EOM) by method of computer tomography was made of Siemens Somatom Esprit tomography in axial and frontal projection. We performed the visualization of EOM and tractional test intraoperatively. Research showed that the more frequent unsatisfactory outcomes of surgical treatment of concomitant squint is the hypereffect of surgery-development of secondary exotropia (84,7% of patients) which in 57,8% of cases is as inconcomitant squint, in 46,9% of cases is accompanied by binocular diplopia, in 54,2% of cases – by the astenopic complaints. Other unsatisfactory results of concomitant squint surgical treatment are with the following frequency: vertical deviation – in 34,7% patients; asymmetry of lid slit amplitude in 29,6% of patients (in 26 – widening, in 3 – narrowing of lid slit); ligature granuloma – in 18,4% of patients; hemming of the semilunar fold of conjunctiva – in 10,2% of patients; conjunctival cysts in the postoperational cicatrix area – in 7,1% of patients; exotropia relapse – in 7,1% patients; ectasia of sclera – in 4,1%, sharp decrease of visual acuity after the concomitant convergent squint surgical treatment – in 1 child; secondary exotropia after concomitant divergent squint surgical treatment – in 1 patient. During the investigation there was established that the reasons of secondary exotropia were: in the early (up to 0,5 year) postoperative period – excessive weakening of internal rectus muscle (IRM) in the single-stage bilateral recession or tenoscleroplasty, tenotomy, unilateral recession more, than 5 mm, in the late postoperative period – strengthening of refraction in children and teen – agers; anisometropia more than 2,0 dptr., irrational optical correction, absence of ability to the befoveal fusion. The development reasons of other unsatisfactory results of concomitant squint surgical treatment were established. In 8 patients the secondary exotropia was associated with the vertical squint which had been developed after surgery of convergent squint. Widening of lid slit in 26 patients was connected with the excessive weakening of IRM as the result of its unilateral recession more than 5 mm or tenotomy. Narrowing of lid slit in 3 patients was observed after resection of external rectus muscle more than 9 mm. Ligature granulomas in 18 patients were due to use of the unresolved suture material.

The cause of semilunar fold hemming in 10 patients, development of conjunctival cysts in 7 patients was the violation of surgical intervention technique. The reason of exotropia relapse in 7 patients with hypermetropia of average degree was the refusal to use the spectacles after surgery that resulted by accommodation and convergence. Scleral ectasia in 4 patients was developed after surgical correction of convergent squint by tenoscleroplasty method. Sharp decrease of visual acuity of the operated eye in 1 child was as a result of optic nerve atrophy. The reason of secondary esotropia in 1 patient was the full tenotomy of the external rectus muscle during the surgical treatment of divergent squint.

#### Для корреспонденции:

Чернышева Светлана Гавриловна, доктор медицинских наук, руководитель отделения бинокулярной и глазодвигательной патологии отдела патологии рефракции, бинокулярного зрения и офтальмоэргономики ФГБУ «Московский НИИ глазных болезней им. Гельмгольца Минздравсоцразвития России»

*Адрес: 102062, Москва, ул. Садовая-Черногрязская, 14/19.*

*E-mail: info@igb.ru*

Самедова Джамиля Хейбар кызы, кандидат медицинских наук, научный сотрудник отдела патологии рефракции и офтальмоэргономики Национального Центра Офтальмологии имени академика Зарифы Алиевой

*Адрес: AZ 1114, Баку, ул. Джавадхана, 3215.*

*E-mail: jemasam@mail.ru*