

Пирметов М.Н., Касимов Э.М.

РАННИЕ И УСЛОВНО – ОТДАЛЕННЫЕ РЕЗУЛЬТАТЫ СЕЛЕКТИВНОЙ ЛАЗЕРНОЙ ТРАБЕКУЛОПЛАСТИКИ У БОЛЬНЫХ ПЕРВИЧНОЙ ОТКРЫТОУГОЛЬНОЙ ГЛАУКОМОЙ С РАЗНОЙ СТЕПЕНЬЮ ПИГМЕНТАЦИИ УГЛА ПЕРЕДНЕЙ КАМЕРЫ.

Национальный Центр Офтальмологии имени академика Зарифы Алиевой, г. Баку, Азербайджан

Ключевые слова: *первичная открытоугольная глаукома (ПОУГ), селективная лазерная трабекулопластика (СЛТ)*

На сегодняшний день существуют три основных метода гипотензивного лечения глаукомы: медикаментозный, лазерный и хирургический [1]. Для снижения внутриглазного давления (ВГД) в настоящее время все больше внимания стало уделяться достаточно эффективному и наиболее безопасному методу – СЛТ [2]. Методика СЛТ в лечении больных ПОУГ, является линейная трабекулопластика, суть которой состоит в селективном воздействии лазерного излучения на зону трабекулы в проекции шлеммова канала без термо- и коагулирующего действия на операционную зону и нижележащие коллагеновые структуры в отличие от аргонной лазерной трабекулопластики (АЛТ), которая вызывает термическое повреждение трабекулы. При этом происходит активация макрофагов, обеспечивающих фагоцитоз дебриса трабекулярных тканей [3, 4]. Учитывая противоречия об эффективности СЛТ в лечении ПОУГ в различные сроки, мы провели данное исследование.

Цель нашего исследования – изучение эффективности гипотензивного действия СЛТ у больных ПОУГ с разной степенью пигментации угла передней камеры в ранние и условно отдаленные сроки.

Материал и методы.

Исследовано 10 пациентов (19 глаз) с диагнозом ПОУГ 1-4Б степени, которым СЛТ было выполнено более 4 месяцев назад. Возраст пациентов колебался от 50 до 78 лет, из них 5 мужчин и 5 женщин. СЛТ подверглись больные с прогрессирующим течением ПОУГ на фоне интолерантного уровня ВГД с различными стадиями заболевания [5]. Лечение проводилось на аппарате «Lumenis Selecta II», с помощью контактной гониолинзы - «Latina» с предварительным закапыванием в конъюнктивальную полость местного анестетика (Алкаин). Для предотвращения повреждения эпителия роговицы применялся глазной гель (Корнергель). Уровень ВГД на местном гипотензивном режиме при тонометрии по Маклакову варьировал в пределах 26 – 36 мм.рт.ст. Степень открытия угла передней камеры (УПК) глаза – III-IV (по Шафферу) [6], пигментация – 2 и 3 степени. На 1 глазу ранее были проведены хирургические вмешательства: факосмульсификация катаракты с имплантацией интраокулярной линзы (акриловоая монолитная) + Синус трабекулоэктомия. Трабекулопластику осуществляли с помощью Nd-YAG лазера «SelectaII» фирмы Lumenis, с длиной волны 532 нм. Использовали стандартные заданные параметры: размер пятна – 400 мкм, длительность импульса – 3 нс. Варьировала лишь мощность излучения – 0,9 - 1,5 мДж и число лазерных импульсов – от 100 до 200 (рис. 1). Их наносили в нижней зоне УПК протяженностью до 180° на пигментные клетки трабекулы и псевдоэкзофоллиаты (при наличии более распространенной зоны пигментации возможна лазеркоагуляция проводилась до 360° [7]). В связи с тем что, у исследуемых больных не наблюдалась пигментация более 1800 – коагуляция, а до 3600 не проводилась. Вся процедура занимала не более 10 минут, при этом для коагуляции 1800 трабекулярной зоны проводилась ротация гониолинзы. Выбор энергии проводили индивидуально с учетом появления микрокавитационных пузырьков.

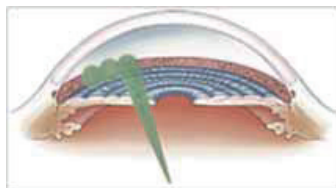


Рис. 1. способ проведения СЛТ (<http://eyesmtz.deal.by/>)

Всех пациентов осматривали перед СЛТ, затем через 15 дней и 1 месяц после лазерного вмешательства. Анализу подвергали состояние показателей ВГД, диска зрительного нерва, а также проводили контрольную периметрию и визометрию за весь период наблюдения.

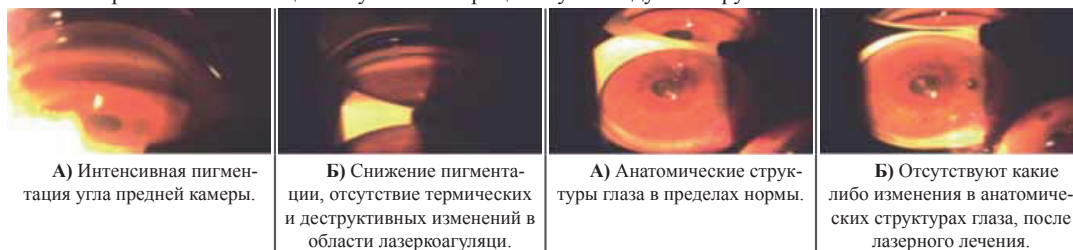
Результаты и обсуждения.

За исключением легкого затуманивания зрения в течение первого часа после процедуры, связанного с наличием геля в конъюнктивальной полости и покраснения слизистой, никаких осложнений не наблюдалось. В связи с получением целевого гипотензивного эффекта, после операции, в зависимости от режима, больным было уменьшено количество закапываемых капель до одного вида (комбинированного препарата - «Азарга») [8].

В послеоперационном периоде назначали 4-кратные инстилляционные нестероидных противовоспалительных препаратов (Диклофтил, Родиклоф) в течение одной недели и трехдневные приемы таблетки «Диакарб» в дозе 250 мг 1 раза в день. Состояние глаз на 1 – 2 сутки после операции оставалось спокойным. На 15 сутки в подавляющей совокупности глаз (18 глаз 94,7%) отмечали различную степень гипотензивного эффекта, динамики в остроте зрения не наблюдалось.

Таким образом, минимальное снижение ВГД на 1-3 мм рт.ст. от исходного уровня имело место в 7 глазах, а его максимальное снижение на 5-11 мм рт.ст. определяли в 11 глазах. Капли были полностью отменены 2-м больным. Средний уровень гипотензивного эффекта у больных ПОУГ вне зависимости от стадии заболевания после СЛТ составил $5,0 \pm 0,5$ мм рт.ст. Лишь в 1 (5,2%) глазу отсутствовало снижение ВГД от исходного уровня. Контрольная тонометрия через 1 месяц, а затем через 4 месяца выявила тенденцию к дальнейшему снижению ВГД, в среднем еще на 1 – 3 мм рт. ст. от полученного первоначального результата. На 1 глазу, вследствие отсутствия снижения ВГД (25 – 26 мм рт. ст. на каплях, 4 А глаукома), было назначено наблюдение. На фоне лечения у глаз, подвергшихся лазеру, не наблюдалось – повышения ВГД от исходного, сужения полей зрения и снижения остроты зрения, а также не наблюдались нарушения в анатомических структурах глаз, отсутствовали – гифема, воспалительная реакция тканей которые могли бы привести к образованию экссудативной пленки, синехий угла передней камеры (Рис. 2), изменения формы зрачка и помутнения роговицы. Хрусталик в период проведенного лечения оставался интактным (Рис. 3).

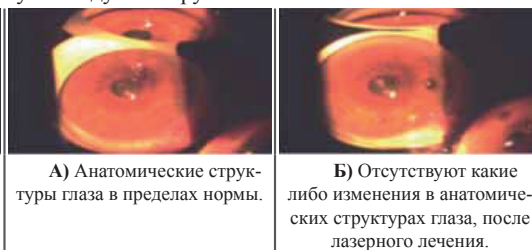Трудности возникали у больных с узким углом и неравномерной глубиной передней камеры, в связи с этим коагуляция у этих больных проводилась в более доступной зоне с целью точной визуализации трабекулярной зоны. Отсутствие отдаленных данных офтальмотонуса группы больных, которым проводилось СЛТ, необходимо наблюдение и постоянный контроль офтальмотонуса для определения отдаленных сроков эффективности СЛТ. Ранние и условно – отдаленные результаты данной процедуры дают нам возможность говорить о стабилизации глаукомного процесса у исследуемой группы больных.



А) Интенсивная пигментация угла передней камеры.

Б) Снижение пигментации, отсутствие термических и деструктивных изменений в области лазеркоагуляции.

Рис. 2. Гониоскопическое изменение угла передней камеры больного Г. Ш., до (А) и спустя 4 месяца после СЛТ (Б).



А) Анатомические структуры глаза в пределах нормы.

Б) Отсутствуют какие либо изменения в анатомических структурах глаза, после лазерного лечения.

Рис. 3. Биомикроскопическое наблюдение больного Г.Ш., до (А) и спустя 4 месяца после СЛТ (Б)

Таким образом, проведенный анализ показал, что СЛТ является щадящей процедурой, сопровождающийся меньшим количеством осложнений, обеспечивающий достаточно высокий гипотензивный эффект в раннем и условно – отдаленном послеоперационном периоде.

Выводы:

1. Селективная лазерная трабекулопластика является достаточно эффективным и безопасным методом для снижения уровня ВГД у больных ПОУГ с относительно высокими его исходными значениями не превышающий уровень толерантного ВГД на 10 – 20 %.
2. Гипотензивный эффект после проведенного 1 сеанса СЛТ сохраняется, по данным нашего исследования, не менее 4 месяцев.

LİTERATURA

1. Нестеров А.П. Глаукома, Москва, Медицина, 1995, с.25.
2. Магарамов Д.А., Качалина Г.Ф., Соколовская Т.В. и др. Лазерная активация трабекулы при лечении первичной открытоугольной глаукомы // Офтальмохирургия, 2007, № 1, с.29-32.
3. Latina M.A., Park C.H. Selective targeting of trabecular meshwork cells: in vitro studies at pulsed and CW laser interactions // Exp. Eye Res., 1995, N60, p.359-371.
4. Latina M., Sibayan S., Dong H. et al. Q-switched 532-nm Nd:YAG laser trabeculoplasty (selective laser trabeculoplasty) // Ophthalmology, 1998, v.105, N11, p.2082-2090.
5. Балалин С.В., Фокин В.П. К вопросу о толерантности и интолерантности зрительного нерва к внутриглазному давлению при глаукоме // Бюллетень СО РАМН, 2009, №4, с.44-50.
6. Уоллес Л.М., Оливер Г, Рейг А. и др. Гониоскопические классификации угла передней камеры: Атлас по гониоскопии, 2010, гл.6, с.50.
7. Goyal S., Beltran-Agullo L., Rashid S., et al. Effect of primary selective laser trabeculoplasty on tonographic outflow facility: a randomised clinical trial // Br J. Ophthalmol. , 2010, v.94, N 11, p.1443-1447.
8. Курышева Н.И., Южакова О.И, Трубилин В.Н. Селективная лазерная трабекулопластика в лечении псевдоэкссудативной глаукомы // Глаукома, 2006, №1, с.20-24.

Pirmətov M.N., Qasimov E.M.

İLKİN AÇIQBUCAQLI QLAUKOMA VƏ ÖN KAMERANIN BUCAQININ MÜXTƏLİF DƏRƏCƏDƏ PİGMENTASİYASİYASI OLAN XƏSTƏLƏRDƏ SELEKTİV LAZER TRABEKULOPLASTİKANIN ERKƏN VƏ ŞƏRTİ - UZUNMÜDDƏTLİ NƏTİCƏLƏRİ

Akademik Zərifə Əliyeva adına Milli Oftalmologiya Mərkəzi, Bakı ş., Azərbaycan

Açar sözlər: *ilkin açıq bucaqlı qlaukoma, selektiv lazer trabekuloplastika*

XÜLASƏ

Məqsəd: İlkən açıqbucaqlı qlaukomalı xəstələrdə ön kameranın bucağının müxtəlif dərəcədə pigmentasiyadan asılı olaraq selektiv lazer trabekuloplastikanın (SLT) erkən və şərti – uzunmüddətli təsirin effektivliyini təyin etmək.

Material və metodlar.

Bizim müşahidəmiz altında İlkən açıqbucaqlı qlaukoma diaqnozu ilə 10 xəstə (19 göz) olmuşdur. Bütün xəstələrdə «Lumenis Selecta II» aparatın və «Latina» goniolinzası vasitəsi ilə (180°) 100 – 200 lazer koagulyatdan ibarət olan SLT olunmuşdur.

Nəticə.

Beləliklə minimal göz daxili təzyiqin enməsi 1 – 3 mm.c.st. 7 gözdə, maksimal enməsi 5 – 11 mm.c. st 11 gözdə müşahidə olmuşdur. 2 gözdə (1 xəstə) damcılarının tökülməsi dayandırılmışdır. Orta səviyyədə ilkən açıqbucaqlı qlaukomalı xəstələrdə, SLT - dan sonra xəstəliyin dərəcəsindən asılı olmayaraq gözdaxili təzyiqin enməsi 5,0±0,5 mm.c.st. təşkil etmişdir. Yalnız 1 gözdə (5,2%) gözdaxili təzyiqin enməsi müşahidə olunmamışdır. Cərrahi müalicənin effektivliyi onun əməliyyatdan sonrakı dövrdə göz daxili təzyiqin, görmə sahəsinə və görmənin itiliyinə görə qiymətləndirilmişdir.

Yekun.

Nəticə etibarlı ilə SLT ilkən açıqbucaqlı qlaukoma və ön kameranın bucağının müxtəlif dərəcədə pigmentasiyası olan xəstələrdə özünün effektivliyini və təhlükəsizliyini göstərmişdir.

EARLY AND CONTINGENCIES – LONG – TERM RESULTS SELECTIVE LASER TRABECULOPLASTY IN PATIENTS PRIMARY OPEN – ANGLE GLAUCOMA WITH VARYING DEGREES PIGMENTATION IN ANTERIOR CHAMBER ANGLE

National Ophthalmological Centre named after acad. Zarifa Alieva, Baku, Azerbaijan

Key words: *selective laser trabeculoplasty, primary open angle glaucoma*

SUMMARY

Purpose: There were 10 patients (19 eyes) with the diagnosis of primary open angle glaucoma patients. All patients had accepted selective laser trabeculoplasty with 100-200 coagulates (180 °). The laser treatment effectiveness was assessed in terms of intraocular pressure, visual acuity and field view. During the observation period the intraocular pressure decreased an average of $5,0\pm 0,5$ mm.Hg

Result: So the Selective laser trabeculoplasty had showed that is quite effective and safe method for lowering intraocular pressure in patients primary open angle glaucoma in the early and late periods conditional.

Для корреспонденции:

Пирметов Магеррам Нурахмед оглы, врач-офтальмолог отдела глаукомы Национального Центра Офтальмологии имени академика Зарифы Алиевой

Касимов Эльмар Мустафа оглы, доктор медицинских наук, профессор, директор Национального Центра Офтальмологии имени академика Зарифы Алиевой

Тел.: (99412) 569-91-36, (99412) 569-91-37

Адрес: AZ1114, г.Баку, ул. Джавадхана, 32/15

Email: administrator@eye.az : www.eye.az