

ПЕРВИЧНАЯ ТРАБЕКУЛЭКТОМИЯ С ИСПОЛЬЗОВАНИЕМ МИТОМИЦИНА С И КОГЕЗИВНОГО ВИСКОЭЛАСТИКА В ЛЕЧЕНИИ СТЕРОИДНОЙ ГЛАУКОМЫ.

Национальный Центр Офтальмологии имени академика Зарифы Алиевой, Баку, Азербайджан

Ключевые слова: *вискоэластик, митомин С, стероидная глаукома, трабекулэктомия*

Проблема стероидной глаукомы (СГ) не теряет своей актуальности в связи с бесконтрольным назначением новых методов стероидного лечения в офтальмологии и других областях медицины [1,2]. По данным Fel A. частота развития СГ при системном применении стероидов составляет 12,8% [3]. Стероидная офтальмогипертензия (СОГ) описана при таких способах применения стероидов, как пероральный [4], местный дерматологический [5], инстилляционный [6], субтеноновый [7], интравитреальный [8], периокулярный [9], назальный [10] и т.д. В настоящее время активно дискутируется вопрос о наиболее эффективном методе лечения стероидной глаукомы. В ретроспективном исследовании Iwao K. с соавт. показана эффективность трабекулотомии в лечении СГ [11]. Опубликованы результаты трабекулэктомии с использованием Митомин С (ММС), вискоканалостомии, имплантации трабекулярного стента Glaukos®, а также селективной лазерной трабекулопластики в лечении СГ [11-15]. Однако, представленные исследования ограничены как по количеству наблюдаемых пациентов, так и по срокам наблюдения.

Неугасающий интерес к данному вопросу подпитывается, также, известным фактом нецелесообразности полной отмены стероидного лечения в большинстве случаев, когда гормональная терапия назначается по медицинским, а порой, и по жизненным показаниям. Возникшая СОГ со временем переходит в СГ, которая является по сути рефрактерной формой глаукомы, развивающейся на фоне формирования неполноценной фильтрационной подушки (ФП). Применение антиметаболитов с целью предупреждения избыточного рубцевания, позволяет максимально снизить внутриглазное давление (ВГД), в некоторых случаях приводя к послеоперационным осложнениям [16,17]. В стремлении достичь низкого целевого ВГД при минимальной частоте послеоперационных осложнений разработаны специальные протоколы использования сниженных концентраций и времени экспозиции антиметаболитов [18,19], а также методики введения вискоэластиков в переднюю камеру [20] и различные техники фиксации склерального лоскута дополнительными швами (регулируемые и временные швы - adjustable and releasable sutures) [21].

Цель: оценить клиническую эффективность первичной трабекулэктомии с использованием низкой концентрации ММС и интраоперационным применением когезивного вискоэластика в лечении СГ в зависимости от модальности стероидной терапии.

Материалы и методы исследования.

В исследование включены 7 пациентов (9 глаз) с медикаментозно неконтролируемой СГ, которым была проведена первичная трабекулэктомия с использованием низкой концентрации ММС и когезивного вискоэластика. Пациенты с проведённым лазерным или офтальмохирургическим вмешательством, а также с глазной травмой в анамнезе были исключены из исследования. Всем больным проводился общепринятый комплекс офтальмологического обследования (визометрия, периметрия, биомикроскопия, гониоскопия, тонометрия, тонография, пахиметрия, офтальмоскопия), а также эндотелиальная микроскопия и передняя оптическая когерентная томография.

Техника операции: Стандартная трабекулэктомия проводилась под местной ретробульбарной анестезией с выкраиванием конъюнктивального лоскута с основанием к лимбу. Применялась 2-ух минутная субконъюнктивальная аппликация ММС с концентрацией 0,2 мг/мл. Во время аппликации ММС особое внимание уделялось минимизации контакта цитостатика с роговицей в связи с потенциально возможным токсичным действием на роговичный эпителий [18, 22], а также с краями конъюнктивального лоскута с целью снижения риска развития позднего фильтрационного ликвиджа, блебита и эндофтальмита [23]. До вскрытия передней камеры производился дополнительный парацентез на 9-ти часах с аспирацией 0,1-0,2 мл водянистой влаги (в целях последующего лабораторного исследования) с её замещением физиологическим раствором. После фиксации поверхностного склерального лоскута узловым швом (Nylon,10-0) над

областью проведённых синустрабекулэктомии и базальной иридэктомии вводился 0.1 мл раствора когезивного вискоэластика, в качестве которого использовался Провиск (1% Sodium Hyaluronate), с целью предупреждения избыточной фильтрации и, соответственно, ранних послеоперационных осложнений.

Осмотры пациентов проводились 2 или 3 раза в течение 1-ой недели; каждую неделю-1 месяц; каждый месяц - первые 6 месяцев; затем через каждые 3 месяца. На протяжении срока наблюдения оценивались следующие параметры: внутриглазное давление (ВГД), центральное и периферическое зрения, необходимость в антиглаукоматозной терапии, частота послеоперационных осложнений, а также клинический характер фильтрационной подушки. Анализ указанных показателей проводился с учётом модальности (метода и длительности) стероидного лечения. Биомикроскопическая характеристика ФП проводилась по оценочной схеме Moorfields Bleb Grading System (MBGS), включающей такие параметры, как зона фильтрации с градацией от 1(0%) до 5 (100%), тип васкуляризации ФП с градацией от 1 (аваскулярная ФП) до 5 (выраженная васкуляризация), высота ФП с градацией от 1 до 4-х, а также наличие/отсутствие кровоизлияния в субконъюнктивальном пространстве [24]. С целью клинко-морфологической оценки ФП проводилась оптическая когерентная томография переднего сегмента на аппарате Visante OCTM (Carl Zeiss Meditec, Dublin, CA, USA) с использованием протокола Anterior Segment Single с двумя видами сканов (тангенциальные и радиальные) [25]. Расчёт средних величин ($M \pm m$, где M - среднее значение, а m - стандартное отклонение) производился с использованием программы Microsoft Excell.

Результаты: Общая характеристика пациентов представлена в таблице 1. Срок наблюдения, в среднем, составил 12 месяцев (10-18 месяцев). В исследование были включены пациенты в возрасте от 18 до 64 лет ($46,1 \pm 18,6$), из них 71,4% (5) женщин, 28,6% (2) - мужчины. 4 пациента находились на местном, 3 - на системном стероидном лечении. Средняя центральная толщина роговицы и средняя плотность эндотелиальных клеток роговицы составляли $527 \pm 10,4 \mu\text{m}$ и 2464 ± 139 клеток/ мм^2 , соответственно. Предоперационный и послеоперационный уровни ВГД в среднем составили $37,6 \pm 1,6$ мм.рт.ст. и $18,4 \pm 2,5$ мм.рт.ст., соответственно, при этом послеоперационное ВГД на 5 глазах (55,6%) составило ≤ 18 мм.рт.ст., на 3 (33,3%) глазах - ≤ 21 мм.рт.ст., у одного больного ВГД снизилось до 23 мм.рт.ст. Уровни ВГД в зависимости от модальности стероидной терапии представлены в таблице 2.

Таблица 1.

Общая характеристика пациентов, включённых в исследование

Характеристика пациентов	Количество пациентов (глаз)	%
Возраст	≤ 40 лет	3 (4) 42,9
	> 40 лет	4 (5) 57,1
Пол	мужской	2 28,6
	женский	5 71,4
Диагноз сопутствующего системного или офтальмологического заболевания	Ревматоидный полиартрит	2 (2) 28,6
	Системная красная волчанка	1 (2) 14,3
	Весенний катар	2 (3) 28,6
	Хронический блефароконъюнктивит	1 (1) 14,3
	Кистозный макулярный отёк (после интравитреальной инъекции триамцинолона ацетонида)	1 (1) 14,3
Метод стероидной терапии	местная	4 (5) 57,1
	системная	3 (4) 42,9

Интраоперационных осложнений отмечено не было. Отмечался Seidel-негативный характер ФП на всех глазах. Из послеоперационных осложнений у 2 больных (2 глаза-22,2%), находящихся на местной стероидной терапии, наблюдалась временная гипотония (ВГД < 5 мм.рт.ст.), причём у одного из них (14,3%) она сочеталась с мелкой передней камерой 1-ой степени, не требующей оперативного вмешательства. В отмеченных случаях гипотонии, ВГД восстановилось в течение первых двух послеоперационных недель. У 1(14,3%) больного появилась гифема, рассосавшаяся медикаментозно в течение одной недели. Прогрессирования глаукомного дефекта в поле зрения не наблюдалось ни у одного из пациентов на протяжении всего периода наблюдения, а центральное зрение сохранилось без изменений у 5 (71,4%) больных, в то время как у 2 (28,6%) больных (с кистозным макулярным отёком на фоне непролиферативной диабетической ретинопатии и с ревматоидным полиартритом), наблюдалось его снижение в связи с прогрессированием

катаракты при оценке по классификационной системе помутнений хрусталика LOCS II (Lens Opacities Classification System II). Этим пациентам была проведена факоэмульсификация катаракты с имплантацией акриловой линзы (на 8-м и 14-м месяцах после антиглаукоматозной операции).

Среднее число антиглаукоматозных препаратов в предоперационный период составило $3 \pm 0,7$. Необходимость в применении гипотензивного препарата (Бетоптик 0,25 % x 2 раза в день) возникла только у 1 (14,3%) больного с ревматоидным полиартритом на 8-м месяце наблюдения, в связи с развитием инкапсуляции и сокращением максимальной зоны фильтрации до 2-й степени с подъемом ВГД до 23.0 мм.рт.ст. (рис. 1). В 1 глазу (11,1%) сформировалась ФП с васкуляризацией 1 степени – аваскулярная ФП, в 2 (22,2%) глазах отмечалась васкуляризация 3 степени - лёгкая инъекция в области ФП (табл. 3). Все сформированные фильтрационные подушки имели мелкокистозный характер различной степени (рис. 2, табл. 4).

Таблица 2.

Уровни ВГД в зависимости от вида и длительности стероидной терапии

ВГД, мм. рт.ст./ сроки лечения	Глаза пациентов					
Предоперационное	на системной терапии	37/ 8 лет	36/ 10 лет	39/ 10 лет	39/ 12 лет	
	на местной терапии	39/ 8 месяцев	39/ 4 года	36/ 4 года	38 / 8 лет	35/ 10 лет
Послеоперационное 12-й месяц	на системной терапии	21	18	17	23	
	на местной терапии	19	19	18	15	16

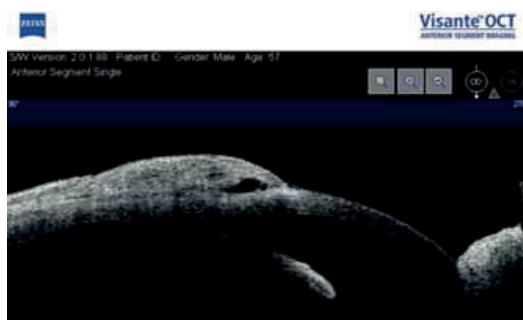


Рис. 1. ФП с максимальной зоной фильтрации 2-й степени

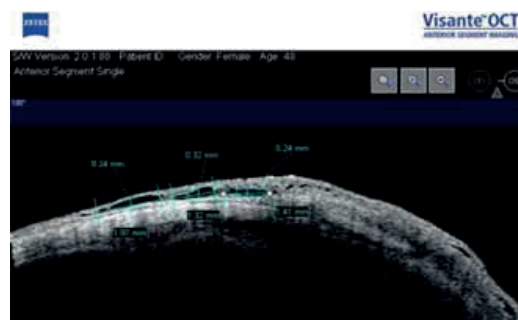

Рис. 2. Мелкокистозный характер ФП

Таблица 3.

Биомикроскопическая характеристика ФП на 12-м месяце наблюдения по оценочной схеме MBGS

Параметры ФП	1	2	3	4	5	6	7	8	9
Зона фильтрации	4	2	4	5	5	3	4	5	3
Высота ФП	3	2	2	2	2	3	2	2	3
Тип васкуляризации	1	2	3	2	2	2	3	2	2
Наличие кровоизлияния в субконъюнктивальном пространстве	-	+	-	-	-	-	-	-	-

Таблица 4.

Клинико-морфологическая оценка ФП на 12-м месяце наблюдения по данным оптической когерентной томографии переднего сегмента

Параметры ФП	Средние значения, мм n=9
Толщина стенки ФП	$0,28 \pm 0,07$
Высота ФП	$2,21 \pm 0,55$
Высота внутренней полости ФП	$1,02 \pm 0,07$
Горизонтальный размер ФП	$5,53 \pm 0,42$
Вертикальный размер ФП	$6,5 \pm 1,02$
Размеры микроцист	$0,18 \pm 0,1$

n – количество глаз

Обсуждение. Проведены клинические исследования по оценке эффективности трабекулэктомии с ММС в лечении СГ [6,12]. В нашем исследовании уровень ВГД в среднем снизился на 19,2 мм.рт.ст. (51% от исходного). Наблюдался несколько более высокий уровень среднего послеоперационного ВГД у пациентов, находящихся на системной стероидной терапии. Отмеченная разными авторами, частота гипотонии после трабекулэктомии с ММС варьирует от 4.8% до 42.2% [17]. Одними из серьезных осложнений после трабекулэктомии с ММС являются синдром мелкой передней камеры и серозная хориоидальная отслойка, встречающиеся с частотой 1.7%-35.7% и 13.4%-40% [17-19], соответственно. Указана возможность снижения частоты гипотонии с 40.7% до 8.3% при внутрикамерном введении Провиска при стандартной трабекулэктомии [20]. Необходимо также отметить, что системная стероидная терапия, приводящая к развитию рефрактерной СГ, является самостоятельным фактором снижения риска развития длительной гипотонии и синдрома мелкой передней камеры. В нашем исследовании транзиторная послеоперационная гипотония, не требующая операционной ревизии, наблюдалась лишь у больных, применявших в анамнезе местное стероидное лечение и составила 22,2 %.

Подъему ВГД у 1 больного с ревматоидным полиартритом на 8-м месяце наблюдения могли способствовать наличие кровоизлияния в субконъюнктивальном пространстве в раннем послеоперационном периоде, после рассасывания которого произошло сокращение максимальной зоны фильтрации до 2-й степени по MBGS, а также невозможность уменьшения дозировки применяемого стероида (таблетки Метипреда по 8 мг в день).

Мы не столкнулись с ранее описанными в литературе такими осложнениями, как токсическая роговичная эпителиопатия, гипотоническая макулопатия, геморрагическая хориоидальная отслойка, острый тромбоз центральной вены сетчатки, гемофтальм с последующей тракционной отслойкой сетчатки [17,19].

Заключение. Первичная трабекулэктомия с ММС и интраоперационным применением когезивного вискоэластика является клинически эффективным альтернативным методом хирургического лечения стероидной глаукомы. Однако, уровень послеоперационного ВГД может зависеть от модальности стероидной терапии. Таким образом, для суждения о возможности достижения низкого целевого давления в поздние сроки наблюдения, в особенности при нецелесообразности полной отмены стероидного лечения, необходимо проведение дальнейших исследований с более длительным сроком наблюдения.

ЛИТЕРАТУРА

1. Ang M., Ti S.E., Loh R. et al. Steroid-induced ocular hypertension in Asian children with severe vernal keratoconjunctivitis // Clin. Ophthalmol., 2012, v.6, p.1253-1258.
2. Gangaputra S.S., Altaweel M.M., Peng Q. et al. MUST Trial Research Group. Morphologic assessment for glaucoma in the Multicenter Uveitis Steroid Treatment (MUST) trial // Ocul. Immunol. Inflamm., 2011, v.19(4), p.267-274.
3. Fel A., Aslangul E., Le Jeune C. Eye and corticosteroid's use // Presse Med., 2012, v.41(4), p.414-21.
4. Chadha V., Cruickshank I., Swingler R. et al. Advanced glaucomatous visual loss and oral steroids // BMJ, 2008, N1? v.337, p.a670.
5. Fat C.L., Leslie T. Irreversible visual loss secondary to excessive topical steroid use in eczema // Br. J. Gen.Pract., 2011, v.61(590), p.583-584.
6. Mandal R., Maiti P., Sasmal N.K. et al. Ocular effects of long term use of topical steroids among children and adolescents with vernal keratoconjunctivitis: a prospective observational study // J. Indian Med. Assoc., 2011, v.109(10), p.708-710,712-713.
7. Liu X., Li Y., Zhang Y. et al. Comparison of intraocular pressure elevation after anterior versus posterior subtenon triamcinolone acetate injection: A Retrospective Study // Retina, 2012, v.32(9), p.1838-1843.
8. Bakri S.J., Pulido J.S., McCannel C.A. et al. Immediate intraocular pressure changes following intravitreal injections of triamcinolone, pegaptanib, and bevacizumab // Eye (Lond), 2009, v.23(1), p.181-185.
9. Garrott H.M., Walland M.J. Glaucoma from topical corticosteroids to the eyelids // Clin. Experiment. Ophthalmol., 2004, v.32(2), p.224-226.
10. Bergmann J., Witmer M.T., Slonim C.B. The relationship of intranasal steroids to intraocular pressure // Curr. Allergy Asthma Rep., 2009, v.9(4), p.311-315.
11. Iwao K., Inatani M., Tanihara H. Japanese Steroid-Induced Glaucoma Multicenter Study Group. Success rates of trabeculectomy for steroid-induced glaucoma: a comparative, multicenter, retrospective cohort study // Am. J. Ophthalmol., 2011, v.151(6), p.1047-1056.

12. Ang M., Ho C.L., Tan D. et al. Severe vernal keratoconjunctivitis requiring trabeculectomy with mitomycin C for corticosteroid-induced glaucoma // Clin. Experiment. Ophthalmol., 2012, v.40(4), p.e149-55.
13. Krishnan R., Kumar N., Wishart P.K. Viscocanalostomy for refractory glaucoma secondary to intravitreal triamcinolone acetonide injection // Arch. Ophthalmol., 2007, v.125(9), p.1284-1286.
14. Morales-Fernandez L., Martinez-De-La-Casa J.M., Garcia-Feijoo J. Glaukos® trabecular stent used to treat steroid-induced glaucoma // Eur. J. Ophthalmol., 2012, v.22(4), p.670-673.
15. Tokuda N., Inoue J., Yamazaki I. et al. Effects of selective laser trabeculoplasty treatment in steroid-induced glaucoma // Nihon Ganka Gakkai Zasshi, 2012, v.116(8), p.751-757.
16. Касимов Э.М., Керимов К.Т. Профилактика избыточного рубцевания склеры у пациентов с открытоугольной глаукомой / Сб.тр.: Современные аспекты диагностики и лечения заболеваний органа зрения, Баку, 2001, с.115-122.
17. Siriwardena D., Edmunds B., Wormald R.P.L. National survey of antimetabolite use in glaucoma surgery in the United Kingdom // Br. J. Ophthalmol., 2004, v.88(7), p.873-876.
18. Касимов Э.М., Агаева Ф.А. Клиническая эффективность первичной трабекулэктомии с Митоминином С и использованием Провиска в лечении псевдоэкссфолиативной далекозашедшей глаукомы // Офтальмология, 2011, 3, с.43-48.
19. Reibaldi A., Uva M.G., Longo A. Nine-year follow-up of trabeculectomy with or without low dosage mitomycin-c in primary open-angle glaucoma // Br. J. Ophthalmol., 2008, v.92, p.1666-1670.
20. Stürmer J., Mermoud A., Mégevand S.G. Trabeculectomy with mitomycin C supplemented with cross-linking hyaluronic acid: a pilot study // Klin. Monbl. Augenheilkd, 2010, v.227(4), p.273-276.
21. Geijssen H.C., Greve E.L. Prevention of hypotony after trabeculectomies with mitomycin // Doc. Ophthalmol., 1993, v.85(1), p.45-49.
22. Coppens G., Maudgal P. Corneal complications of intraoperative Mitomycin C in glaucoma surgery // Bull. Soc. Belge. Ophthalmol., 2010, v. 314, p.19-23.
23. Belyea D.A., Dan J.A., Stamper R.L. et al. Late onset of sequential multifocal bleb leaks after glaucoma filtration surgery with 5-fluorouracil and mitomycin C // Am. J. Ophthalmol., 1997, v.124(1), p.40-45.
24. Wells A.P., Ashraff N.N., Hall R.C. et al. Comparison of Two Clinical Bleb Grading Systems // Ophthalmology, 2006, v.113, N1, p.77-83.
25. Park H.Y., Ahn M.D. Imaging of trabeculectomy blebs with Visante anterior segment optical coherence tomography after digital ocular compression // Jpn. J. Ophthalmol., 2012, v.56, N1, p. 38-45.

Qasimov E.M., Aǵayeva F.Ə.

STEROİD MƏNŞƏLİ GLAUKOMANIN MÜALİCƏSİNDƏ MİTOMİSİN C VƏ KOHESİV VİSKOELASTİKİN İSTİFADƏSİ İLƏ APARILAN BİRİNCİLİ TRABEKULEKTOMİYA

Akademik Zərifə Əliyeva adına Milli Oftalmologiya Mərkəzi, Bakı, Azərbaycan

Açar sözlər: *mitomisin C, steroid mənşəli qlaukoma, trabekulektomiya, viskoelastik*

XÜLASƏ

İşin məqsədi: Steroid mənşəli glaukoma da aşağı konsentrasiyalı mitomisin C (MMC - 2mg/ml 2 dəqiqə ekspozisiyası ilə) və kohesiv viskoelastikin (Provisk) istifadəsi ilə birincili trabekulektomiyanın steroid müalicəsinin növündən asılı olaraq kliniki effektivliyini qiymətləndirmək.

Material və metod: Aşağı konsentrasiyalı MMC ilə birincili trabekulektomiya zamanı erkən aşırı filtrasiyanın qarşısını almaq üçün ön kameraya və skleral loskut altına Provisk inyeksiyası aparılmış antiglaukomatöz müalicəyə refrakter olan steroid mənşəli glaukoma lı 7 xəstənin 9 gözünün prospektiv təhlili aparılıb. Göz daxili təzyiqin (GDT) azalması; görmə funksiyası, erkən postoperativ fəsadlar; antiglaukomatöz dərmanların orta hesabla sayı və filtrasiya blebin görünümü steroid müalicənin növündən asılı olaraq qiymətləndirildi.

Alınan nəticələr: Postoperativ müşahidə vaxtı orta hesabla 12 ay idi. Əməliyyatdan öncə GDT orta hesabla $37,6 \pm 1,6$ mmHg, əməliyyatdan sonra isə son kontrol GDT orta hesabla $18,4 \pm 2,5$ mmHg qədər azalmışdır. 2 xəstədə görmə itiliyi kataraktanın progresiyası ilə əlaqədar azaldı, 5 xəstədə dəyişiksiz qaldı. 2 gözdə (22,2%) erkən tranzitor hipotoniya, 1 xəstədə (14,3%) isə hifema müşayiət olunmuşdur. Preoperativ antiglaukوماتoz medikamentlərin sayı orta hesabla 3 olmuşdur və lakin 1 gözdə (11,1%) postoperativ antiglaukوماتoz medikamenta ehtiyac oldu. Bleb 1 gözdə (11,1%) onun avaskulyar (1-ci dərəcə) kistik görünümü ilə xarakterizə olundu.

Yekun: MMC və kohesiv viskoelastikın istifadəsi ilə aparılan birincili trabekulektomiya steroid mənşəli glaukomalı xəstələrin cərrahi müalicəsində kliniki effektivliyinə malik olan bir alternativ üsuldur. Əməliyyatdan sonrakı GDT-nin səviyyəsi steroid terapiyasının növündən asılı ola bilər.

Kasimov E.M., Aghayeva F.A.

PRIMARY TRABECULECTOMY WITH ADJUNCTIVE MITOMYCIN C AND COHESIVE VISCOELASTIC IN THE TREATMENT OF STEROID INDUCED GLAUCOMA.

National Centre of Ophthalmology named after academician Zarifa Aliyeva, Baku, Azerbaijan

Key words: *mitomycin C, steroid induced glaucoma, trabeculectomy, viscoelastic*

SUMMARY

Purpose. To assess the clinical efficacy of primary trabeculectomy with adjunctive low-dosage mitomycin C (MMC) (0.2mq/ml for 2 min) and cohesive viscoelastic (Provisc) in steroid induced glaucoma.

Materials and methods. 7 patients (9 eyes) with medically uncontrolled steroid induced glaucoma were included in the study. The injection of Provisc below the scleral flap and into the anterior chamber to prevent the early overfiltration after primary trabeculectomy with low-dosage MMC was performed.

Results. The mean postoperative follow-up period was 12 months. Mean IOP decreased from $37,6 \pm 1,6$ mmHg preoperatively to $18,4 \pm 2,5$ mmHg. The visual acuity remained stable in 5 patients, in 2 patients visual acuity was reduced due to cataract progression. The postoperative complications included transient hypotony (2 eyes, 22,2%), hyphema in 1 eye (11,1%). The mean preoperative number of antiglaucoma medications was 3 and only 1 eye (11,1%) required antiglaucoma medication postoperatively. The bleb was characterized by its avascular (grade 2), cystic appearance in 1 eye (11,1%).

Conclusion. Primary trabeculectomy with low-dosage MMC and cohesive viscoelastic is a clinically effective alternative method in the surgical treatment of patients with steroid induced glaucoma. The postoperative IOP levels could depend on the modality of steroid treatment.

Для корреспонденции:

Касимов Эльмар Мустафа оглы, доктор медицинских наук, профессор, директор Национального Центра Офтальмологии им. академика Зарифы Алиевой

Агаева Фидан Акбар кызы, врач-офтальмолог отдела глаукомы Национального Центра Офтальмологии им. акад. Зарифы Алиевой

Тел.: (99412) 569-91-36, (99412) 569-91-37

Адрес: AZ1114, г.Баку, ул. Джавадхана, 32/15

Email: administrator@eye.az : www.eye.az