

СУББОУМОНОВЫЙ КЕРАТОМИЛЕЗ ПРИ МИОПИИ ВЫСОКОЙ СТЕПЕНИ И МИОПИЧЕСКОМ АСТИГМАТИЗМЕ НА ГЛАЗАХ С ТОНКОЙ РОГОВИЦЕЙ

Национальный Центр Офтальмологии имени акад. Зарифы Алиевой, г.Баку, Азербайджан

Ключевые слова: *Lasik, FemtoLasik, суббоуменовый кератомилез*

Экимерлазерная коррекция является основным и наиболее распространенным методом восстановления зрения. На сегодняшний день известно более 20 методов коррекции аметропий, из них наиболее распространенные это фоторефракционная кератэктомия, микрокератомный Lasik, фемтосекундный Lasik, еpi-Lasik, Lasek, трансэпителиальная кератэктомия [1-5].

Фоторефракционная и трансэпителиальная кератэктомии, еpi-Lasik и Lasek при миопии высокой степени не обеспечивают высокий рефракционный эффект вследствие развития стойких субэпителиальных помутнений различной степени интенсивности [2,3].

Наиболее эффективным и безопасным методом является Lasik, благодаря которому в год несколько миллионов людей избавляются от рефракционных аномалий. Короткий период реабилитации после операции Lasik делает данный метод коррекции более привлекательным как для хирурга, так и для пациентов [4,5].

Для формирования поверхностного лоскута роговицы по методике Lasik используются микрокератом или фемтосекундный лазер. Микрокератомный Lasik вот уже более 20 лет зарекомендовал себя как наиболее предсказуемый и надежный метод. Методика выкраивания поверхностного лоскута роговицы фемтосекундным лазером с последующей экимерлазерной абляцией стромы последние 10 лет набирает популярность в ведущих клиниках мира как самая эффективная, безопасная и безболезненная процедура с коротким периодом реабилитации [4,5].

Отсутствие статистически достоверных отличий между клиничко-функциональными результатами Lasik и Femtolasik были продемонстрированы в различных исследованиях [4]. Однако, послеоперационная оптическая когерентная томография роговицы продемонстрировала неравномерность толщины лоскута при микрокератомном Lasik-е, а именно толщина лоскута по периферии была больше чем в центре, что влияет на результат операции при высокой близорукости [7,8].

Фемтосекундный лазер позволяет создавать лоскут роговицы различной толщины (от 80 мкм), что дает возможность корригировать миопию высокой степени и сохранять большую остаточную толщину стромы роговицы [7,8].

Цель. Оценить эффективность экимерлазерной коррекции миопии высокой степени и миопического астигматизма методом суббоуменого кератомилеза на глазах с тонкой роговицей.

Материал и методы. В исследование включены 166 глаз 86 пациентов с миопией высокой степени и миопическим астигматизмом, подвергшихся суббоуменому кератомилезу в экимерлазерном отделении Национального Офтальмологического Центра им. акад. З.Алиевой. Среди пациентов были 56 женщин (65,1%) и 30 мужчин (34,9%).

Распределение выполненных экимерных лазерных операций в зависимости от степени миопии представлено в табл. 1. Сроки наблюдения пациентов составляли от 12 до 36 месяцев, возраст пациентов — от 18 до 54 лет.

Таблица 1

Распределение глаз в зависимости от степени миопии

Миопия (Д.)	-6,00 до -8,75	-9,00 до -11,75	Свыше -12,00
Количество глаз	115	34	17

Пациентам проводилось стандартное офтальмологическое обследование, включающее визометрию, авторефрактометрию, пневмотонометрию (Tomey, Япония), а также специфическое обследование: корневая топография (Atlas, Carl Zeiss Meditec (Германия); Pentacam, Oculus, США), клиническая аберроме-

трия (WASCA, Carl Zeiss Meditec, Германия), оптическая когерентная томография переднего отрезка глаза (ОСТ-Visante, Carl Zeiss Meditec, Германия).

Для выкраивания поверхностного лоскута роговицы применялся фемтосекундный лазер VisuMax (Carl Zeiss Meditec, Германия). Эксимерлазерная абляция проводилась на эксимерном лазере «MEL-80» (Carl Zeiss Meditec, Германия).

Параметры роговичного лоскута: толщина лоскута 90-100 мкм; диаметр лоскута – 8,60 мм; расположение ножки - верхнее; угол ножки - 55 градусов; ширина ножки – 3,75 мм; угол среза лоскута - 70 градусов.

После эксимерлазерной абляции стромы роговицы промывалась физ.раствором и раствором антибиотика (офлоксацин 0,3%) для удаления дебриса. После операции назначались инстилляции растворов антибиотика, кортикостероида и слезозаменителя.

В работу включены глаза пациентов с толщиной роговицы менее 520 мкм, средняя пахиметрия роговицы в центре составила $502,39 \pm 12,03$ мкм.

Статистическая обработка проводилась с помощью программы Microsoft Office Excell.

Результаты и обсуждения. Основные функциональные показатели в пред- и послеоперационном периоде представлены в таблице 2.

Таблица 2

Функциональные показатели FemtoLasik до и после операции при миопии высокой степени

Показатели	До операции	После операции			
		1-е сутки	1 мес	6 мес	1 год
Сферозэквивалент	-8,69±1,29	-0,36±0,21	-0,41±0,38	-0,38±0,23	-0,38±0,19
Миопия	-7,52±1,45	0,23±0,36	-0,31±0,26	-0,29±0,30	-0,28±0,31
Астигматизм	-2,35±1,23	-0,22±0,41	-0,31±0,39	-0,28±0,35	-0,34±0,27
НКОЗ	0,02±0,01	0,76±0,12	0,81±0,09	0,85±0,08	0,85±0,07
КОЗ	0,79±0,17	0,81±0,12	0,85±0,11	0,86±0,04	0,87±0,04
Пахиметрия	520,46±20,41	403,54±9,29	398,46±7,02	396,46±5,85	395,30±5,15

Из таблицы видно, что в послеоперационном периоде удалось достичь снижения рефракции глаза, повысить некорригированную остроту зрения и незначительно повысить остроту зрения с коррекцией.

На 8 глазах (4,8%) при биомикроскопии в центральной зоне роговицы просматривались вертикальные стрии, которые прошли через 6 месяцев после операции. На 6 глазах (3,6%) остаточная рефракция составила от -1,0 до -1,5 Д., это было связано с высокой миопией и невозможностью полной эмметропизацией рефракции (рис.1).

Пациенты были предупреждены до операции о возможной остаточной близорукости. Некорригированная острота зрения повысилась во всех случаях. Остаточная рефракция составила $-0,38 \pm 0,19$ Д. (-0,5 до -1,5 Д.), астигматический компонент уменьшился до $-0,34 \pm 0,27$ Д. (-0,25 до -0,75Д.). На 12 глазах (7,2%) удалось повысить остроту зрения с коррекцией на 1 строчку.

По данным оптической когерентной томографии роговицы толщина роговичного лоскута в центре была $93,08 \pm 4,80$ мкм, по периферии – $95,24 \pm 5,80$ мкм. (рис. 2). Анализ функциональных результатов показал, что толщина лоскута по периферии была больше на глазах с крутой роговицей. Остаточная толщина стромы роговицы составила в среднем $306,41 \pm 8,11$ мкм. (рис.3).

Высокая острота зрения была получена уже на следующий день после операции и в течение всего срока наблюдения оставалась без изменений. Индуцированной эктазии выявлено не было. Наилучшие результаты были получены в сроке в 1 месяц после операции на глазах с миопией до -9 Д.. При коррекции миопии свыше -12,0 Д. мы ориентировались на остаточную толщину стромы роговицы, которая в нашем случае была не меньше 300 мкм.

Заключение. Таким образом, формирование роговичного лоскута толщиной менее 100 мкм позволяет корригировать миопию высокой степени и миопический астигматизм на глазах с тонкой роговицей. Суббоуменовый кератомилез позволяет достигнуть рефракции цели, сохраняя большую остаточную толщину стромы роговицы. Короткий срок реабилитации после суббоуменого кератомилеза дает возможность активным людям приступать к привычному образу жизни уже на следующий день после операции.

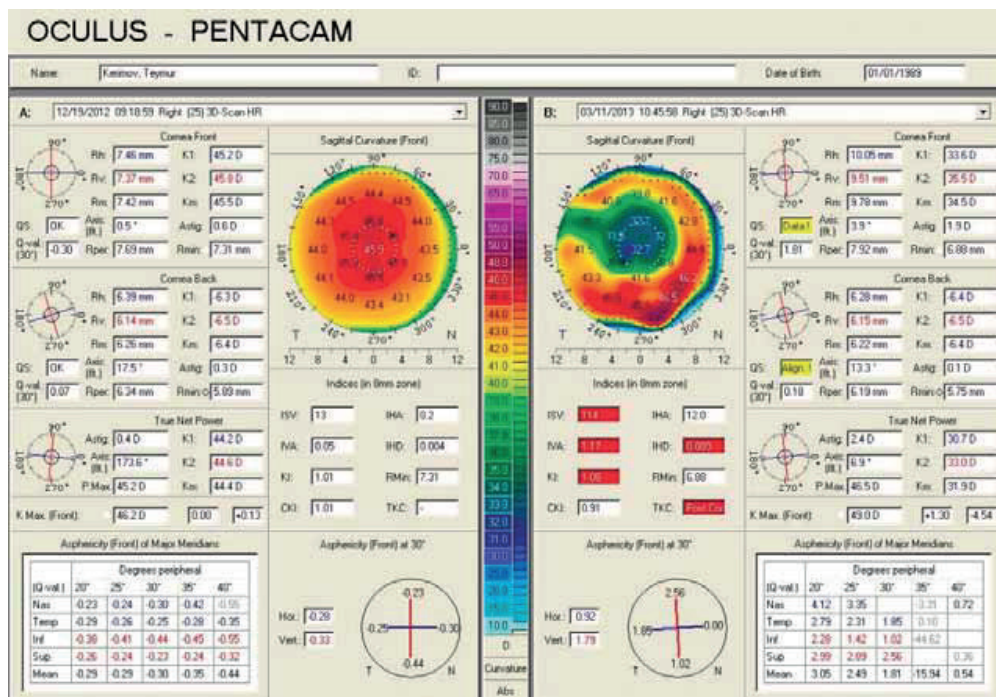


Рисунок 1. Сравнительная кератотопография роговицы пациента А. до и после FemtoLasik.

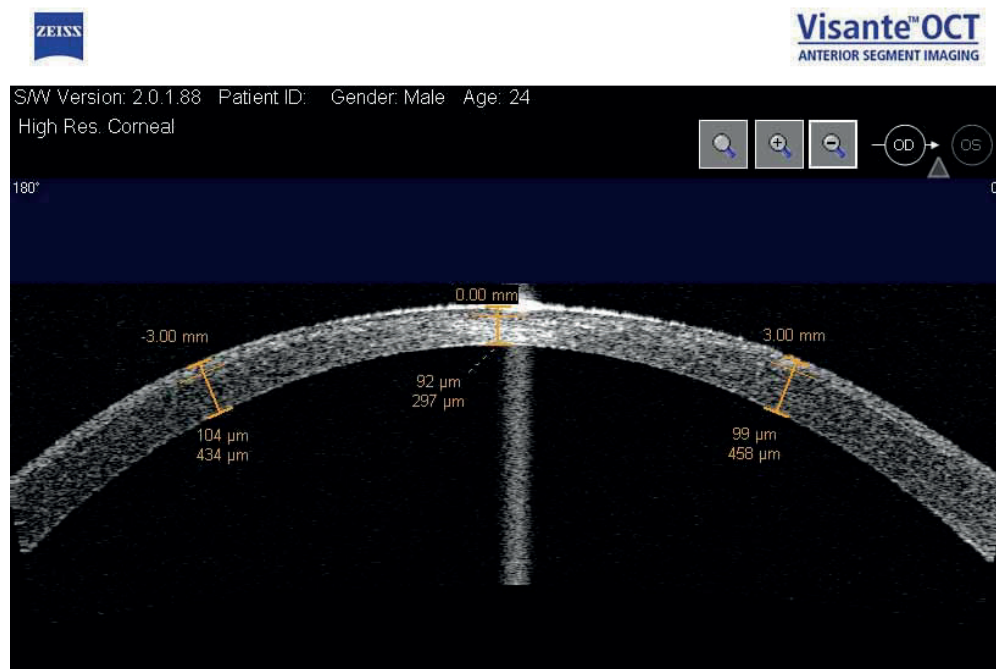


Рисунок 2. Оптическая когерентная томография роговицы пациента Б. после FemtoLasik с целью коррекции миопии -13,5 Д.

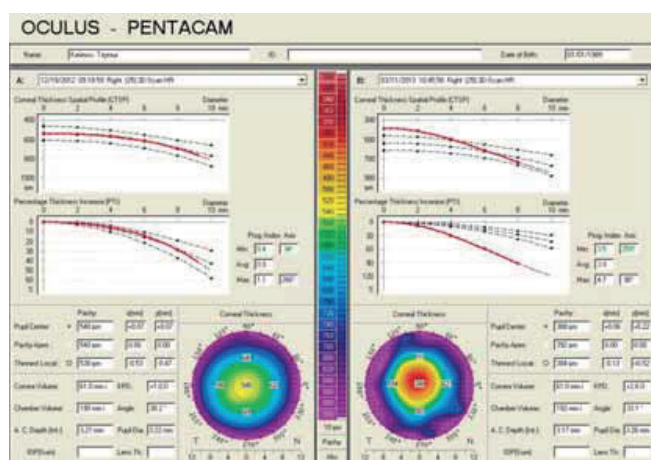


Рисунок 3. Сравнительная оптическая пахиметрия роговицы пациента А. до и после операции FemtoLasik.

ЛИТЕРАТУРА

1. Kamiya K, Shimizu K, Ohmoto F. Comparison of the changes in corneal biomechanical properties after photorefractive keratectomy and laser in situ keratomileusis. *Cornea* 2009; 28(7):765–769.
2. Moller-Pedersen T, Cavanagh HD, Petroll WM, Jester JV. Stromal wound healing explains refractive instability and haze development after photorefractive keratectomy: a 1-year confocal microscopic study. *Ophthalmology* 2000; 107(7):1235–1245.
3. Trattler WB, Barnes SD. Current trends in advanced surface ablation. *Curr Opin Ophthalmol* 2008; 19(4):330–334.
4. Prakash G, Agarwal A, Kumar DA, Chari M, Agarwal A, Jacob S, Srivastava D. Femtosecond sub-bowman keratomileusis: a prospective, long-term, intereye comparison of safety and outcomes of 90-versus 100- μ m flaps. *Am J Ophthalmol*. 2011 Oct; 152(4): 582-590.
5. Slade SG, Durrie DS, Binder PS. A prospective, contralateral eye study comparing thin-flap LASIK (sub-Bowman's kera-tomileusis) with photorefractive keratectomy. *Ophthalmol-ogy* 2009; 116(6):1075–1082.
6. Li H, Sun T, Wang M, Zhao J. Safety and effectiveness of thin-flap LASIK using a femtosecond laser and microkera-tome in the correction of high myopia in Chinese patients. *J Refract Surg* 2010; 26(2):99–106.
7. Chen HJ, Xia YJ, Zhong YY, Song XL, Chen YG. Anterior segment optical coherence tomography measurement of flap thickness after myopic LASIK using the Moria one use-plus microkeratome. *J Refract Surg* 2010; 26(6):403–410.
8. Chang JS. Complications of sub-Bowman's keratomileusis with a femtosecond laser in 3009 eyes. *J Refract Surg* 2008; 24(1):S97–S101.

Abduləliyeva F.İ., Sultanova A.İ., Qurbanov R.S.

YÜKSƏK DƏRƏCƏLİ MİOPIYA VƏ MİOPIK ASTİQMATİZM ZAMANI NAZİK BUYNUZ QIŞA OLAN GÖZLƏRDƏ SUBBOUMEN KERATOMİLEZ

Akademik Zərifə Əliyeva adına Milli Oftalmologiya Mərkəzi, Bakı, Azərbaycan

Açar sözlər: *Lasik, FemtoLasik, subboumen keratomilez*

XÜLASƏ

Məqsəd. Nazik buynuz qışa olan gözlərdə subboumen keratomilez üsulu ilə yüksək dərəcəli miopiya və miopik astiqmatizmin eksimer-lazer korreksiyasının effektivliyinin qiymətləndirilməsi

Material və metodlar. Akademik Z.Əliyeva adına Milli Oftalmologiya Mərkəzinin eksimer-lazer şöbəsində subboumen keratomilez əməliyyatına məruz qalan yüksək miopiya və miopik astigmatizm ilə 86 xəstə (166 göz) tədqiqata daxil edilmişdir.

Nəticələr. Əməliyyatdan sonrakı dövrdə korreksiya olunmayan görmə itiliyi bütün hallarda artmışdır. Qalıq refraksiya $-0,38 \pm 0,19$ D. ($-0,5 - -1,5$ D.) təşkil etmiş, astigmatik komponent $-0,34 \pm 0,27$ D. ($-0,25 - -0,75$ D.) qədər azalmışdır. 12 gözdə (7,2%) görmə itiliyini 1 sətir korreksiya ilə artırmaq mümkün olmuşdur. 8 gözdə (4,8%) biomikroskopiya zamanı buynuz qişanın mərkəzi zonasında əməliyyatdan 6 ay sonra sorulan vertikal striyalar müşahidə olunmuşdur. 6 gözdə (3,6%) qalıq refraksiya $-1,0$ D – $-1,5$ D təşkil etmişdir. Optik koherent tomoqrafiyanın göstəricilərinə görə buynuz qişa loskutunun qalınlığı mərkəzdə $93,08 \pm 4,80$ mkm, periferiyada – $95,24 \pm 5,80$ olmuşdur.

Yekun. Subboumen keratomilez buynuz qişa stromasının böyük qalıq qalınlığını saxlayaraq refraksiyaya məqsəd nail olmaq imkanı yaradır. Subboumen keratomilezdən sonra qısa reabilitasiya müddəti əməliyyatdan sonrakı gündə fəal insanlara adi həyat tərzini davam etdirmək imkanı verir.

Abduliyeva F.I., Sultanova A.I., Gurbanov R.S.

SUB-BOWMAN KERATOMILEUSIS IN HIGH MYOPIA AND MYOPIC ASTIGMATISM IN EYES WITH THIN CORNEAS

National Ophthalmology Center named after acad. Zarifa Aliyeva, Baku, Azerbaijan.

Key words: Lasik, FemtoLasik, sub-Bowman keratomileusis

SUMMARY

Purpose. To evaluate the effectiveness of excimer laser correction of high myopia and myopic astigmatism by sub-Bowman keratomileusis in eyes with thin corneas.

Material and methods. The study included 166 eyes of 86 patients with high myopia and myopic astigmatism who had sub-Bowman keratomileusis in the Excimer Laser Department of the National Centre of Ophthalmology named after acad. Zarifa Aliyeva.

Results. Postoperatively, uncorrected visual acuity has improved in all cases. Residual refraction was -0.38 ± 0.19 D (-0.5 to -1.5 D), the astigmatic component has decreased to -0.34 ± 0.27 D (-0.25 to -0.75 D). We have managed to improve BCVA by 1 line in 12 eyes (7.2%). In 8 eyes (4.8%) in the central area of the cornea the vertical striae could be observed by biomicroscopy which disappeared 6 months after the surgery. In 6 eyes (3.6%) the residual refraction ranged from -1.0 to -1.5 D. According to the OCT of the cornea, the thickness of corneal flap in the center was 93.08 ± 4.80 mcm, in the periphery – 95.24 ± 5.80 mcm.

Conclusion. Sub-Bowman keratomileusis allows achieving of refractive goal preserving a large residual thickness of the corneal stroma. Short term of the rehabilitation after the sub-Bowman keratomileusis allows to active people to come back to normal life the next day after the surgery.

Для корреспонденции:

Гурбанов Рашадат Сади оглы, научный сотрудник эксимер-лазерного отдела Национального Центра Oftalmologii имени академика Зарифы Алиевой

Тел.: (99412) 569-91-36, (99412) 569-91-37

Адрес: AZ1114, г.Баку, ул. Джавадхана, 32/15

Email: administrator@eye.az : www.eye.az