

## КВАНТИТАТИВНАЯ ЭХОГРАФИЯ В ДИАГНОСТИКЕ ДИАБЕТИЧЕСКОГО ГЕМОФТАЛЬМА

*Национальный Центр Офтальмологии имени академика Зарифы Алиевой, г.Баку, Азербайджан*

**Ключевые слова:** *диабетический гемофтальм, квантитативная эхография*

Ультразвуковая диагностика занимает ведущее место среди параклинических методов обследования пациентов с офтальмологической патологией, что связано с ее доступностью, высокой информативностью, не зависящей от прозрачности глазных преломляющих сред, и узким кругом противопоказаний. Возможности применения диагностического ультразвука в офтальмологии постоянно расширяются, что обеспечивает динамизм и преемственность развития данного направления. А это, в свою очередь, ставит перед врачами, в том числе и офтальмологами, необходимость рационального применения этих методов исследования для всестороннего и тщательного обследования больного для достижения наибольшего эффекта лечения, улучшения качества реабилитации этих больных.

Сахарный диабет – серьезнейшее эндокринное заболевание. По данным статистических исследований, каждые 10-15 лет число людей, болеющих диабетом, удваивается. Это заболевание в последние годы превратилось в медико-социальную проблему. Сахарный диабет характеризуется хроническим течением и нарушением всех видов обмена веществ: углеводного, жирового, белкового, минерального и водно-солевого, а также развитием различных осложнений. Как известно, диабетическая ретинопатия – одно из грозных осложнений сахарного диабета и главная причина слепоты у лиц среднего и пожилого возраста. Одним из тяжелых и часто встречающихся проявлений диабетической ретинопатии является гемофтальм. УЗИ на сегодняшний день одно из преимущественных диагностических методов в распознавании и оценке внутриглазных кровоизлияний [1-5]. Однако возможности этого метода в рамках стандартного его использования не позволяют считать его на современном этапе достаточно информативным. При проведении диагностического исследования в режиме реального времени, а также при оценке его результатов не всегда возможно анализировать конкретные количественные характеристики и патологические изменения в стекловидном теле. Так, например, при В-сканировании очень сложно визуально определить плотность гемофтальма с помощью качественной оценки, так как визуальная система человека способна различать интенсивность пикселя на экране монитора, соответствующую всего лишь 15-30 оттенкам серого цвета.

Существует метод количественной оценки ультразвуковых изображений – квантитативная эхография, или эходенситометрия. Этот метод позволяет измерить распределение интенсивности эхо-сигналов в В-режиме, за счет функции аппарата «различать» все оттенки серого цвета, заложенные в «память», соответствующие различной интенсивности эхо-сигнала.

Исходя из вышесказанного **целью** нашей работы явилось определение возможностей квантитативной эхографии при диабетическом гемофтальме.

### **Материал и методы.**

Исследовано 35 пациентов (38 глаз) с диагнозом пролиферативная диабетическая ретинопатия, осложненная гемофтальмом, в возрасте от 38 до 69. Среди них лиц женского пола было 21 человек (22 глаза), лиц мужского пола – 14 человек (16 глаз). В исследование не включались больные с наличием тракционной отслойки сетчатки, массивных витреоретинальных тяжей. Всем больным проводились офтальмологические методы исследования: визометрия, тонометрия, офтальмобиомикроскопия с использованием двояковыпуклой линзы Volk 78 Дптр (США) и с помощью трёх-зеркальной линзы Гольдмана при расширенном зрачке пациента (ширина не менее 4-6 мм), а также ультразвуковые исследования: В-сканирование и квантитативная эхография.

Ультразвуковое В-сканирование выполняли на аппаратах фирмы “Alcon” и “Sonomed” (США) посредством датчика с частотой 10 МГц.

Квантитативную эхографию проводили с помощью ультразвуковой диагностической системы «Nemio XG SSA-580A» фирмы «TOSHIBA» (Япония) с линейным датчиком частотой в 7,5 МГц. В программном обеспечении аппарата имеется функция «Гистограмма», позволяющая строить амплитудные гистограммы,

при помощи которых осуществляется количественная оценка ультразвуковых изображений. Проводится исследование по нижеописанной методике. Выполняется ультразвуковое серошкальное сканирование контактным транспальпебральным методом. Исследование проводится в условиях неизменных стандартных предустановок показателей яркости, контрастности и мощности излучаемого и отраженного ультразвукового потока. Параметр G (усиление отраженного сигнала) устанавливали на значении 90, так как этим получали оптимальное изображение на экране монитора. Вручную очерчивается площадь гемофтальма, определяется объем и границы гемофтальма. Затем используется функция «Гистограмма», при которой автоматически строится амплитудная гистограмма с показателями N, M, SD, где N – число данных любого оттенка серого цвета; M – средняя шкала, указывающая количественное распределение оттенка серого цвета, наиболее часто встречающегося в очерченной области; SD – распределение оттенка наиболее серого цвета, соответствующего наибольшей эхоинтенсивности.

Контрольную группу составили 10 пациентов с диабетической пролиферативной ретинопатией без гемофтальма в возрасте 35-65 лет. У этих пациентов проводилась количественная эхография для определения параметров стекловидного тела без гемофтальма.

Для исследования гликемического профиля пациентов проводились биохимические исследования. Определяли гликолизированный гемоглобин фотометрическим методом на биохимическом анализаторе "Bioscreen MS-2000". При этом использовали наборы для измерения глюкозы и Hb A1 ("Human", Германия). Референсные значения определялись согласно инструкции набора (гликолизированный гемоглобин 4,4-7,0%, глюкоза 3,3-6,6 ммоль/л).

У всех пациентов исследуемой группы (35 пац., 38 глаз) планировался ИАГ-лазерный витреолизис. Обязательным условием была прозрачность оптических сред (роговица, хрусталик).

#### Результаты и обсуждение.

В результате всестороннего исследования пациентов с пролиферативной диабетической ретинопатией, осложненной гемофтальмом, с применением также ультразвуковых методов были установлены диагностические критерии, необходимые для оценки гемофтальма при выборе тактики лечения. Принципиальными были определены такие критерии гемофтальма, как давность, плотность и объем. Важность применения ультразвуковых методов исследования при гемофтальмах различных этиологий отмечается в работах многих авторов [6-11]. Исследователями оценивались локализация, форма, объем, плотность, подвижность и другие параметры гемофтальма.

Таблица 1.

Распределение эхо-плотности и давности гемофтальма

| Давность гемофтальма  | 10 дней  | 1 мес.  | 2 мес.  | 3 мес.  |
|-----------------------|----------|---------|---------|---------|
| Значение SD           | 2,9±0,35 | 3,7±0,2 | 5,2±0,4 | 7,8±0,2 |
| К-во пациентов (глаз) | 14 (16)  | 9 (10)  | 7 (7)   | 5 (5)   |

Сроки давности гемофтальма были выбраны по частоте наибольшей обращаемости пациентов, что составило 10 дней, 1, 2 и 3 месяца. При помощи ультразвуковых исследований, в частности, количественной эхографии была определена плотность гемофтальма в зависимости от этих сроков, что представлено в таблице 1.

При помощи ультразвуковых исследований измерялась также площадь кровоизлияния, оценивался объем гемофтальма как частичный, субтотальный или тотальный. Как видно на диагр. 1, пациенты с тотальным гемофтальмом составили наименьшую часть, большая часть пациентов была с субтотальным гемофтальмом.

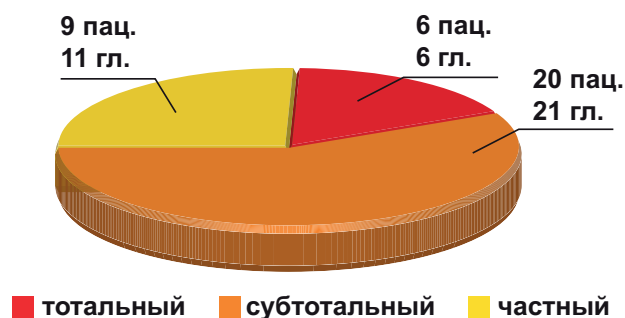


Диаграмма 1. Распределение пациентов по объему гемофтальма.

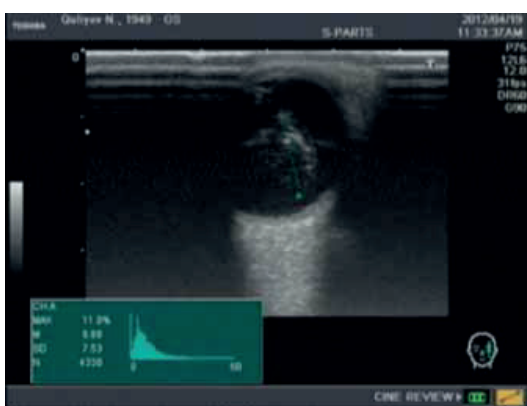


Рис. 1. Гемофтальм высокой плотности

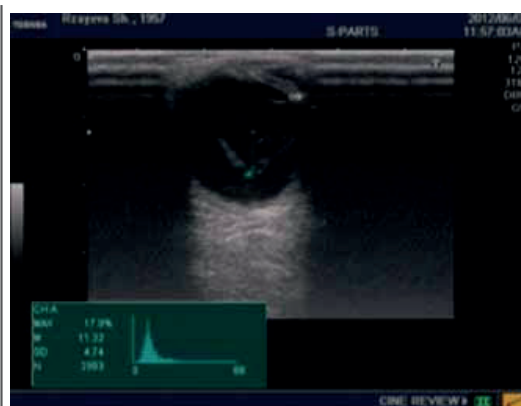


Рис. 2. Гемофтальм средней плотности

При оценке плотности гемофтальма руководствовались международной классификацией 2006 года по Ronni M. Lieberman, J.A. Gow, Lisa R. Grillone. Пациенты с гемофтальмом, соответствующим I стадии по вышеуказанной классификации в наши исследования не включались, так как в план лечения этих больных не входило применение ИАГ-лазерного витреолизиса. Гемофтальм II стадии в нашей работе характеризовался как низкой плотности, III стадии – как средней плотности, и IV стадии – как высокой плотности. При офтальмоскопии пациентов с гемофтальмом высокой плотности глазное дно не визуализировалось, с гемофтальмом средней плотности визуализировался только лишь силуэт диска без деталей глазного дна, а с гемофтальмом низкой плотности офтальмоскопировались диск и сосуды без четких деталей.

Известны работы Катьковой Е.А. и Рыкуна В.С. с применением количественной эхографии при внутриглазных объемных образованиях [12, 13]. Авторы подчеркивают информативность, доступность и достоверность метода и используют индексы гомогенности и эхогенности для дифференциальной диагностики образований. В нашей работе мы использовали показатель SD, который наиболее информативен для определения эхографической плотности гемофтальма. На рисунках 1, 2 и 3 представлены сонограммы ультразвукового исследования, в частности количественной эхографии пациентов с гемофтальмами различной плотности. На рис. 1 отмечается гемофтальм высокой плотности (значение SD 7,53), на рис. 2 – средней плотности (значение SD 4,74), на рис. 3 – низкой плотности (значение SD 2,9). По результатам исследований стекловидного тела в контрольной группе у пациентов с пролиферативной диабетической ретинопатией без гемофтальма, значение SD составило в среднем  $1,8 \pm 0,2$ . На рис. 4 представлена сонограмма исследования стекловидного тела без гемофтальма (значение SD 1,66).

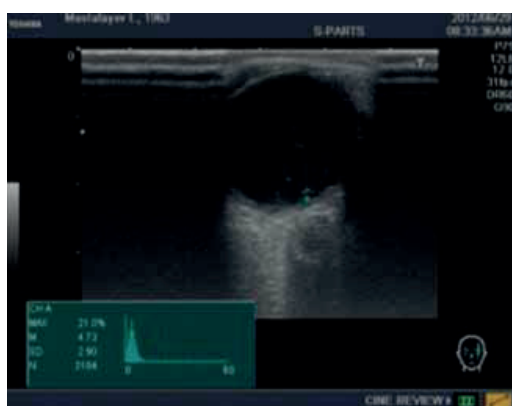


Рис. 3. Гемофтальм низкой плотности

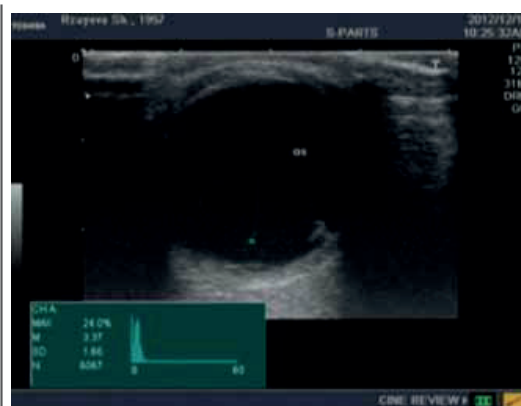


Рис. 4. Стекловидное тело без гемофтальма

При выборе тактики лечения, включающего ИАГ-лазерный витреолизис, параметры лазера были определены в зависимости от давности и плотности гемофтальма. Следует отметить, что гемофтальм высокой плотности требует воздействия лазера с оптимальной разрушающей силой для достижения максимального лечебного эффекта. В зависимости от эхо-плотности гемофтальма по показателям квантитативной эхографии была выбрана соответствующая энергия лазерного импульса (таб. 2). При этом учитывалась также локализация гемофтальма. Энергия импульса варьировала в зависимости от локализации в центральных либо периферических отделах стекловидного тела.

Таблица 2.

Определение энергии лазера в зависимости от плотности гемофтальма

| Кол-во пац-тов (глаз) | 16 (18)         | 15 (15)         | 4 (5)          |
|-----------------------|-----------------|-----------------|----------------|
| Плотность гемофтальма | Высокой плот-ти | Средней плот-ти | Низкой плот-ти |
| Значение SD           | 6,7±0,4         | 4,5±0,3         | 3,1±0,3        |
| Энергия лазера (Дж)   | 9-12 Дж         | 6-8 Дж          | 2-5 Дж         |

**Выводы.** Проведенные исследования пациентов с пролиферативной диабетической ретинопатией, осложненной гемофтальмом, позволили выявить диагностические критерии, имеющие важное значение для планирования лечебной тактики и прогнозирования результатов. С учетом данных квантитативной эхографии были определены параметры лазерного воздействия для проведения ИАГ-лазерного витреолизиса. Таким образом, проведение квантитативной эхографии у пациентов с диабетическим гемофтальмом является необходимым диагностическим методом исследования для выбора тактики лечения с целью повышения ее эффективности.

## ЛИТЕРАТУРА

1. Manuchehri K., Kirkby G. Vitreous haemorrhage in elderly patients: management and prevention // *Drugs Aging.*, 2003, v.20(9), p.655-661.
2. Анджелова Д.В. Ультразвуковые методы диагностики и мониторинга патологических состояний стекловидного тела: Дис. ... докт. мед. наук, М., 2010, 158 с.
3. Rabinowitz R., Yagev R., Shoham A. et al. Comparison between clinical and ultrasound findings in patients with vitreous hemorrhage // *Eye (Lond).*, 2004, v.18(3), p.253-256.
4. Гаджиева-Азизова С.А., Мамедзаде А.Н., Шахбазова Н.А, Тахирли У.А. и соавт. Визуализация переднего отрезка стекловидного тела // Сб. стат.: Актуальные проблемы офтальмологии, Баку, 2010, с.93-97.
5. Киселёва Т.Н., Кравчук Е.А. Ультразвуковые критерии в диагностике гемофтальма / *Мат. науч.-практич. конф.: Ерошевские чтения. Самара, 2007, с.517-518.*
6. West J.F., Gregor Z.J. Fibrovascular ingrowth and recurrent haemorrhage following diabetic vitrectomy // *Br. J. Ophthalmol.*, 2000, v.84, p.822-825.
7. Kuppermann B.D., Thomas E.L., de Smet M.D. et al. Vitrase for Vitreous Hemorrhage Study Groups Safety results of two phase III trials of an intravitreal injection of highly purified ovine hyaluronidase (Vitrace) for the management of vitreous hemorrhage // *Am. J. Ophthalmol.*, 2005, v.140(4), p.585-597.
8. Дегтярева Е.М. ИАГ-лазерное лечение травматического гемофтальма: Дис. ... канд. мед. наук, М., 2007, 125 с.
9. Зиновьев М.Ю. Прогнозирование течения посттравматических внутриглазных кровоизлияний для выбора тактики лечения: Дис. ... канд. мед. наук, М., 2008, 140 с.
10. Анджелова Д.В. Значение ультразвукового метода в диагностике гемофтальма / *Мат. науч.-практич. конф.: Современные методы лучевой диагностики в офтальмологии. М., 2004, с.175.*
11. Слободина О.Р. Ультразвуковое исследование глаз при сахарном диабете: Дис. ... канд. мед. наук, М., 2011, 133 с.
12. Каткова Е.А. Диагностический ультразвук. Офтальмология: практическое руководство / под ред. А.В. Зубарева, 2002, 120 с.
13. Рыкун В.С. Совершенствование диагностики, прогнозирования результатов лечения заболеваний глаз и зрительного нерва с использованием ультрасонографии: Дис. ... докт. мед. наук, Казань, 2004, 203 с.

DİABETİK HEMOFTALMIN DİAQNİSTİKASINDA KVANTİTATİV  
EXOQRAFIYA

*Akademik Zərifə Əliyeva adına Milli Oftalmologiya Mərkəzi, Bakı ş., Azərbaycan.*

**Açar sözlər:** *diabetik hemoftalm, kvantitativ exoqrafiya*

## XÜLASƏ

**İşin məqsədi.** Diabetik hemoftalm zamanı kvantitativ exoqrafiya metodikasının imkanlarını müəyyənləşdirmək.  
**Material və metodlar.** Hemoftalmla fəsadlaşmış proliferativ diabetik retinopatiya diaqnozu ilə yaş həddi 38-69 arasında olan 35 pasiyentdə (38 göz) müayinə aparılmışdır. Onlardan 21-i qadın (22 göz), 14-ü kişi (16 göz) olmuşdur. Tor qişanın traksion qopması və kobud vitreoretinal bitişmələrlə olan pasiyentlər tədqiqata daxil olmamışdır. Ultrasəs müayinə metodu olan kvantitativ exoqrafiya metodikasını «TOSHIBA» firmasının «Nemio XG SSA-580A» ultrasəs diaqnostik aparatında 7,5 mHz xətti datçik vasitəsilə həyata keçirilmişdir.

**Nəticə və onların müzakirəsi.** Aparılan tədqiqatlar diabetik hemoftalmla olan pasiyentlərdə müalicə taktikasının planlaşdırılması və nəticələrin proqnozlaşdırılması üçün diaqnostik kriteriləri müəyyənləşdirməyə imkan yaratmışdır. Kvantitativ exoqrafiya göstəriciləri əsasında YAG-lazer vitreolizisin aparılmasında lazer impulsunun parametrləri təyin olunmuşdur.

**Yekun.** Beləliklə, hemoftalmla fəsadlaşmış diabetik retinopatiyalı pasiyentlərdə optimal nəticələrin əldə edilməsi üçün kvantitativ exoqrafiyanın aparılması müalicə taktikasının seçilməsinə imkan yaradan vacib diaqnostik müayinə metodudur.

Aliyeva N.I., Mamedzade A.M.

QUANTITATIVE ECHOGRAPHY IN THE DIAGNOSIS OF DIABETIC  
VITREOUS HEMORRHAGE.

*National Centre of Ophthalmology named after acad. Zarifa Aliyeva, Baku, Azerbaijan.*

**Keywords:** *diabetic hemophthalmos, quantitative echography*

## SUMMARY

**The aim** of our work was to define the possibilities of quantitative echography in diabetic vitreous hemorrhage.  
**Material and methods.** 35 patients (38 eyes) with diagnosis of proliferative diabetic retinopathy complicated by vitreous hemorrhage at the age of 38-69 years old were investigated. Women were 21 (22 eyes), men -14 (16 eyes).

We didn't include into our investigation the patients with tractional retinal detachment, massive vitreoretinal bands.  
The quantitative echography was made with the help of ultrasound diagnostic system "Nemio XG SSA-580A" of "TOSHIBA" (Japan) with the linear gauge by frequency of 7,5 MHz.

**Conclusions.** The investigations of patients with proliferative diabetic retinopathy, complicated by vitreous hemorrhage, made it feasible to reveal diagnostic criteria having been of great importance for planning of treatment tactics and prognosis of results. Taking into consideration the data of quantitative echography we've defined the parameters of laser influence for performing of YAG-laser vitreolysis. So, the performing of quantitative echography in the diabetic vitreous hemorrhage patients is the necessary diagnostic method of investigation for choosing of treatment tactics for increase of its efficiency.

## Для корреспонденции:

Алиева Натаван Иршад кызы, старший лаборант отдела глазных осложнений сахарного диабета и витреоретинальной хирургии Национального Центра Офтальмологии имени академика Зарифы Алиевой  
Мамедзаде Афет Насиб кызы, кандидат медицинских наук, врач-офтальмолог отдела лучевой диагностики  
Адрес: AZ1000, г.Баку, ул. Джавадхана, 32/15.  
Тел.: (99412) 569-91-36, (99412) 569-91-37  
Email: administrator@eye.az : www.eye.az