

## PROLİFERATİV DİABETİK RETİNOPATİYANIN FƏSADLARI ZAMANI 23 GAUGE PARS PLANA VİTREKTOMİYANIN NƏTİCƏLƏRİ

*Akademik Zərifə Əliyeva adına Milli Oftalmologiya Mərkəzi, Bakı ş., Azərbaycan*

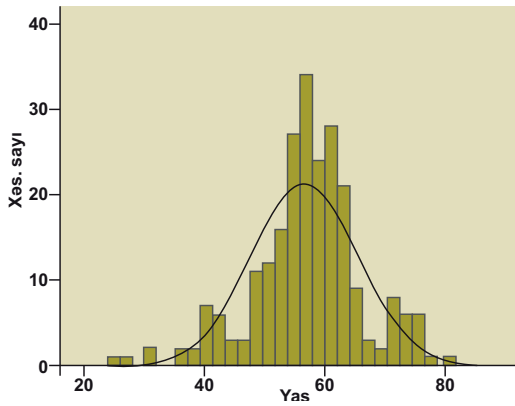
**Açar sözlər:** *proliferativ diabetik retinopatiya, 23 gauge vitrektomiya, şüşəvari cismə qansızma, torlu qişanın traksiyon qopması*

Diabetik retinopatiya inkişaf etmiş ölkələrdə əmək qabiliyyətli əhali arasında korluğun aparıcı səbəbidir [1]. Aparılan epidemioloji tədqiqatlar şəkərli diabet diaqnozu qoyulduqdan 15 il sonra I tip şəkərli diabet xəstələrinin 33%, II tip şəkərli diabet xəstələrinin isə 17%-də proliferativ diabetik retinopatiya əlamətlərinin müşahidə edildiyini göstərir [2].

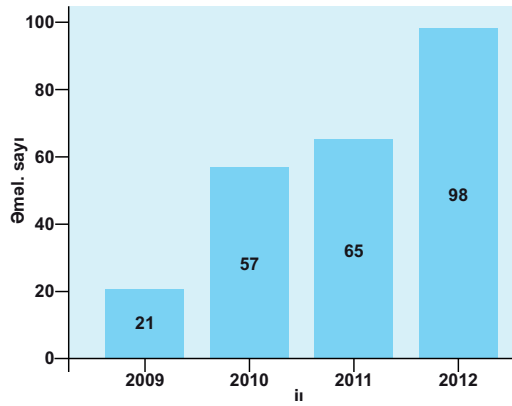
“Şəkərli diabet xəstəliyinə tutulmuş şəxslərə dövlət qayğısı haqqında” Azərbaycan Respublikası Qanununun tətbiq edilməsi barədə” Azərbaycan Respublikası Prezidentinin 2004-cü il 12 fevral tarixli Fərmanına uyğun olaraq Azərbaycan Respublikasının Nazirlər Kabinetinin 26 noyabr 2010-cu il tarixdə aldığı qərarla şəkərli diabet xəstələrinin həyat keyfiyyətinin yaxşılaşdırılması və bu xəstəlikdən əlillik hallarının azaldılması prioritet vəzifələr kimi qarşıya qoyulmuşdur. Aparılan maarifləndirmə söylərinə baxmayaraq, diabetik retinopatiyası olan şəxslərin böyük bir qismi xəstəliyin gec mərhələlərində oftalmoloqa müraciət etməkdədir. Diabetik vitrektomiya zamanı alınan nəticələr xəstələrin ilkin oftalmoloji statusu, əməliyyata göstəriş və s. asılı olaraq dəyişməkdədir.

Proliferativ diabetik retinopatiya zamanı aparılan vitrektomiya ilə bağlı ədəbiyyat məlumatlarının əksəriyyəti ənənəvi 20 gauge vitrektomiya üsullarının nəticələrinə aiddir. Yalnız Fujii və həmmüəllifləri tərəfindən 2002-ci ildə 25 gauge vitrektomiya [3], daha sonra isə Eckardt (2005) tərəfindən 23 gauge vitrektomiya [4] kliniki praktikaya tətbiq olunandan sonra kiçik kəsikli vitrektomiya diabetik retinopatiyanın fəsadları zamanı istifadə edilməyə başlamışdır. Tikişsiz kiçik kəsikli vitrektomiyanın üstünlükləri kimi əməliyyat müddətinin qısalması və əməliyyatdan sonrakı iltihabın azalması qeyd olunmuşdur [5]. Eyni zamanda proliferativ diabetik retinopatiyanın fəsadları zamanı 23 və 25 gauge cərrahiyyənin uzunmüddətli nəticələrinin 20 gauge cərrahiyyə nəticələrinə uyğun olduğu qeyd edilmişdir [6-8].

**İşin məqsədi** proliferativ diabetik retinopatiya zamanı vitrektomiya əməliyyatı aparılmasına göstərişlərin təhlili və aparılan 23 gauge pars plana vitrektomiya əməliyyatlarının anatomik və funksional nəticələrinin öyrənilməsidir.



Şəkil 1. Xəstələrin yaşa görə yayılması.



Şəkil 2. Cərrahi əməliyyatların sayının illər üzrə paylanması

**Material və metodlar.** Hazırkı işdə 2009-2012-ci illərdə Akad. Z.Əliyeva ad. Azərbaycan Milli Oftalmologiya Mərkəzinin Şəkərli diabetin göz fəsadları şöbəsinə proliferativ diabetik retinopatiyanın müxtəlif fəsadlarına görə 241 gözdə (206 xəstə) aparılmış pars plana vitrektomiya əməliyyatının nəticələri təhlil edilmişdir. Xəstələrin 116-sı qadın (56,3%), 90-ı kişi (43,7%) olmuşdur. 35 xəstədə əməliyyat hər iki gözdə aparılmışdır. Bundan başqa 6 xəstədə digər gözdə daha əvvəl başqa klinikalarda vitrektomiya əməliyyatı aparılmışdır.

Cərrahi əməliyyatlar Accurus cərrahi sistemi (Alcon, ABŞ) vasitəsi ilə 23 gauge vitrektomiya metodu ilə həyata keçirilmişdir. Bəzi gözlərdə cərrahi əməliyyatdan əvvəl intravitreal bevasizumab (Avastin, Genentech, ABŞ) 1,25 mq inyeksiyası həyata keçirilmişdir. Xəstələrin müşahidə dövrü 3 aydan 3,5 ilə qədər təşkil etmişdir. Görmə itiliyi onluq sistemlə yoxlanıldıqdan sonra alınan nəticələr statistik hesablamalar üçün LogMAR sistemində çevrilmişdir.

Alınan nəticələr IBM SPSS Statistics (Version 20.0, IBM Corp., ABŞ) proqramında məlumat bazasına daxil edilmiş və analiz edilmişdir. Təsviri statistikada orta göstərici və standart kənar çıxma ( $M \pm SD$ ) qeyd olunmuşdur.

**Nəticələr.** Xəstələrin orta yaşı (əməliyyat aparılan zaman)  $56,7 \pm 8,83$  təşkil etmiş, yaşa görə yayılma normal yayılma tipində olmuşdur (şəkil 1.). Əməliyyatların illər üzrə paylanması şəkil 2.-dəki kimi olmuşdur.

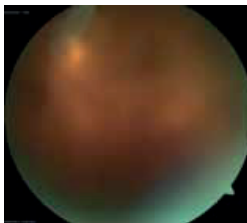
Cədvəl 1.

## Cərrahi əməliyyatın aparılmasına göstərişlər

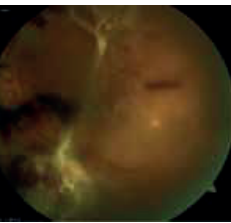
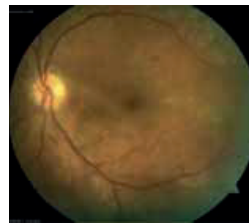Diaqnoz	Gözlərin sayı	Nisbi göstərici (%)
Şüşəvari cismə qansızma (VH)	63	26,1
Şüşəvari cismə qansızma, torlu qişada traksiya ilə birlikdə (VH TRD)	62	25,7
Torlu qişanın traksiyon qopması (TRD)	71	29,5
Torlu qişanın traksiyon-reqmatogen qopması (TRRD)	5	2,1
Ağır fibrovaskulyar proliferasiya (SFVP)	16	6,6
Vitreomakulyar traksiya (VMT)	10	4,1
Premakulyar qansızma (PMH)	7	2,9
Asteroid hialoz (AST)	7	2,9
Cəmi:	241	100,0

Əməliyyata olan göstərişlər aşağıdakı kimi bölünmüşdür (Cədvəl 1).

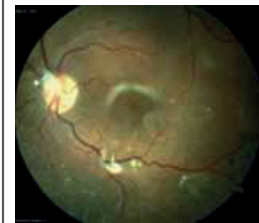1. Şüşəvari cismə qansızma (VH) – 63 göz (26,1%) (şəkil 3.). Bu kateqoriyaya torlu qişada traksiya olmayan və ya minimal ekstramakulyar traksiya olan gözlər daxil edilmişdir.
2. Şüşəvari cismə qansızma, torlu qişada traksiya ilə birlikdə (VH TRD) – 62 göz (25,7%) (şəkil 4.). Burada həm torlu qişanın traksiyon qopması, həm də şüşəvari cismə qansızma effektiv panretinal lazerkoagulyasiyanın aparılmasına mane olduğu üçün əməliyyata göstəriş olmuşdur.
3. Torlu qişanın traksiyon qopması (TRD) – 71 göz (29,5%) (şəkil 5.).
4. Torlu qişanın traksiyon-reqmatogen qopması (TRRD) – 5 (2,1%)
5. Ağır fibrovaskulyar proliferasiya (SFVP) – 16 (6,6%). Bu qrupa torlu qişada ekstensiv, iri damarlı neovaskulyarizasiya, işemik torlu qişa, çox zaman ön segment neovaskulyarizasiyası ilə müşayiət olunan aşağı funksional göstəriciləri olan gözlər aid edilmişdir. Belə gözlərdə cərrahi əməliyyat çox zaman yeganə funksional gözdə qalıq görməni qorumaq üçün cəhd kimi həyata keçirilmişdir.
6. Vitreomakulyar traksiya (VMT) – 10 (4,1%). OCT müayinəsi nəticələrinə əsasən təyin edilmişdir, bura həm fokal vitreofoveal traksiya, həm də epiretinal membranlara bağlı diffuz traksiyalı makula ödemi aid edilmişdir.
7. Asteroid hialoz (AST) – 7 (2,9%)
8. Premakulyar qansızma (PMH) – 7 (2,9%) (şəkil 6.)

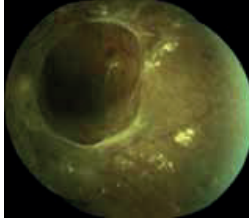


**Şəkil 3.** Xəstə H.A., 43 y., cərr. əməl. əvvəl görmə - göz önündə barmaq s., ppv+endolazer+qaz (SF6) inyeksiyası, cərr.əməl. sonra görmə - 0,5

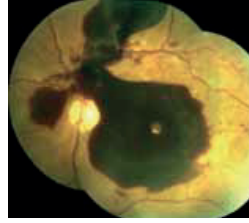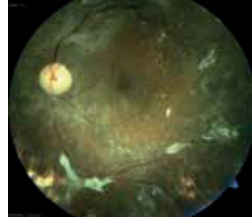


**Şəkil 4.** Xəstə T.X., 63 y., torlu qişanın traksiyon qopması, şüşəvari cismə qansızma ilə - görmə - 0,01, fako+IOL+ppv+endolazer+silikon, daha sonra silikon yağının xaric edilməsi - görmə 0,2





Şəkil 5. Xəstə X.F., 58 y., torlu qişanın traksiyon qopması, makula nahiyyəsinə keçmiş, görmə - göz önündə əl hərəkəti, cərr. əməliyyat - ppv+endolazer+silikon inyeksiyası, daha sonra - fako+IOL+silikonun xaric edilməsi - son görmə - 0,3

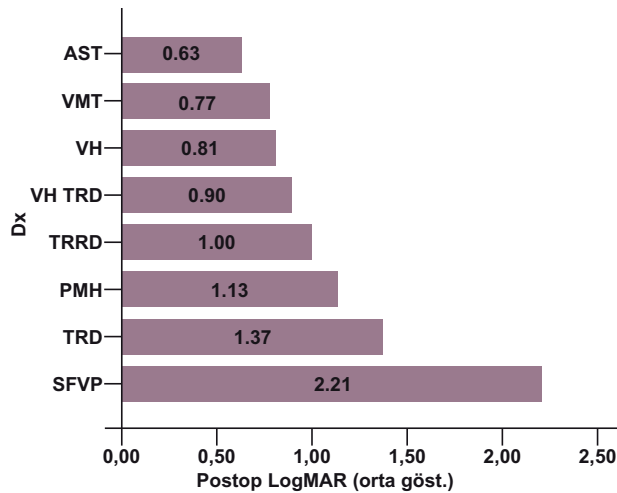


Şəkil 6. Xəstə B.N., 59 y., qatı premakulyar qansızmaya görə ppv+endolazerkoaqulyasiya, daha sonra fakoemulsifikasiya+IOL implantasiyası əməliyyatı aparılmış, görmə göz önündə əl hərəkətindən 0,05-ə yüksəlmişdir (diabetik makulopatiya ilə bağlı).

Müşahidə altında olan gözlərdən 14-ü (5,8%) əməliyyatdan əvvəl kataraktaya görə cərrahi əməliyyat keçirmişdir. Bu gözlərdən 1-də IOL-un desentriasiyasına görə cərrahi əməliyyat zamanı IOL-un dəyişdirilməsi (skleral fiksasiya ilə) həyata keçirilmişdir. 9 gözdə (3,7%) planlı olaraq iki mərhələli (əvvəl fakoemulsifikasiya+IOL, sonra vitrektomiya) əməliyyat aparılmış, gözlərin yarısından çoxunda – 123 gözdə (51,0%) kombinasiya olunmuş əməliyyat (fakoemulsifikasiya+IOL+vitrektomiya) əməliyyatı aparılmışdır.

Əməliyyatın nəticələri. Ümumiyyətlə, cərrahi əməliyyat aparılan 241 gözdən 221-də (91,7%) görmənin yaxşılaşması qeydə alınmışdır. Əməliyyatdan əvvəl  $1,99 \pm 0,78$  olan görmə itiliyinin orta göstəricisi (LogMAR vahidləri ilə) əməliyyatdan sonra  $1,07 \pm 0,69$  olmuşdur (LogMAR vahidlərində aşağı göstəricilər daha yüksək görmə itiliyinə uyğundur). Müxtəlif qruplarda görmə itiliyinin əməliyyatdan sonrakı göstəriciləri diaqramma 1-də göstərilmişdir.

Diaqramdan görüldüyü kimi, ən yüksək nəticələr asteroid hialoza görə aparılmış gözlərdə qeydə alınmışdır ( $0,63 \pm 0,35$ ). Vitreomakulyar traksiya və şüşəvari cismə qansızma ilə əməliyyat olunan gözlərdə də göstəricilər yüksək olmuşdur ( $0,77 \pm 0,38$  və  $0,81 \pm 0,53$ , müvafiq olaraq). Maraqlı nəticə traksiyon-reqmatogen qopma ilə əməliyyat olunan gözlərdə son görmə itiliyinin ( $1,00 \pm 0,21$ ) traksiyon qopma olan gözlərə ( $1,37 \pm 0,69$ ) nisbətən daha yüksək olmasıdır. Ən aşağı nəticələr ağır dərəcəli fibrovaskulyar proliferasiya olan gözlərdə qeydə alınmışdır ( $2,21 \pm 0,89$ ).



Diaqramma 1. Cərrahi əməliyyatdan sonra müxtəlif qruplarda görmə itiliyinin göstəricisi.

Büllurun statusu. Qeyd edildiyi kimi, vitrektomiya əməliyyatı zamanı yalnız 241 gözdən 95-də (39,4%) büllur saxlanmışdır. Bu gözlərdən 11-də (4,6%) əməliyyatdan sonrakı müşahidə dövründə kataraktanın inkişaf etməsi ilə bağlı fakoemulsifikasiya və IOL implantasiyası əməliyyatı aparılmışdır. 14 gözdə (5,8%) silikonun xaric edilməsi zamanı fakoemulsifikasiya+IOL, 9 gözdə (3,7%) reoperasiya zamanı fakoemulsifikasiya və IOL implantasiya əməliyyatı aparılmışdır.

Əməliyyatdan sonrakı fəsadlar (cədvəl 2.). Cərrahi əməliyyatdan sonra ən çox rast gələn fəsadlardan biri şüşəvari cisim boşluğuna təkrar qansızmalar olmuşdur. Bu fəsad 241 gözdən 22-də (9,1%) qeydə alınmışdır. Əgər qansızma yüngül dərəcədədirsə, müşahidə, daha ciddi qansızmalarda intravitreal bevasizumab (Avastin) inyeksiyası aparılmışdır. 6 gözdə şüşəvari cismin boşluğu yuyulmuş, onlardan 3 gözdə isə əməliyyat zamanı sklerotomiya nahiyəsində neovaskulyar membran aşkar edildiyindən silikon yağının inyeksiyası əməliyyatı aparılmışdır.

Cədvəl 2.

Vitrektomiya əməliyyatından sonrakı ağırlaşmalar

Ağırlaşma	Gözlərin sayı	%
Şüşəvari cisimə təkrar qansızma	22	9,1
Torlu qişanın reqmatogen qopması	12	5,0
İkincili qlaukoma	27	11,2
Epiretinal membran	2	0,8
Endoftalmit	1	0,4

Əməliyyatdan sonra sonra müşahidə edilən digər fəsad torlu qişada yatrogen və ya əməliyyatdan sonra traksion yırtıqlar nəticəsində reqmatogen qopma olmuşdur (12 göz, 5,0%). 12 gözdən 11-də bu fəsada görə təkrar cərrahi əməliyyat – relaksasiya edici retinotomiya və qaz/silikon yağı inyeksiyası ilə aparılmışdır.

Bundan başqa, əməliyyatdan sonrakı dövrdə 27 gözdə gözdaxili təzyiğin yüksəlməsi qeydə alınmışdır. Bunlardan 17 gözdə (7,1%) ön seqmentdə neovaskulyarizasiya, digər 10 gözdə (4,2%) isə silikon tamponadası və ya steroid müalicəsi gözdaxili təzyiğin qalxmasının əsas səbəbi olmuşdur. Qeyri-funksional 5 gözdə (2,1%) transskleral diod tsiklolazerkoaqulyasiya, 2 gözdə trabekulektomiya, 1 gözdə Ahmed klapanı implantasiyası əməliyyatı aparılmışdır. Qalan hallarda gözdaxili təzyiğin kompensasiyası hipotenziv damcılar vasitəsi ilə həyata keçirilmişdir.

Əməliyyatdan sonra digər az müşahidə edilən fəsadlara 2 halda simptomatik epiretinal membran (təkrar əməliyyat aparılmışdır), 1 halda endoftalmit (intravitreal antibiotik inyeksiyası və silikon tamponadasından sonra yaxşılaşma qeyd olunmuşdur) aiddir.

**Müzakirə.** İlk pars plana vitrektomiya əməliyyatı 1972-ci ildə Machemer tərəfindən 5 il ərzində sorulmayan şüşəvari cismin qansızmasına görə uğurla aparılmışdır [9]. DRVS (Diabetic Retinopathy Vitrectomy Study) tədqiqatı da ilk növbədə şüşəvari cisimə qansızmalar zamanı aparılan vitrektomiyanın nəticələrini öyrənmişdir [10]. Lakin son illərdə kiçik kəsikli vitrektomiya texnologiyalarının inkişaf etməsi, eyni zamanda şüşəvari cismin qansızmalarına qarşı anti-VEGF vasitələrinin geniş istifadə edilməsi şüşəvari cismin qansızmalarının diabetik vitrektomiyada əsas göstəriş kimi yerini digər patologiyalara, ilk növbədə torlu qişanın traksion qopmasına verməsinə səbəb olmuşdur. Ən son elmi araşdırmalardan DRIVE UK tədqiqatında [11] diabetik vitrektomiyaya göstərişlər 3 qrupa (traksion qopma, şüşəvari cisimdə sorulmayan qansızma və digər, yəni epiretinal membran, traksion makula ödemi və s.) ayrılmışdır. Burada müşahidə altında olan 185 gözdən 63,2% torlu qişanın traksion qopması, 32,4% şüşəvari cisimə qansızma və yalnız 4,3% digər göstərişlər olmuşdur. Bizim müşahidəmizdə də şüşəvari cisimə qansızmaların diabetik retinopatiyaya göstərişlərin yalnız 26,1% təşkil etdiyi görünür, bundan başqa bir çox hallarda şüşəvari cisimə qansızma torlu qişada müxtəlif traksion dəyişikliklərlə müşayiət olunur və əksinə (şəkil 4.-dən göründüyü kimi). Göstərişlərin bir çoxunda (25,7%) həm traksiya, həm də qansızma elementlərinin olduğu aşkar edilir. Torlu qişanın traksion qopması halları daha çox olmuşdur (29,5%). Bundan başqa, son dövrlərdə OCT müayinəsinin gündəlik oftalmoloji praktikaya daxil olması, diabetik vitreomakulyar traksiyanın ayrı bir göstəriş kimi vitrektomiya cərrahiyyəsinə daxil olmasına səbəb olmuşdur. Bizim müşahidəmizdə belə hallar ümumi göstərişlərin 4,2%-ini təşkil etsə də, gələcəkdə onun tezliyinin daha da artacağını güman etmək olar.

Proliferativ diabetik retinopatiya zamanı aparılmış vitrektomiyanın nəticələrinə gəldikdə, güman edildiyi kimi, şüşəvari cisimə qansızma, asteroid hialoz və vitreomakulyar traksiyalar zamanı ən yüksək nəticələr əldə edilmişdir. Maraqlı fakt traksion-reqmatogen qopmalar zamanı traksion qopmalara nisbətən daha yüksək nəticələrin alınmasıdır. Bunu traksion-reqmatogen qopmaların daha sürətlə inkişaf etdiyi üçün xroniki işemiyanın torlu qişə strukturlarına daha az zədələyici təsiri ilə izah etmək mümkündür. Lakin ümumi əməliyyat sayının az olmasını nəzərə alaraq, bu mövzuya daha çox klinik material əldə edildikdən sonra qayıtmaq daha məqsədəuyğundur.

Eyni zamanda ağır fibrovaskulyar proliferasiyaların da nəticələrinin qənaətbəxş olmadığını qeyd etmək lazımdır. Diabetik vitrektomiyanın daha erkən aparılması belə halların azalmasında faydalı ola bilər.

Həm ön seqment, həm arxa seqment cərrahiyyəsində minimal invaziv texnologiyaların inkişafı bir çox hallarda fakoemulsifikasiya və vitrektomiya cərrahiyyəsini eyni zamanda aparmağa imkan vermişdir. Əməliyyat olunan fakik gözlərin (227 göz) əksəriyyətində (123 göz, 54,1%) birmomentli fakoemulsifikasiya, IOL implantasiyası və

23 gauge vitrektomiya əməliyyatı aparılmış və əməliyyatdan sonrakı dövrdə bununla bağlı ciddi fəsadlarla rast gəlinməmişdir. Alınan nəticələr kombinə olunmuş cərrahiyyənin effektiv və təhlükəsiz olması haqqında ədəbiyyat məlumatlarını bir daha təsdiq etmişdir [7,12].

Ədəbiyyatda şüşəvari cismə təkrar qansızma diabetik vitrektomiyadan sonra ən çox rast gələn fəsad kimi qeyd edilmiş, tezliyi 10-20% arasında olmuşdur [11, 13]. Bu fəsadın daha çox əməliyyatdan sonra 2-ci və 3-cü ay arasında müşahidə edildiyi qeyd edilmişdir [14]. Qansızma səbəbləri kimi ən çox sklerotomiya nahiyəsində neovaskulyarizasiya, membranların reprofilerasiyası göstərilmişdir [15, 16]. Bizim müşahidələrimizdə də şüşəvari cismə gecikmiş (>əməliyyatdan 1 ay sonra) qansızma tezliyi 9,1% olmuş, bir çox hallarda intravitreal bevasizumab inyeksiyası qansızmaların dayanmasında effektiv olmuşdur. Yalnız 6 gözdə (2,5%) şüşəvari cisim boşluğu yuyulmuş, onlardan 3 gözdə isə təkrar silikon yağı inyeksiyası həyata keçirilmişdir.

Diabetik vitrektomiyadan sonra müşahidə edilən reqmatogen torlu qişa qorpmaları əməliyyatın ciddi ağırlaşmalarındandır və tezliyi təqribən 5% təşkil edir [17,18]. Lakin qeyd etmək lazımdır ki, bu ağırlaşmanın tezliyi əməliyyata olan göstərişlərlə birbaşa bağlıdır. Schrey və həmmüəlliflərinin müşahidə etdiyi nəticə (4,0%) əməliyyatların əksəriyyətinin (86,1%) şüşəvari cismə qansızmaya görə aparılması ilə əlaqədar ola bilər. Bizim aldığımız nəticələr (5,0%) əməliyyatlarda daha ağır gözlərin (traksiyon qorpması və s.) xüsusi çəkisinin daha yüksək olmasını nəzərə alaraq məqbul sayıla bilər.

Diabetik vitrektomiyadan sonra müşahidə edilən digər bir fəsad gözdaxili təzyiqin yüksəlməsidir. DRIVE UK tədqiqatında [11] qlaukoma tezliyi 8,2% olmuşdur. Bizim müşahidələrdə ikincili qlaukomanın tezliyi bundan bir qədər yüksəkdir (11,2%). Bu nəticəni əməliyyatların daha ağır gözlərdə, bir çox hallarda silikon yağı tamponadasının köməyi ilə aparılması ilə izah etmək olar.

**Nəticə.** Proliferativ diabetik retinopatiyanın fəsadları zamanı 23 gauge vitrektomiyadan sonra müşahidə edilən funksional nəticələr və əsas ağırlaşmalar (təkrar qansızmalar, qlaukoma, torlu qişanın reqmatogen qorpması) ədəbiyyatda 20 gauge vitrektomiya zamanı qeyd edilən nəticələrə uyğundur və cərrahi əməliyyatın aparılmasına ilkin göstərişlə daha çox bağlıdır. Ümumiyyətlə, son illərdə yeni vitrektomiya texnologiyalarının və yardımçı vasitələrin tətbiqi proliferativ diabetik retinopatiya zamanı pars plana vitrektomiya əməliyyatının daha effektiv və təhlükəsiz olmasına imkan vermişdir.

## ƏDƏBİYYAT

1. Moss S.E., Klein B.E. The 14-year incidence of visual loss in diabetic population. *Ophthalmology* 1998, 105, p.998-1003.
2. Klein R., Klein B.E., Moss S.E. et al. The WEDRS II. Prevalence and risk of DR when age at diagnosis is less than 30 years // *Arch. Ophthalmol.*, 1984, v.102, p.520-526.
3. Fujii G.Y., De Juan E., Jr., Humayun M.S., et al. A new 25-gauge instrument system for transconjunctival sutureless vitrectomy surgery // *Ophthalmology*, 2002, v.109, p.1807-1813.
4. Eckardt C. Transconjunctival sutureless 23-gauge vitrectomy // *Retina*, 2005, v.25, p.208-211.
5. Lakhanpal R.R., Humayun M.S., de Juan E. Jr. et al. Outcomes of 140 consecutive cases of 25-gauge transconjunctival surgery for posterior segment disease // *Ophthalmology*, 2005, v.112, p.817-824.
6. Park D.H., Shin J.P. Kim, Si Y. Comparison of Clinical Outcomes Between 23-Gauge and 20-Gauge Vitrectomy in Patients With Proliferative Diabetic Retinopathy // *Retina*, 2010, v.30, p.1662-1670.
7. Lee D.Y., Jeong H.S., Sohn H.J., et. al. Vitrectomy And Clear Corneal Phacoemulsification In Patients With Proliferative Diabetic Retinopathy // *Retina*, 2011, v.31, p.1753-1758.
8. Farouk M., Naito T., Sayed K. et al. Outcomes of 25-gauge vitrectomy for proliferative diabetic retinopathy // *Graefes Arch. Clin. Exp. Ophthalmol.*, 2011, v.249, p.369-375.
9. Machemer R. A new concept for vitreous surgery: 3. Indications and results // *Am. J. Ophthalmol.*, 1972, v.74, p.1034-1056.
10. Diabetic Retinopathy Vitrectomy Study Research Group. Early vitrectomy for severe vitreous hemorrhage in diabetic retinopathy. Four-year results of a randomized trial: Diabetic Retinopathy Vitrectomy Study Report 5 // *Arch. Ophthalmol.*, 1990, v.108, p.958-964.
11. Gupta B., Sivaprasad S., Wong R. et al. Visual and anatomical outcomes following vitrectomy for complications of diabetic retinopathy: The DRIVE UK Study // *Eye*, 2012, 1-7 (advanced online publication).

12. Diolaiuti S., Senn P., Schmid M.K. et al. Combined Pars Plana Vitrectomy and phacoemulsification with intraocular lens implantation in severe proliferative diabetic retinopathy // *Ophthalmic. Surg. Lasers Imaging*, 2006, v.37, p.468- 474.
13. Elliott D., Lee M.S., Abrams G.W. Proliferative diabetic retinopathy: principles and techniques of surgical treatment. In: Ryan SJ, Hinton DR, Schachat AP, Wilkinson CP (eds) // *Retina*, 4th ed. Elsevier Mosby: Philadelphia, 2006, p.2413–2449.
14. Soto-Pedre E., Hernaez-Ortega MC., Vazquez J.A. Risk Factors for Postoperative Hemorrhage after Vitrectomy for Diabetic Retinopathy // *Ophthalmic Epidemiology*, 2005, v.12, p.335–341.
15. Newman D.K. Surgical management of the late complications of proliferative diabetic retinopathy // *Eye*, 2010, v.24, p.441–449
16. Yeh P.T., Yang C.M., Yang C.H et al. Cryotherapy of the anterior retina and sclerotomy sites in diabetic vitrectomy to prevent recurrent vitreous hemorrhage: an ultrasound biomicroscopy study // *Ophthalmology*, 2005, v.112, p.2095–2102.
17. Schrey S., Krepler K., Wedrich A. Incidence of rhegmatogenous retinal detachment after vitrectomy in eyes of diabetic patients // *Retina*, 2006, v.26, p.149–152.
18. Yorston D., Wickham L., Benson S. et al. Predictive clinical features and outcomes of vitrectomy for proliferative diabetic retinopathy // *Br. J. Ophthalmol.*, 2008, v.92, p.365–368.

М. Керимов

## РЕЗУЛЬТАТЫ 23 GAUGE PARS PLANA ВИТРЕКТОМИИ ПРИ ОСЛОЖНЕНИЯХ ПРОЛИФЕРАТИВНОЙ ДИАБЕТИЧЕСКОЙ РЕТИНОПАТИИ

*Национальный Центр Офтальмологии им. Акад. З.Алиевой, Баку, Азербайджан*

**Ключевые слова:** 23 gauge pars plana витректомия, пролиферативная диабетическая ретинопатия, кровоизлияние в стекловидное тело, тракционная отслойка сетчатки

### РЕЗЮМЕ

**Целью** работы являлись анализ показаний к проведению витректомии при пролиферативной диабетической ретинопатии и изучение анатомических и функциональных результатов проведенной 23 gauge pars plana витректомии.

**Материал и методы.** Изучены результаты витректомии на 241 глазу (206 б-х), проведенной по поводу осложнений пролиферативной диабетической ретинопатии в отделении глазных осложнений сахарного диабета Азербайджанского Национального Центра Офтальмологии им. Акад. З.Алиевой в 2009-2012 годах. Женщин было 116 (56,3%), мужчин - 90 (43,7%). У 35 больных операция проведена на обоих глазах.

**Результаты.** Средний возраст больных составлял 56,7±8,83 лет. Показаниями к проведению витректомии были: кровоизлияние в стекловидное тело – 63 глаза (26,1%), кровоизлияние в стекловидное тело в комбинации с тракционной отслойкой сетчатки – 62 глаза (25,7%), тракционная отслойка сетчатки – 71 глаз (29,5%), тракционно-регматогенная отслойка сетчатки – 5 глаз (2,1%), тяжелая фиброваскулярная пролиферация – 16 глаз (6,6%), витреомакулярная тракция - 10 глаз (4,1%), астероидный гиалоз – 7 глаз (2,9%), премакулярное кровоизлияние – 7 глаз (2,9%). 14 глаз были артефактными до операции, на 123 глазах произведена комбинированная операция – факоэмульсификация с имплантацией ИОЛ и витректомией.

На 221 глазу (91,7%) из 241 отмечено улучшение зрения после операции. Средний показатель остроты зрения по LogMAR снизился с 1,99±0,78 до 1,07±0,69 после операции. Наиболее часто наблюдающиеся осложнения после операции были: повторное кровоизлияние в полость стекловидного тела на 22 глазах (9,1%), регматогенная отслойка сетчатки (12 глаз, 5,0%), вторичная глаукома (27 глаз, 11,2%).

**Заключение.** Функциональные результаты и частота основных осложнений 23 gauge pars plana витректомии при пролиферативной диабетической ретинопатии сопоставимы с литературными данными традиционной 20 gauge витректомии и свидетельствуют об эффективности и относительной безопасности указанной техники при данной патологии.

## RESULTS OF 23 GAUGE PARS PLANA VITRECTOMY FOR COMPLICATIONS OF PROLIFERATIVE DIABETIC RETINOPATHY

*National Ophthalmology Centre named after Zarifa Aliyeva, Baku, Azerbaijan*

**Key words:** 23 gauge pars plana vitrectomy, proliferative diabetic retinopathy, vitreous hemorrhage, tractional retinal detachment.

### SUMMARY

**Aim.** To analyse indications to vitrectomy in proliferative diabetic retinopathy as well anatomical and functional results of performed 23 gauge pars plana vitrectomy.

**Material and methods.** Results of vitrectomy in 241 eyes of 206 patients, who underwent surgery for complications of proliferative diabetic retinopathy in department of diabetic eye diseases in National Ophthalmology Centre named after Zarifa Aliyeva in 2009-2012, were analysed. Among patients, females were 116 (56,3%), males - 90 (43,7%). 35 patients had bilateral surgery.

**Results.** Mean age of patients at the time of surgery was 56,7±8,83 years. Indications for vitrectomy included: vitreous hemorrhage – 63 eyes (26,1%), vitreous hemorrhage in combination with tractional retinal detachment – 62 eyes (25,7%), tractional retinal detachment – 71 eye (29,5%), tractional-rhegmatogenous retinal detachment – 5 eyes (2,1%), severe fibrovascular proliferation – 16 eyes (6,6%), vitreomacular traction - 10 eyes (4,1%), asteroid hyalosis – 7 eyes (2,9%), premacular hemorrhage – 7 eyes (2,9%). 14 eyes were pseudophakic preoperatively, and in 123 eyes combined phaco, IOL implantation and vitrectomy surgery was performed.

Visual acuity improved in 221 eyes (91,7%) out of 241. Mean LogMAR acuity has changed from 1,99±0,78 to 1,07±0,69 after surgery. Most common complications postoperatively were: recurrent vitreous hemorrhage in 22 eyes (9,1%), rhegmatogenous retinal detachment (12 eyes, 5,0%), secondary glaucoma (27 eyes, 11,2%).

**Conclusion.** Functional results and frequency of main complications after 23 gauge pars plana vitrectomy for proliferative diabetic retinopathy are comparable with those of conventional 20 gauge vitrectomy data and confirms efficacy and safety of 23 gauge vitrectomy for mentioned disease.

### Korrespondensiya üçün:

Kərimov Müşfiq İsmail oğlu, tibb elmləri namizədi, akademik Zərifə Əliyeva adına Milli Oftalmologiya Mərkəzinin şəkərli diabetin göz fəsadları və vitreoretinal cərrahiyyə şöbəsinin rəhbəri

Ünvan: AZ1114, Bakı ş., Cavadxan küç., 32/15

Tel.: (+994 12) 569 09 07; 569 09 47

E-mai: administrator@eye.az; http://www.eye.az; mushfikk@mail.ru