

## GOLDENHAR SİNDROMU VƏ ONUN KLİNİK XÜSUSİYYƏTLƏRİ (ƏDƏBİYYAT İCMALI)

*Akademik Zərifə Əliyeva adına Milli Oftalmologiya Mərkəzi, Bakı şəh., Azərbaycan*

**Açar sözlər:** *Goldenhar sindromu, okulo-auriqulo-vertebral sindrom, epibulbar dermoid, lipodermoid.*

Goldenhar sindromu anadangəlmə kompleks anomaliyadır, göz, qulaq və onurğadakı anormallıqlarla xarakterizə olunur.

Goldenhar sindromu Amerikan oftalmologu Maurice Goldenharın (1924-2001) şərafinə adlandırılmışdır. Bu sindromu ilk dəfə 1952-ci ildə Goldenhar aşkar etmişdir [1-4]. 1963-cü ildə isə R.J.Gorlin bu sindromu Okulo-Auriqulo-Vertebral Displaziya (OAVD) adlandırmışdır, bu səbəbdən bəzən Goldenhar-Gorlin sindromu da adlandırılır [2].

**Sinonimləri:** Goldenhar sindromu, Okulo-Auriqulo-Vertebral Displaziya (OAVD), Goldenhar-Gorlin Sindromu, Okulo-Auriqulo-Vertebral Sindrom (OAVS), Okulo-Auriqulo-Vertebral Spektrum, Fasio-Auriqulo-Vertebral Spektrum, Hemifasial Mikrosomiya və ya Birinci və İkinci Qəlsəmə Qövsləri Sindromu [1, 2, 4].

### **Epidemiologiya**

Rastgəlmə tezliyi hər 3.000-5.000 yenidoğulmuşu 1 nəfər təşkil edir [1,3]. Digər ədəbiyyatlara görə isə hər 25-45.000 yenidoğulmuşu 1 nəfər və ya hər 5.600 yenidoğulmuşu 1 nəfər təşkil edir [5, 6]. Körfəz Müharibəsi veteranlarının övladlarında Goldenhar sindromunun rastgəlmə sayının artdığı fikri irəli sürülmüşdü, lakin fərq cüzi idi [7]. Goldenhar sindromu daha çox hallarda üzün sağ yarısını zədələyir, lakin nadir hallarda ikitərəfli hallara da rast gəlinir [1]. Üzün sağ yarısının sola nisbəti = 3:2. Oğlan uşaqlarında qız uşaqlarına nisbətən çox rast gəlinir. Oğlanların qızlara nisbəti = 3:2 [3].

### **Etiologiya**

Goldenhar sindromunun səbəbi tam məlum deyil. Etiologiyasının multifaktorial olduğu düşünülə də bəzi nümunələrə əsasən genetik və ekoloji komponentin olduğu düşünülür. Bətdaxili dövrdə birinci və ikinci qəlsəmə qövslərinin anormal inkişafı nəticəsində baş verdiyi ehtimal olunur. Goldenhar sindromu əsasən sporadik rast gəlinə də, ədəbiyyatda autosom-dominant və autosom-recessiv yolla irsən ötürülmə hallarına da rast gəlinir. Bəzi hallarda digər xromosom anomaliyaları ilə birlikdə də rast gəlinə bilər [8, 9].

Digər bir ehtimal hamiləlik dövründə ana tərəfindən olan hər hansı bir amil birbaşa və ya dolayı yolla yenidoğulan körpədə Goldenhar sindromunun təzahür etməsinə səbəb ola bilər. Bu amilin təsir ehtimalı istənilən halda diqqətsiz qala bilməz. Bir çox həkimlər də hesab edirlər ki, hamiləlik dövründə qadının keçirdiyi həyat tərzi, onun fəaliyyəti körpənin natamam inkişafına səbəb ola bilər. Həkimlər həmçinin inanırlar ki, hamilə qadını əhatə edən mühit, onun ailə vəziyyəti və həyat yoldaşının ona rəftarı belə uşağın bu sindroma məruz qalmasına səbəb olur. Həmçinin hamilə qadının kimyəvi və toksiki təsirlərə məruz qalması, o cümlədən müxtəlif dərman preparatlarının qəbulu da körpələrdə bu sindromun inkişafına gətirib çıxara bilər [8-10].

### **Patogenezi**

Goldenhar sindromu dəyişkən fenotipə malik olan doğum qüsurdur. Embrional dövrdə birinci və ikinci qəlsəmə qövslərinin anormal inkişafı nəticəsində baş verir [8, 9, 11, 12]. Güman olunur ki, bu, birinci və ikinci qəlsəmə qövslərinin qan təchizatının xarici yuxu arteriyası ilə əvəz olunduğu dövrdə həmin nahiyədə baş verən qansızma ilə əlaqədardır. Birinci və ikinci qəlsəmə qövslərinin qan təchizatı pozulduğu üçün onlardan başlanğıc götürən üzvlərin aplaziyası və hipoplaziyası baş verir [13, 14].

### **Klinik əlamətləri**

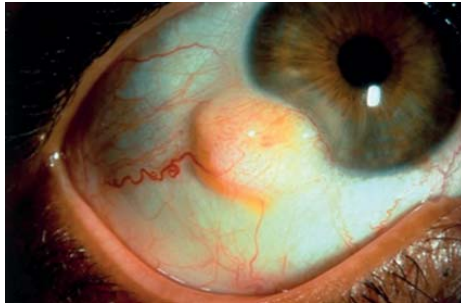Üz anomaliyaları: Hemifasial mikrosomiya Goldenhar sindromu zamanı ən çox rast gəlinən üz anomaliyasıdır. Bu, üz skeleti sümüklərinin, əsasən, əng və çənə sümüklərinin hipoplaziyası nəticəsində baş verir. Eyni zamanda üz əzələlərində hipoplaziya, dodaq, dil və damaqda yarıq müşahidə olunur. Goldenhar sindromu olan insanlarda "geniş ağız" kimi tanınan makrostomiya da ola bilər [14, 15]. Ağız kənarı üz əzələsi hipoplaziyasının olduğu tərəfə çəkilir və köndələn fasial yarıq müşahidə olunur [16, 17].

Göz anomaliyaları: epibulbar dermoid, lipodermoid, göz qapağında koloboma, ptoz, gözün hərəkət pozğunluqları, çəpgözlük, gözyaşı drenaj sisteminin anomaliyaları, blefarofimoz, mikroftalmiya və anoftalmiyadır [16, 17]. Göz anomaliyalarından ən çox epibulbar dermoidə rast gəlinir. Epibulbar dermoid bəzən bir, bəzən isə hər

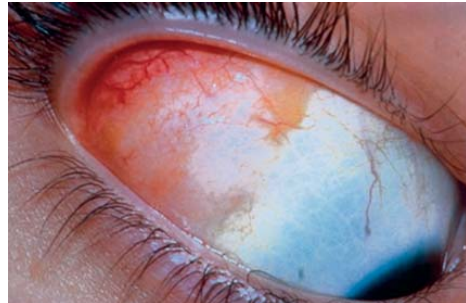
iki gözdə superotemporal və inferotemporal nahiyələrdə konyunktiva, buynuz qişa və limbal nahiyədə inkişaf edir. Epibulbar dermoid anadangəlmə, xoşxassəli, sarımtıl-ağ rəngli, məhdud sərhədləri olan və diametri 10 mm-ə qədər olan bərk törəmədir. Histopatoloji olaraq dermoid sadə xoristomatoz malformasiyadır. Dermoid konyunktival epitel ilə əhatə olunub, tərkibində tük follikulları, tər və piy vəziləri kimi dərin dermal elementlər olan sıx fibroz toxumadır (şəkil 1) [17-20]. Törəmə kiçik olduqda və asimptomatik olduqda müalicəyə ehtiyac duyulmur, lakin kosmetik defekti aradan qaldırmaq məqsədilə cərrahi müdaxilə edildikdə buynuz qişada arzuolunmaz kobud çarıq yarana bilər. Böyük və simptomatik dermoidlər astigmatizm və mərkəzi görmə oxunun obstruksiyasına səbəb olarsa, bu, ambliopiya və çəpgözlüyün inkişafına gətirib çıxarır. Törəmə səthi olarsa, laylı keratosklerotomiya ilə götürülə bilər, lakin törəmə dərin olub buynuz qişanın bütün qatlarını əhatə edərsə, buynuz qişa transplantantından istifadə olunur [19].

Lipodermoid anadangəlmə törəmədir, adətən superotemporal konyunktival tağda müşahidə olunur. Ölçüləri kiçik olduqda illərlə asimptomatik ola bilər, lakin yetkinlik dövründə tağ konyunktivasından önə doğru qabardıqda nəzərə çarpır. Lipodermoid lakrimal vəzin palpebral payının altında solğun sarı rəngli, yumşaq, fluktant kütlədir. Gözün inferonazal baxışı zamanı rahat vizualizasiya olunur. Lipodermoid zaman keçdikcə orbital piyə doğru, bulbar konyunktiva üzərinə və hətta önə doğru inkişaf edib limb nahiyəsini də əhatə edə bilər. Orbital piy yurtdığından fərqli olaraq, bəzən lipodermoidin səthində ağ tüklər olur və barmaqla orbitaya doğru təzyiq etdikdə həcmi azalmır (şəkil 2). Kompüter tomografiya və Magnit-rezonans tomografiya zamanı lipodermoid orbital piyə bənzəyə bilər. Lakin histopatoloji olaraq lipodermoid konyunktival epitel ilə əhatə olunur və tərkibində kollagen birləşdirici toxuma olur. Lipodermoid adətən asimptomatik olduğu üçün müalicəyə ehtiyac duyulmur, lakin daha geniş simptomatikaya malik olan və kosmetik defekt yarananları cərrahi üsulla götürmək olar [19, 21].

Göz qapaqlarının hərəkətində məhdudiyət, qapaqların koloboması və digər göz qapağı anomaliyaları olduqda, gözün qoruyucu sisteminin tamlığı pozulur. Bu isə buynuz qişanın qıçıqlanmasına, keratit yaranmasına səbəb ola bilər və nəticədə mərkəzi görmə oxunun obstruksiyasına gətirib çıxara bilər. Bu defektlərin erkən diaqnostika və müalicəsi ikincili ambliopiya və çəpgözlüyün qarşısını alır [22].



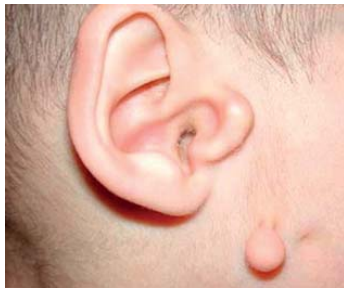Şəkil 1. Epibulbar dermoid, limbal dermoid (Duane's Clinical Ophthalmology), [20].



Şəkil 2. Lipodermoid, superotemporal (Duane's Clinical Ophthalmology), [20].

Goldenhar sindromu zamanı optik sinir hipoplaziyası, retinal damarlarda qıvrımların artması, makula hipoplaziyası kimi əlamətlərin olduğu hallara da rast gəlinmişdir [23].

Okulo-aurikulo-vertebral sindromda rast gəlinən qulaq anomaliyaları: anotiya, mikrotiya, heliks inkişaf anomaliyası, pre-aurikulyar dəri qatlantıları, xarici qulaq keçəcəyi atreziası, daxili qulaq keçəcəyi anomaliyaları və nəticədə inkişaf edən karlıqdır. Preaurikulyar qatlantılar qulaq ilə ağız kənarı arasında xəyalı bir xətt üzrə yerləşirlər (şəkil 3) [16].



Şəkil 3. Goldenhar sindromu, qulaq anomaliyaları. [Götürülüb: Edward S. Harkness, Eye Institute Columbia University]

Sıx rast gəlinən onurğa anomaliyaları: onurğanın boyun şöbəsində hemivertebra, hipoplaziya, kifoz və skoliozdur [16, 17].

Yuxarıda göstərilənlərlə yanaşı digər əlavə anomaliyalara da rast gəlinə bilər. Məsələn: nevroloji- mikrocefaliya, hidrosefaliya, oksipital ensefalosele, ağıl zəifliyi (5-15% hallarda), spina bifida; kardioloji (5-55% hallarda) – ventrikulyar septal defekt, Fallo tetradası, aortanın koarktasiyası, böyük arteriyaların transpozisiyası; sidik-cinsiyyət sistemi anomaliyaları- ektopik böyrək, renal agenezisiya, polikistoz böyrək, hidronefroz, vezikoureteral reflüks [17, 24].

#### **Diaqnostikası**

Goldenhar sindromunu təyin etmək üçün hər hansı genetik və ya xromosom testi yoxdur, lakin digər xromosom xəstəliklərini inkar etmək üçün xromosom təhlili aparılmalıdır. Pasiyenti müayinə edərkən ondakı kliniki simptomlara əsasən diaqnoz təyin olunmalıdır. Goldenhar sindromunun klinik əlamətləri aşkar olunarsa, əlavə olaraq xəstənin görmə və eşitməsi müayinə olunmalıdır. Göz anomaliyalarını aşkar etmək üçün uşağın işığa reaksiyasını yoxlamaq, mümkün olduqda vizometriya, biomikroskopiya, oftalmoskopiya, OKT və ehtiyac duyulduqda digər müayinələri aparmaq lazımdır. Eşitməni müayinə etmək üçün Bera, Weber, Rinne testləri, audiometriya və digər müayinə üsulları otorinolaringoloq tərəfindən aparılmalıdır. Digər orqan və sistemlərdəki anomaliyaları aşkar etmək üçün USM, rentgen, KT, MRT və digər müayinə üsulları aparılmalıdır.

Prenatal ultrasəs müayinələri zamanı birtərəfli dodaq və damaq yarığı ilə aşağıdakı əlamətlər birlikdə rast gəlinərsə, Goldenhar sindromuna şübhə yaranmalıdır [25].

- Fasiyal asimetriya.
- Unilateral orbital anomaliya.
- Qulaq anomaliyaları, pre-aurikulyar dəri qatlantıları.
- Retroqnatiya/ mikroqnatiya

#### **Differensial diaqnoz**

Goldenhar sindromunun aşağıdakı xəstəliklərlə differensial diaqnostikası aparılmalıdır.

- Braxio-oto-renal sindrom (BOR) – müxtəlif mənşəli karlıq, preaurikulyar dəri qatlantıları, qulaq anomaliyaları, orta və daxili qulaqda malformasiyalar, gözyaşı kanalının stenozu, qəlsəmə qövsü kistaları və fistulaları, renal displaziya kimi klinik əlamətlər təzahür edilir [26, 27].
- CHARGE assosiasiyası (coloboma, heart disease, atresia choanae, retarded growth and development, genital anomalies, ear anomalies/ hearing loss) [26, 27].
- Treacher-Collins və ya Franchetti sindromu (mandibulofasiyal disostoz) – tipik fiziki xüsusiyyətləri: aşağı maili gözlər, eşitmə qabiliyyətinin olmaması, üz sümüklərinin, xüsusilə almacıq sümüyünün hipoplaziyası, ciddi mikroqnatiya, palpebral fissuralar, koloboma, alt qapağın lateral hissəsinin sallanması, mikrotiya, anotiya. [28, 29]
- Townes-Brocks sindromu – böyrək anomaliyaları, qulaq anomaliyaları, perforasiya olunmamış anus, baş barmaq malformasiyaları ilə xarakterizə olunur [27, 30].

#### **Müalicəsi**

Goldenhar sindromu anadangəlmə inkişaf qüsuru olduğu üçün müalicəsi yalnız simptomatik aparılır. Epibulbar dermoid asimptomatik olarsa, cərrahi müalicəyə ehtiyac duyulmur. Dermoid törəmə astigmatizm yaradarsa, eynək korreksiyası təyin olunur. Əgər dermoid törəmə böyük və simptomatik olub, qapaq hərəkətində məhdudiyət yaradarsa, mərkəzi görmə oxunun obstruksiyasına səbəb olarsa, erkən cərrahi müdaxilə ilə aradan götürülməlidir. Lipodermoid adətən asimptomatik olduğu üçün cərrahi müalicəyə ehtiyac duyulmur, lakin daha geniş simptomatikaya malik olan və kosmetik defekt yaradan lipodermoidləri cərrahi üsulla götürmək olar [19,21,31,32]. Cərrahi üsulla götürülmüş dermoid kista və lipodermoidlər laboratoriyaya histoloji müayinəyə göndərilməlidir. Başda, qulaqda və üzə olan digər anomaliyalar da kosmetik cərrahiyyə üsulu ilə aradan qaldırılır [33].

### **ƏDƏBİYYAT:**

1. Gorlin R. J. International Craniofacial Institute. American Academy of Pediatrics // The Journal of Pediatrics, 63:991-999 (1963). <http://www.craniofacial.net/syndromes-goldenhar>
2. Grabb WC. The first and second brachial arch syndrome // Plast. Reconstruct. Surg., 1965, v.36, p.485-508
3. Goldenhar M. Associations malformatives de l'oeil et de l'oreille, en particulier le syndrome dermoïde epibulbaire-appendices auriculaires-fistula auris congenita et ses relations avec la dysostose mandibulo-faciale // Journal de génétique humaine, Genève, 1952, v.1, p.243-282.
4. Hemifacial Microsomia. Online Mendelian Inheritance in Man (OMIM)

5. Ridley R., Mukerji Sh. University of Texas Medical Branch, Department of Otolaryngology, Grand Rounds Presentation, September 24, 2009.
6. Araneta M.R., Moore C.A., Olney R.S. et al. Goldenhar syndrome among infants born in military hospitals to Gulf War veterans // *Teratology*, 1997, v.56 (4), p.244–251
7. Tasse C., Bohringer S., Fischer S. et al. Oculo-auriculo-vertebral spectrum (OAVS): clinical evaluation and severity scoring of 53 patients and proposal for a new classification // *Eur. J. Med. Genet.*, 2005, v.48, p.397-411.
8. Vinay C., Reddy R.S., Uloopi K.S. et al. Craniofacial features in Goldenhar syndrome // *J. Indian Soc. Pedod. Prev. Dent.*, 2009, v.27, p.121-124.
9. Goldenhar Syndrome – Causes, Symptoms and Treatments <http://www.buzzle.com/articles/goldenhar-syndrome-causes-symptoms-and-treatments.html>
10. Touliatou V., Fryssira H., Mavrou A. et al. Clinical manifestations in 17 Greek patients with Goldenhar syndrome, *Genet. Couns.*, 2006, v.17(3), p.359–370.
11. Rollnick B.R., Kaye C.I., Nagatoshi K. et al. Oculoauriculovertebral dysplasia and variants: phenotypic characteristics of 294 patients // *Am. J. Med. Genet.*, 1987, v.26, p.361-375.
12. Синдром Голденхара. HELLP-синдром: <http://meduniver.com/Medical/Akusherstvo/1387>.
13. Alamati A. Goldenhar syndrome – pictures, symptoms, deformities, treatment: <http://syndromespedia.com/goldenhar-syndrome-pictures-symptoms-treatment.html>
14. Sharma N, Passi S. Goldenhar syndrome // *Indian J. Dent. Res.*, 2013, v.24(1), p.149.
15. Smith D.W. Facio-auriculo-vertebral spectrum. In: *Recognizable Patterns of Human Malformation: 5th ed.* Philadelphia: WB Saunders, 1997, p.498-500.
16. Jones K.L. *Smith's Recognizable Patterns of Human Malformation*, 5th Edition, 1997, p.642- 645.
17. Baraister M., Winter R.M. *Color Atlas of Congenital Malformation Syndromes: 1st Edition*, 1996, p.40-41. <http://www.pedbase.org/g/goldenhar-syndrome>.
18. American Academy of Ophthalmology, 6 *Pediatric Ophthalmology and Strabismus*, Chapter 26: Ocular and Periocular Tumors in Childhood, Cystic lesions p.381.
19. Shields C.L., Shields J.A. Tumors of the Conjunctiva and Cornea // *Duane's Clinical Ophthalmology*, chapter 10, congenital lesions.
20. O'Dwyer P.A., Akova Y.A. *Temel Göz Hastalıkları*, 2011 (ikinci baskı), kısım 5, s.170.
21. Yanoff M., Duker J.S. *Congenital Abnormalities. Congenital Corneal Anomalies // Ophthalmology: 3rd Edition*, section 2 , chapter 4.3.
22. Sharma J.K., Pippal S.K., Raghuvanshi S.K. Goldenhar Goly'n's syndrome. Case report. // *Indian J. Otolaryngology, Head Neck Surgery*, 2006, v.58, p.97-101.
23. Margolis S., Aleksic S., Charles N. et al. Retinal and optic nerve findings in Goldenhar-Gorlin syndrome // *Ophthalmology*, 1984, v.91, p.1327-1333.
24. Rosa R.F., Dall'agnol L., Zen P.R. et al. Oculo-uriculo-vertebral spectrum and cardiac malformations. *Rev Assoc Med Bras*, 2010, v.56, p.62-66.
25. Volpe P., Gentile M. Three-dimensional diagnosis of Goldenhar syndrome // *Ultrasound Obstet gynecol.*, 2004, v.24, p.797-804.
26. Gorlin R.J., Jue K.L., Jacobsen V. et al. Oculo-auriculo-vertebral dysplasia // *J. Pediatr* 1963, v.63, p.991-999.
27. Cohen M., Beverly R., Celia İ. et al. Oculoauriculovertebral Spectrum: An Updated Critique // *The Cleft Palate-Craniofacial Journal*, v., N4, p.276-286.
28. Marszałek B., Wójcicki P., Kobus K. et al. Clinical features, treatment and genetic background of Treacher Collins syndrome // *Journal of applied genetics*, 2002, v.43 (2), p.223–233.
29. Martelli H, Jr., Miranda RT, Fernandes CM, Bonan PR, Paranaíba LM, Graner E, Coletta RD. Goldenhar syndrome: clinical features with orofacial emphasis // *J. Appl. Oral. Sci.*, 2010, v.18, p.646-649.
30. Lachiewicz A.M., Hodge C. *Townes-Brocks syndrome. NORD Guide to Rare Disorders*. Philadelphia, PA: Lippincott Williams & Wilkins; 2003.
31. Shields J.A., Laibson P.R., Augsburger J.J. Central corneal dermoid. A clinicopathologic correlation and review of the literature // *Can. J. Ophthalmol.*, 1986, v.21, p.23.
32. Scott J.A., Tan D.T. Therapeutic lamellar keratoplasty for limbal dermoids // *Ophthalmology*, 2001, v.108, p.1858.
33. Warschausky S., Kay J.B., Buchman S. Health-related quality of life in children with craniofacial anomalies // *Plast. Reconstr. Surg.*, 2002, v.110, p.409-416.



## СИНДРОМ ГОЛДЕНХАРА И ЕГО КЛИНИЧЕСКИЕ ПРОЯВЛЕНИЯ (ОБЗОР ЛИТЕРАТУРЫ).

*Национальный Центр Офтальмологии имени акад. Зарифы Алиевой, г.Баку, Азербайджан*

**Ключевые слова:** синдром Голденхара, окуло-аурикуло-вертебральный синдром, эпибульбарный дермоид, липодермоид

### РЕЗЮМЕ

Синдром Голденхара является врожденной комплексной аномалией развития, характеризующейся аномалиями глаз, ушей и позвоночника. Синдром Голденхара был впервые описан американским офтальмологом Maurice Goldenhar (1924-2001). Частота встречаемости составляет 1 на 3000-5000 новорожденных. Этиология до конца не изучена. Возникновение данной патологии связывают с аномальным развитием первой и второй жаберных дуг в эмбриональном периоде. Глазные проявления синдрома Голденхара включают: эпибульбарный дермоид, липодермоид, птоз, нарушения подвижности глазного яблока, косоглазие, аномалии дренажной системы глаза, блефарофимоз, микрофтальмия, анофтальмия, ограничение подвижности век, колобома век. Также встречаются аномалии ушей, позвоночника и других внутренних органов и систем. Диагноз ставится на основании клинических симптомов наблюдаемых, при осмотре пациента. В связи с тем, что данный синдром является врожденным пороком развития лечение остается симптоматическим

Gashimova N.F., Zamanova A.O.

## GOLDENHAR SYNDROME AND CLINICAL FEATURES (LITERATURE REVIEW)

*National Centre of Ophthalmology named after acad. Zarifa Aliyeva, Baku, Azerbaijan*

**Key words:** Goldenhar's syndrome, oculo-auriculo-vertebral syndrome, epibulbar dermoid, lipodermoid

### SUMMARY

Goldenhar syndrome is complex congenital anomaly which is characterized by eye, ear and spinal anomalies. Goldenhar syndrome was first described by American ophthalmologist Maurice Goldenhar (1924-2001). The frequency of occurrence is 1 per 3000 5000 infants. The cause of Goldenhar Syndrome is mostly unknown. There is an abnormal first or second branchial arch development. Although most cases of Goldenhar Syndrome occur sporadically, autosomal recessive and dominant inheritance are described in literature. During goldenhar syndrome eye disorders like epibulbar dermoid, lipodermoid, ptosis, motility disorders, strabismus, anophthalmia, microphthalmia, eyelid mobility disorders, and coloboma are being observed. Moreover we can also observe anomalies in ear, spine and other inner organs and systems. During examination a patient is to be diagnosed based on the clinical symptoms. Being congenital developmental defect the syndrome is treated only symptomatically.

### Korrespondensiya üçün:

Haşımova Nubar Fayzı qızı, tibb elmləri namizədi, akademik Zərifə Əliyeva adına Milli Oftalmologiya Mərkəzinin uşaq göz patologiyası şöbəsinin rəhbəri

Zamanova Aynur Oqtay qızı akademik Zərifə Əliyeva adına Milli Oftalmologiya Mərkəzinin rezidenti

Ünvan: AZ1114, Bakı ş., Cavadxan küç., 32/15

Tel.: (+994 12) 569 09 36

E-mai: administrator@eye.az; http://www.eye.az; aynur\_ophthalmolog@hotmail.com