

## ВЛИЯНИЕ АНТИАНГИОГЕННОЙ ТЕРАПИИ НА МОРФОЛОГИЧЕСКИЕ И ФУНКЦИОНАЛЬНЫЕ ПАРАМЕТРЫ ГЛАЗА ПРИ РАЗЛИЧНЫХ СТАДИЯХ ДИАБЕТИЧЕСКОЙ РЕТИНОПАТИИ У БОЛЬНЫХ САХАРНЫМ ДИАБЕТОМ 2-ГО ТИПА.

*Национальный Центр Офтальмологии имени академика Зарифы Алиевой, Азербайджан, г.Баку.*

**Ключевые слова:** *Луцентис, непролиферативная и пролиферативная диабетическая ретинопатия*

Во всем мире количество больных сахарным диабетом (СД) неуклонно растет. Одно из его серьезных осложнений – непролиферативная и пролиферативная диабетическая ретинопатия. Признаком перехода непролиферативной стадии в пролиферативную служит образование новых сосудов в сетчатке. Сосудистое новообразование является началом серьезного патологического процесса, который приводит к выраженному снижению зрения или полной его потере [1, 2, 3].

Процесс новообразования сосудов сетчатки находится под контролем стимулирующих (ангиогенных) и ингибирующих (антиангиогенных) факторов [4-10]. Смещение чаши весов в сторону антиангиогенных факторов и приводит к развитию патологического ангиогенеза [9, 11-17].

Расширение площади гипоперфузии сетчатки, снижение концентрации кислорода, изменение рН, гипергликемия и многие другие патологические факторы приводят к активации проангиогенных факторов (эпидермальный ростовой фактор, основной фибробластный ростовой фактор, тромбоцитарный ростовой фактор и интерлейкин-1 [1, 18-22] и, как следствие, к увеличению уровня экспрессии доминирующего фактора ангиогенеза - сосудистого эндотелиального фактора роста (VEGF) [23, 24].

Антиангиогенная терапия - одно из актуальных направлений при лечении диабетической ретинопатии, направленное на снижение сосудистого новообразования путем снижения проницаемости сосудистых стенок в тканях глаза при помощи анти-VEGF препаратов [25-31].

В связи с вышеизложенным нами было принято решение изучить клинико-функциональные особенности диабетической ретинопатии у пациентов с СД 2-го типа на фоне лечения антиангиогенным препаратом Луцентис (ранибизумаб).

Исследование проводилось на базе отделения глазных осложнений сахарного диабета Национального Центра Офтальмологии имени академика Зарифы Алиевой.

### **Цель исследования.**

Изучить влияние интравитреального введения Луцентиса на морфологические и функциональные параметры глаза при различных стадиях диабетической ретинопатии, сопровождающейся макулярным отеком, у больных с сахарным диабетом 2-го типа.

### **Материалы и методы исследования.**

Исследовано 34 пациента (34 глаз) с диабетической ретинопатией на фоне СД 2-го типа, которые были разделены на две группы: основная (в схему лечения включен Луцентис) и контрольная (в схему лечения не включен Луцентис).

Диабетическая ретинопатия у всех пациентов, вошедших в исследование, была подтверждена данными объективного офтальмологического обследования.

**Основная группа** включала 19 пациентов с диабетической ретинопатией, сопровождающейся макулярным отеком, из них 10 – с пролиферативной стадией и 9 – с непролиферативной стадией. Всем пациентам основной группы выполнялась интравитреальная инъекция препарата Луцентис.

Средний возраст пациентов основной группы составил  $56 \pm 1,3$  лет. Распределение по половому признаку в основной группе выглядело следующим образом: 8 женщин и 11 мужчин. Длительность течения СД 2-го типа 6-10 лет отмечена у 52,6% (10 пациентов), более 10-ти лет – у 47,4% (9 пациентов).

Показатели гликемии натощак у пациентов составили  $8,5 \pm 0,9$  ммоль/л. Средние значения гликированного гемоглобина (HbA1c) у пациентов были равны  $7,3 \pm 1,0\%$ .

**Контрольная группа** включала 15 пациентов (15 глаз) с диабетической ретинопатией, сопровождаю-

шейся макулярным отеком, из них 8 – с пролиферативной стадией и 7 – с непролиферативной стадией. В эту группу были включены пациенты, по каким-то причинам отказавшиеся от инъекции Луцентиса и проведения лазеркоагуляции, которые получали сахароснижающие препараты и ангиопротекторы.

Средний возраст пациентов контрольной группы составил  $56 \pm 1,3$  года. Из них 7 женщин и 8 мужчин. Длительность течения СД 2-го типа 6-10 лет отмечена у 60% (9 пациентов), более 10-ти лет – у 40% (6 пациентов).

Показатели гликемии натощак у пациентов составили  $7,9 \pm 1,2$  ммоль/л. Средние значения гликированного гемоглобина (HbA1c) у пациентов были равны  $7,1 \pm 1,1\%$ .

Методы:

1. Оптическая когерентная томография (ОКТ) Spectral Cirrus HD OCT, Carl Zeiss Meditec, USA
2. Тонметрия глаза с помощью бесконтактного тонометра; нормативным внутриглазным давлением считали 9-21 мм рт. ст.
3. Микропериметрия с применением микропериметра MP-1 фирмы Maia, CenterVue, Italy.
4. Статистическая обработка данных проведенного исследования осуществлялась с использованием программ Excel и «Биостат».

#### Результаты исследования.

В результате проведенного исследования выявлено достоверное увеличение остроты зрения у пациентов основной группы на фоне интравитреального введения Луцентиса ( $0,33 \pm 0,04$  до лечения;  $0,5 \pm 0,04$  после лечения;  $p < 0,05$ ) (рис. 1).

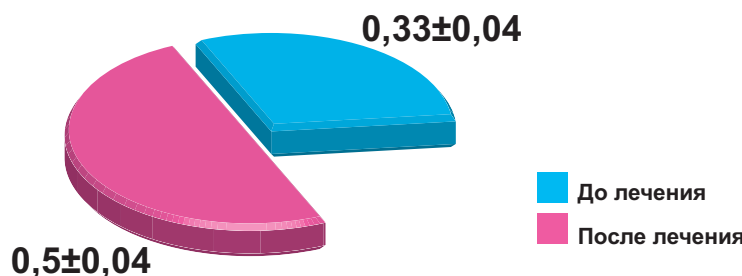


Рис.1. Острота зрения у пациентов основной группы на фоне интравитреального введения Луцентиса

У пациентов с диабетической непролиферативной ретинопатией ( $0,52 \pm 0,05$ ) были отмечены более высокие показатели прироста остроты зрения по отношению к пациентам с диабетической пролиферативной ретинопатией ( $0,48 \pm 0,04$ ), однако достоверных различий не обнаружено ( $p < 0,05$ ). Исходные показатели остроты зрения у пациентов основной ( $0,33 \pm 0,04$ ) и контрольной ( $0,33 \pm 0,04$ ) групп достоверно не различались ( $p < 0,05$ ). При этом у пациентов основной группы ( $0,5 \pm 0,04$ ) через 1 месяц после инъекции Луцентиса показатели остроты зрения достоверно ( $p < 0,05$ ) превышали таковые у пациентов контрольной группы ( $0,35 \pm 0,05$ ) (рис.2).

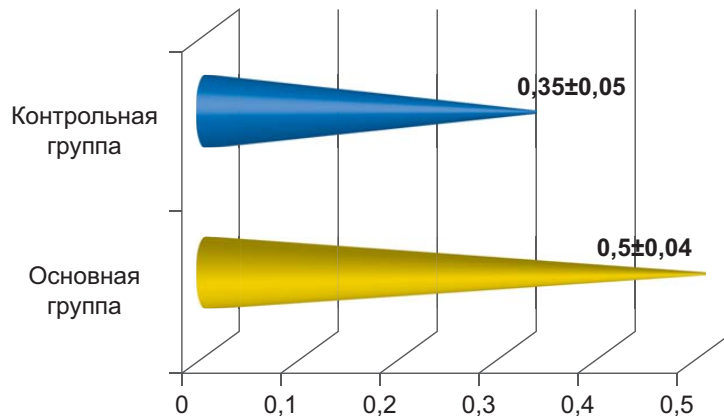


Рис.2. Показатели остроты зрения через 1 месяц в обеих группах

Был проведен сравнительный анализ показателей оптической когерентной томографии (ОКТ) основной и контрольной групп. Результаты представлены в таблице №1.

Как следует из таблицы №1, исходные значения толщины сетчатки были достоверно выше при пролиферативной диабетической ретинопатии, чем при непролиферативной диабетической ретинопатии как у пациентов из основной, так и у пациентов из контрольной группы (\* - при  $p < 0,05$ ); при сравнении групп в целом по этому показателю достоверных различий не обнаружено (при  $p < 0,05$ ). А при динамическом исследовании через месяц после интравитреального введения препарата Луцентис толщина сетчатки у пациентов основной группы оказалась достоверно меньше по сравнению с контролем (· - при  $p < 0,05$ ). Следует отметить, что контрольные показатели толщины сетчатки у пациентов с диабетической непролиферативной ретинопатией оказались достоверно ниже, чем у пациентов с пролиферативной диабетической ретинопатией (+ - при  $p < 0,05$ ) (рис 3, 4)

Таблица №1.

Показатели ОКТ у пациентов с диабетической ретинопатией

	Количество пациентов основной группы, которым была проведена ОКТ, n=19		Количество пациентов контрольной группы, которым была проведена ОКТ, n=15	
	Пролиферативная диабетическая ретинопатия, n=10	Непролиферативная диабетическая ретинопатия, n=9	Пролиферативная диабетическая ретинопатия, n=8	Непролиферативная диабетическая ретинопатия, n=7
Исходные показатели ОКТ (мкм)	432,52±13,21 *	400,44±11,1	432,25±12,3*	389,1±13,21
Показатели ОКТ через месяц (мкм)	331,92±19,3·	278,1±17,87+	430,1±17,7	387,2±15,45

Примечание: \* - при  $p < 0,05$ ; · - при  $p < 0,05$ ; + - при  $p < 0,05$

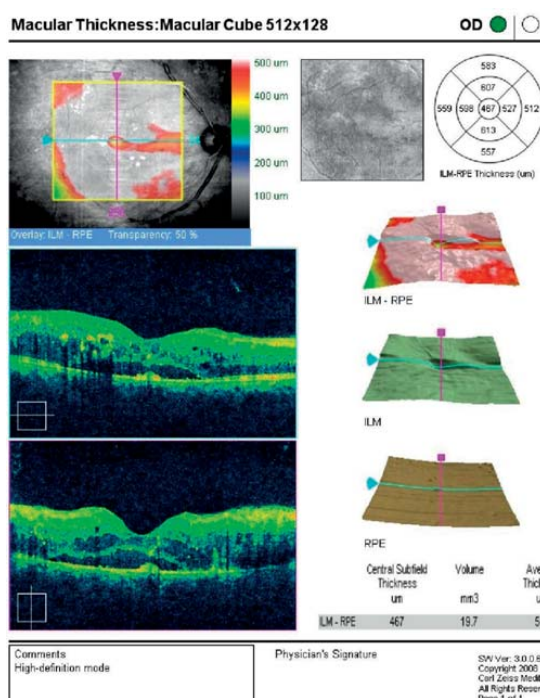


Рис. 3. ОКТ до лечения

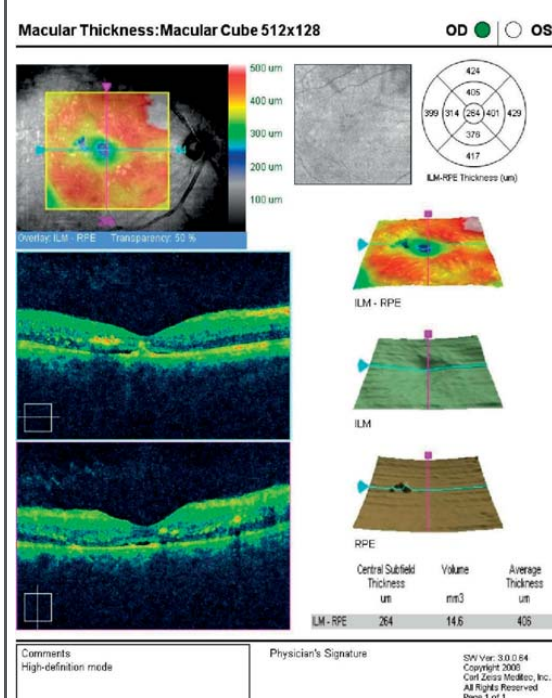


Рис. 4. ОКТ после лечения

Микропериметрия в динамике была проведена у 11-ти (57,9%) пациентов из основной группы и у 8-ми (53,3%) пациентов из контрольной группы. У пациентов основной группы по сравнению с контролем выявлено увеличение чувствительности макулярной зоны сетчатки к свету от 10 db до 12,8 db после интравитреального введения препарата Луцентис ( $p < 0,05$ ) (Рис 5, 6)

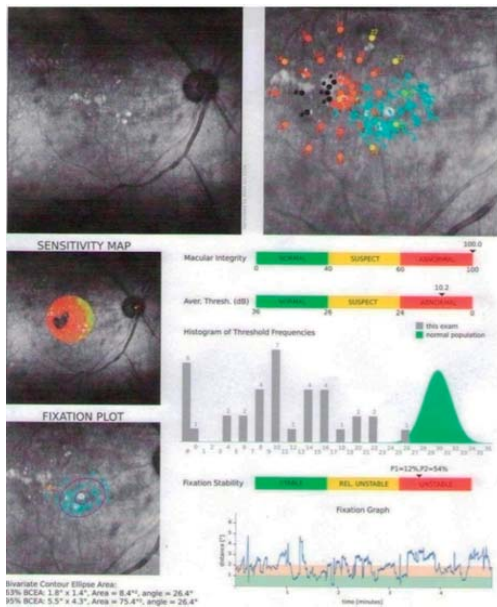


Рис.5. Микропериметрия до лечения

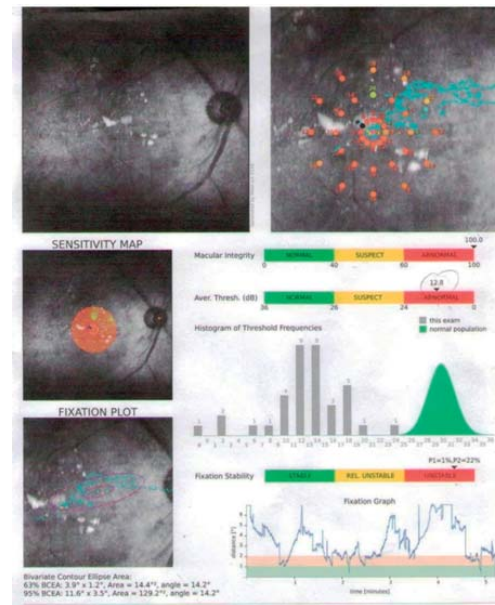


Рис.6. Микропериметрия после лечения

В основной и контрольной группе исходные показатели внутриглазного давления колебались в пределах нормативных значений ( $17,2 \pm 3,4$  мм рт. ст.) и не претерпели существенных изменений в динамике.

#### Выводы.

1. Интравитреальное введение ингибитора ангиогенеза Луцентиса способствует достоверному увеличению остроты зрения у пациентов с диабетической ретинопатией на фоне СД 2-го типа, при этом у пациентов с непролиферативной диабетической ретинопатией отмечены более высокие показатели прироста остроты зрения;
2. Интравитреальное введение Луцентиса приводит к достоверному снижению толщины сетчатки у пациентов с диабетической ретинопатией на фоне СД 2-го типа.
3. Антиангиогенная терапия с применением препарата Луцентис при диабетической ретинопатии приводит к достоверному возрастанию чувствительности макулярной зоны сетчатки к световым стимулам ( $p < 0,05$ ).

#### ЛИТЕРАТУРА:

1. Jones C.A. et al. Robo4 counteracts VEGF signaling // Nat. Med., 2008, v.14, p.448-453.
2. Michels S., Rosenfeld P.J., Puliafito C.A. et al: Systemic bevacizumab (Avastin) therapy for neovascular age-related macular degeneration 12-week results of an uncontrolled open-label clinical study // Ophthalmology, 2005, v.112, p.1035-1047.
3. Sbalaby F., Rossant J., Yamaguchi T.P. et al. Failure of blood-island formation and vasculogenesis in Flk-1-deficient mice // Nature, 1995, v.376, p.62-66.
4. Жуков Н.В. Современное состояние антиангиогенной терапии. Целевая терапия без мишени? // Практическая онкология, 2007, т. 8, №3, с.164-170.
5. Зянгирова Г.Г., Лихванцева В.Г. Особенности и роль ангиогенеза в опухолях // Опухоли сосудистого тракта глаза. М.: Последнее слово, 2003, с.456.
6. Andrew N.A., Lisa T., Carol Y.C. Ranibizumab combined with verteporfin photodynamic therapy in neovascular age-related macular degeneration (FOCUS): year 2 results // Am. J. Ophthalmol., 2008, v.145, p.862-874.
7. Sylven C. Angiogenic Gene Therapy // Drugs of Today, 2002, v.38(12), p.819-827.

8. Do D.V. Antiangiogenic approaches to age-related macular degeneration in future // *Ophthalmology*, 2009, v.116, s.1, p.24-26.
9. Hohenester E., Hussain S., Howitt J.A. Interaction of the guidance molecule slit with cellular receptors // *Biochem. Soc. Trans.*, 2006, v.34, p.418-421.
10. Rosenfeld P.J. Ranibizumab for neovascular age-related macular degeneration // *N. Engl. Med.*, 2006, v.355, p.1419-1431.
11. Anti-VEGF. Developments in Ophthalmology: Editors F. Bandello, M. Battaglia Parodi. Karger, Switzerland, Basel, 2010, v.46, p.144.
12. Awata T., Inoue K., Kurihara S. et al. A common polymorphism in the 5-untranslated region of the VEGF gene is associated with diabetic retinopathy in type 2 diabetes // *Diabetes*, 2002, v.51, №5, p.1635-1639.
13. Bedell V.M. et al. *Proc. Natl. Acad. Sci. USA* 102; 6373-6378 (2005).
14. Templeton N.S. Gene and Cell Therapy. Therapeutic Mechanisms and Strategies Second Edition, Revised and Expanded. Edited by Baylor College of Medicine Houston, Texas, U.S.A. NEW YORK - BASEL, 2004. \Heiduschka P., Fietz H., Hofmeister S. et al: Penetration of bevacizumab through the retina after intravitreal injection in the monkey // *Invest Ophthalmol. Vis Sci.*, 2007, v.483, p.2814-2823.
15. Isner J.M., Vale P., Douglas W. Losordo and el. Angiogenesis and cardiovascular disease // *Dialogues in Cardiovascular Medicine*, v.6, №3, 2001.
16. Kaur S. et al. Robo 4 signaling in endothelial cells implies attraction guidance mechanisms // *J. Biol. Chem.*, 2006, v.281, p.11347-11356.
17. Carmeliet P., Jain R. Angiogenesis in cancer and other diseases // *Nature*, 2000, v.407, №6801, p.249-257.
18. Huminiecki L., Gorn M., Suchting S. et al. Magic roundabout is a new member of the roundabout receptor family that is endothelial specific and expressed at sites of active angiogenesis // *Genomics*, 2002, v.79, p.547-552.
19. Kabbinavar F., Hurvitz H.I., Novotny W. et al. Bevasizumab plus irinotecan, fluorouracil, and leucovorin for metastatic colorectal cancer // *N. Engl. J. Med.*, 2004, v.350, p.2335-2342.
20. Presta L.G., Chen H., O'Connor S.J. et al. Humanization of an anti-vascular endothelial growth factor monoclonal antibody for the therapy of solid tumor and other disorders // *Cancer Res.*, 1997, v.57, p.4593-4599.
21. Ellington A.D., Szostak J.W. In vitro selection of RNA molecules that bind specific ligands // *Nature*, 1990, v.346, p.818-822.
22. Moshfeghi A.A., Rosenfeld P.J., Puliafito C.A. et al. Systemic bevacizumab (Avastin) therapy for neovascular age-related macular degeneration 24-week results of an uncontrolled open-label clinical study // *Ophthalmology*, 2006, v.113, p.2002-2012.
23. Eyetech Study Group: Preclinical and phase IA clinical evaluation of anti-VEGF pegylated aptamer (EYE001) for the treatment of exudative age-related macular degeneration // *Retina*, 2002, v.22, p.143-152.
24. Heiduschka P., Fietz H., Hofmeister S. et al: Penetration of bevacizumab through the retina after intravitreal injection in the monkey // *Invest. Ophthalmol. Vis Sci.*, 2007, v.483, p.2814-2823.
25. N.Ferrara. Role of vascular enthelial growth factor in the regulation of angiogenesis // *Kidney International*, 1999, v.56, p.794-814.
26. Madeddy P. Therapeutic angiogenesis and vasculogenesis for tissue regeneration // *Experimental hysiology*, 2004, v.90(3), p.315-332.
27. Freedman S.B., Jeffrey M.I. Therapeutic Angiogenesis for Coronary Artery Disease // *Review. Ann. Intern. Med.*, 2002, v.132, p.54-57.
28. Yamashiro K., Tsajikawa A., Miamoto K. et al. Sterile endophthalmitis after intravitreal injection of bevacizumab obtained from a single batch // *Retina*, 2010, v.30, p.485-490.
29. Wang B. et al. Induction of tumor angiogenesis by Slit-Robo signaling and inhibition of cancer growth by blocking Robo activity // *Cancer Cell*, 2008, v.4(1), p.19-29.
30. Əliyev X.D., Abdullayeva E.Ə. Bizim təcrübəmizdə vitreal hemorragiya ilə müşayiət olunan proliferativ diabetik retinopatiya zamanı intravitreal Bevaçizumab inyeksiyası // *Oftalmologiya elmi-praktiki jurnalı*, Bakı, 2010, N3, s.11-15.
31. Babayeva R.E. Diabetik makula ödeminin müasir müalicə üsulları // *Oftalmologiya elmi-praktiki jurnalı*, Bakı, 2010, N4, s.72-80.

## 2-Cİ TIP ŞƏKƏRLİ DİABET XƏSTƏLƏRİNDƏ DİABETİK RETİNOPATİYANIN MÜXTƏLİF MƏRHƏLƏLƏRİNDƏ GÖZÜN TOPO- MORFOLOJİ VƏ FUNKSIONAL PARAMETRLƏRİNƏ ANTIANGİOGENİK TERAPİYANIN TƏSİRİ.

*Akademik Zərifə Əliyeva adına Milli Oftalmologiya Mərkəzi, Bakı şəh., Azərbaycan*

**Açar sözlər:** *Lutsentis, proliferativ və qeyri-proliferativ diabetik retinopatiya*

### XÜLASƏ

**Tədqiqatın məqsədi.** 2-ci tip şəkərli diabet xəstələrinə diabetik retinopatiyanın müxtəlif mərhələlərində gözün topo-morfoloji və funksional parametrlərinə Lutsentisin intravitreal yeridilməsinin təsirinin öyrənilməsidir.

**Material və metodlar.** Tədqiqata 2-ci tip ŞD fonunda diabetik retinopatiya ilə 34 xəstə (34 göz) daxil olmuşdur. Xəstələr iki qrupa bölünmüşdür: əsas və kontrol. Əsas qrupa 19 nəfər, onlardan 10-u proliferativ diabetik retinopatiya, 9-u isə qeyri-proliferativ diabetik retinopatiya ilə xəstə daxil olmuşdur. Əsas qrupun bütün pasiyentlərinə Lutsentis preparatı ilə intravitreal inyeksiya aparılmışdır. Əsas qrupun pasiyentlərinin orta yaş həddi  $56 \pm 1,3$  təşkil etmişdir. Cinsi əlamət üzrə bölünmə aşağıdakı kimi aparılmışdır: 8 nəfər qadın və 11 nəfər kişi. Kontrol qrupa 15 nəfər, onlardan 8-i proliferativ diabetik retinopatiya, 7-si isə qeyri-proliferativ diabetik retinopatiya ilə xəstə daxil olmuşdur. Kontrol qrupun pasiyentlərinin orta yaş həddi  $56 \pm 1,3$  təşkil etmişdir, onlardan 7 qadın və 8 kişi.

**Tədqiqatın nəticələri.** Aparılmış tədqiqata əsasən əsas qrupun pasiyentlərində Lutsentisin intravitreal yeridilməsi fonunda görmə itiliyinin artması müşahidə edilmişdir ( $0,33 \pm 0,04$  müalicədən əvvəl;  $0,5 \pm 0,04$  müalicədən sonra;  $p < 0,05$ ). Qeyri-proliferativ diabetik retinopatiya ilə xəstələrdə diabetik proliferativ retinopatiya ilə müqayisədə ( $0,48 \pm 0,04$ ) görmə itiliyinin artmasının daha yüksək göstəriciləri ( $0,52 \pm 0,05$ ) qeyd edilmişdir, lakin etibarlı fərq aşkar olunmamışdır ( $p < 0,05$ ).

**Yekun.** 2 tip şəkərli diabet fonunda diabetik retinopatiya ilə xəstələrdə Lutsentisin intravitreal yeridilməsi görmə itiliyinin artması, tor qişanın qalınlığının azalması, tor qişanın işıq stimullarına həssaslığının artması və onun funksional və morfoloji göstəricilərinin əhəmiyyətli dərəcədə yaxşılaşmasına gətirib çıxarır.

Kasimov E.M., Kazimova B.X., Shakhmalıyeva A.M.

## INFLUENCE OF ANTIANGIOGENIC THERAPY ON THE TOPO- MORPHOLOGICAL AND FUNCTIONAL PARAMETERS OF EYE IN THE VARIOUS STAGE OF DIABETIC RETINOPATHY IN DIABETS MELLITUS PATIENTS OF 2-ND TYPE.

*National Centre of Ophthalmology named after acad. Zarifa Aliyeva, Baku, Azerbaijan*

**Key words:** *Lucentis, non-proliferative and proliferative diabetic retinopathy*

### SUMMARY

**Aim.** To learn influence of intravitreal introduction of Lucentis on the topo-morphological and functional parameters of eye in the various stage of diabetic retinopathy in diabets mellitus patients of 2-nd type.

**Materials and methods.** The investigation included 34 patients (34 eyes) with diabetic retinopathy against the background of DM of 2-nd type, which were divided into two groups. The main group included 10 patients with proliferative diabetic retinopathy and 9 patients with non-proliferative diabetic retinopathy. The intravitreal injection of Lucentis preparation was made to all patients of main group. The average age of main group patients was

56±1,3 years. There were 8 women and 11 men. Control group included 15 patients: 8 individuals with proliferative diabetic retinopathy and 9 people with non-proliferative diabetic retinopathy. The average age of control group patients was 56±1,3 years, 7 women and 8 men.

**Results.** In the result of the performed investigations we revealed the reliable increase of visual acuity in patients of main group the background of intravitreal introduction of Lucentis (0,33±0,04 before the treatment; 0,5±0,04 after the treatment;  $p<0,05$ ). In patients with diabetic non-proliferative retinopathy (0,52±0,05) we noted more higher indices of increase of visual acuity with reference to the patients with diabetic proliferative retinopathy (0,48±0,04), but the reliable differences were not found ( $p<0,05$ ).

**Conclusions.** Intravitreal introduction of Lucentis contribute to the increase of visual acuity, decrease or retinal thickness, increasing of sensibility of macular retinal area to the optic stimules and considerably improve the functional and morphological indices of retina in patients with diabetic retinopathy against the background of DM of 2-nd type.

Для корреспонденции:

Касимов Эльмар Мустафа оглы, доктор медицинских наук, профессор, директор Национального Центра Офтальмологии имени академика Зарифы Алиевой

Кязимова Бановша Хагани гызы, врач-офтальмолог отдела глазных осложнений сахарного диабета и витреоретинальной хирургии Национального Центра Офтальмологии имени академика Зарифы Алиевой

Шахмалиева Айша Меджмеддин кызы, кандидат медицинских наук, младший научный сотрудник отдела глазных осложнений сахарного диабета и витреоретинальной хирургии Национального Центра Офтальмологии имени академика Зарифы Алиевой

*Тел.: (99412) 569-09-07; (99412) 569-09-47*

*Адрес: AZ 1114, г.Баку, ул.Джавадхана, 32/15*

*Email: administrator@eye.az : www.eye.az*