

УДК: 617.735:615.849.19

Шахмалиева А.М., Гидаят-заде С.С.*

ЛУЧЕВАЯ МАКУЛОПАТИЯ В РЕЗУЛЬТАТЕ ВОЗДЕЙСТВИЯ ЛАЗЕРНОГО УКАЗАТЕЛЯ (КЛИНИЧЕСКИЙ СЛУЧАЙ)

*Национальный Центр офтальмологии имени академика Зарифы Алиевой, Баку, Азербайджан
Кафедра Офтальмологии Азербайджанского Государственного Института Усовершенствования врачей
имени А.Алиева**

Ключевые слова: лучевая макулопатия, лазерный указатель, ОКТ, микропериметрия

В последнее время все актуальнее становится проблема защиты глаз от воздействия УФ-излучения, часто приводящее к фотоповреждениям сетчатки.

По мнению ряда авторов, основную фототоксическую опасность для сетчатки представляет свет в ультрафиолетовой и фиолетово-синей областях спектра [1, 2, 3, 4]. Свет волн этой длины способен запустить деструктивные фотохимические реакции свободно-радикального окисления. Согласно работам М.А.Островского [5], для этого необходимы и достаточны 3 фактора: фотосенсибилизаторы, субстраты окисления и кислород. В сетчатке и пигментном эпителии все эти факторы присутствуют в полной мере. Фотосенсибилизаторами в них могут служить ретиналь и продукты его превращения; субстратами – белки и липиды в фоторецепторных мембранах зрительных клеток, а кислородом сетчатка обеспечена очень хорошо. Таким образом, наружные слои сетчатки, фоторецепторы и ретинальный пигментный эпителий, непосредственно примыкающие к хориоиде, где содержание кислорода высокое, являются потенциально благоприятными условиями для фотодинамического повреждения [6, 7].

Обычно фотоповреждения сетчатки возникают после солнечных затмений, или в результате прямого пристального взгляда на солнце без защитных очков, иногда встречается у психически больных или участников некоторых религиозных церемоний, а также вследствие аномального поведения под действием психотропных препаратов. Все больше растет доля техногенных поражений глаз, например, воздействие оптических приборов, технических, боевых и лазерных устройств. К ожогу макулярной области могут привести нарушения техники безопасности при работе с лазерами, используемыми в промышленности, неосторожное обращение в исследовательской работе с лазерами и мощными дуговыми источниками излучения, у детей – после посещения лазерных шоу, игр и т.д. [8].

Клиническая картина развивается вскоре после поражения, ведущим признаком которого является снижение центрального зрения, вплоть до его потери. Почти всегда присутствуют центральные скотомы, хроматопсии, фотофобии, метаморфопсии и их комбинации. Чаще всего поражение оказывается двусторонним, но явно ассиметричным по степени тяжести. Обычно правый глаз повреждается в большей степени, чем левый, считается, что в этом проявляется доминантность правого глаза в фиксации объекта у большинства лиц [8].

Выделяют 3 степени тяжести лучевой макулопатии [8].

В легких случаях при офтальмобиомикроскопии можно и не обнаружить изменений. Порой обнаруживается стертость фовеального рефлекса, хотя в большинстве случаев он все-таки сохраняется, отек макулярной и перимакулярной области, имеющий сероватый оттенок. В таких случаях в течение нескольких недель симптомы поражения обычно исчезают с восстановлением остроты зрения до нормального уровня.

При поражениях средней степени клиника и течение процесса имеют большое сходство с течением легких световых поражений, однако вследствие ожогового процесса навсегда остается крапчатость макулы.

Тяжелые поражения с первых дней отличаются наличием желто-серых пятен коагуляции, часто окаймленных серым кольцом отека. Примерно через 2-3 недели в макулярной области образуется круглый или овальный дефект сетчатки красноватого оттенка, ассоциированный в ряде случаев с перераспределением пигмента в макуле, что является патогномичным признаком для лучевой макулопатии [9, 10, 11, 12]. По виду этот дефект похож на неполный разрыв сетчатки. Однако, в отличие от разрыва, при световом поражении дефект слоев расположен в глубине сетчатки, со стороны наиболее сильно поглощающего свет пигментного эпителия. В последствие макулярный очаг окаймляется отложением темного пигмента.

Наиболее быстрое восстановление зрения происходит в первые 2-4 недели. Через 12-18 месяцев и в последующие годы наблюдений изменения в состоянии зрения сохраняются на достигнутом уровне [8].

Наш клинический случай представлен пациентом К.М., 2001 года рождения, который обратился в наш центр 26.12.2013 года через день после того, как при игре некоторое время смотрел на источник лазерного облучения. Больной жаловался на резкое снижение зрения и ощущение маленьких пятен перед глазами. Острота зрения на момент поступления была: OD=0,4; OS=0,5 (Хотя, за месяц до этого, при определении остроты зрения Vis OU=1,0.). Тест Амслера обнаружил билатеральные метаморфозии в виде нечеткости, искажения и выпадения линий; центральные скотомы в обоих глазах. В переднем сегменте глаз патологии не отмечалось. При офтальмобиомикроскопии: OU ДЗН – бледно-розовые, с четкими границами; артерии и вены – в норме; экваториальная зона и периферия – в норме. OD – в макуле отмечаются несколько желтоватых точечных юкстафовеально расположенных очагов, OS – один желтоватый парафовеально расположенный очаг.

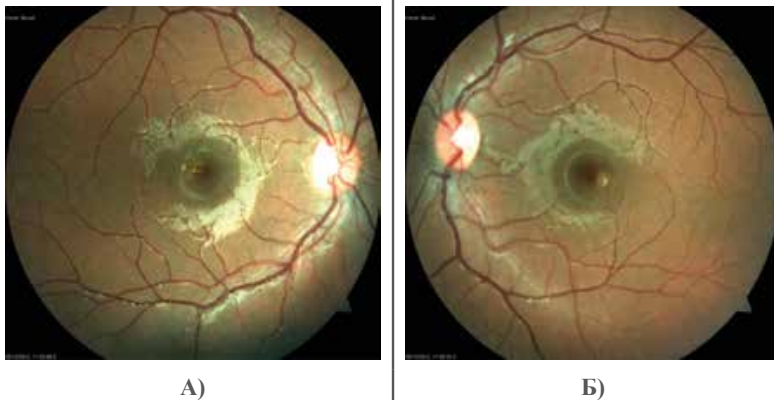


Рис.1. Больной К.М., 2001 г.
А) OD – в макуле несколько желтоватых точечных юкстафовеально расположенных очагов;
Б) OS – в макуле один желтоватый парафовеально расположенный очаг

Пациенту помимо общепринятых методов исследования были проведены Оптическая Когерентная Томография (ОКТ) и микропериметрия макулы.

ОКТ – OD: наличие кистозных полостей в наружном ядерном слое; а на уровне гиперрефлективного фоторецепторного слоя – точечные деструктивные очаги. Внутренние слои в норме. В слое пигментного эпителия в той же области отмечается слабое распыление пигмента. OS: в наружном ядерном слое – наличие кистозных полостей; на уровне гиперрефлективного фоторецепторного слоя – точечный очаг деструкции (рис.2).




Рис. 2. ОКТ в момент поступления

Микропериметрия макулы –OD: Нарушение макулярной целостности –95,7(норма-0-40), снижение макулярной чувствительности до 25,6 дБ (норма 28 – 36 дБ) при фиксации 99% (норма – 100%). OS: Нарушение макулярной целостности -64,3 (норма 0-40), снижение макулярной чувствительности до 27,0 дБ (норма 28- 36 дБ) при фиксации 100% (норма – 100%) (рис. 3).

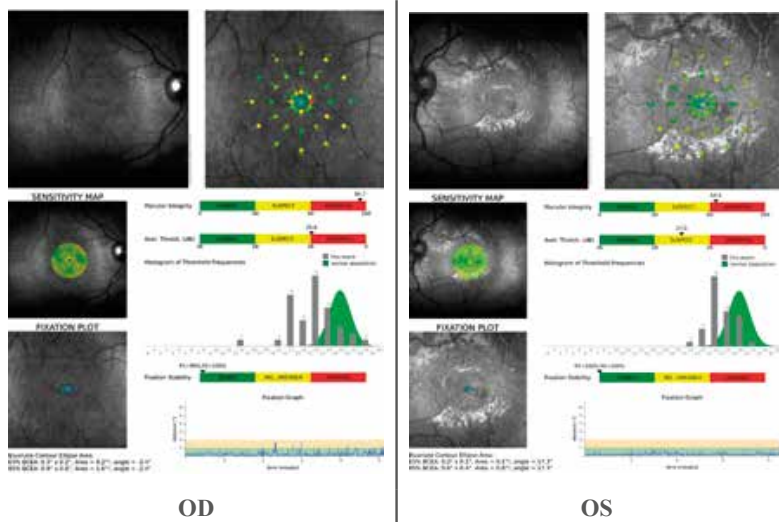


Рис. 3. Микропериметрия в момент поступления

На основании клинических данных, анамнеза и инструментальных методов обследования нами был поставлен диагноз лучевая макулопатия средней степени тяжести. Течение процесса имеет сходство с течением лёгких световых поражений. Дифференциальной диагностикой является наличие перманентной крапчатости макулы.

При повторном обследовании через две недели наблюдалась следующая картина. Острота зрения повысилась до 0,8 на правом глазу, до 1,0 на левом глазу. OD в макуле оставался один желтоватый юкстафовеально расположенный точечный очаг. OS – патологий не наблюдалось (рис. 4).

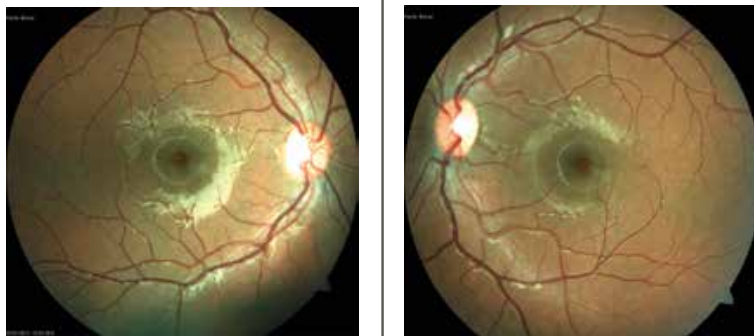

Рис. 4. Микропериметрия при повторном обследовании

Данные ОКТ: OD – на уровне слоя пигментного эпителия наблюдалось слабое распыление пигмента. OS – в нейросенсорном слое и в пигментном эпителии патологических структурных изменений не наблюдалось (рис. 5).

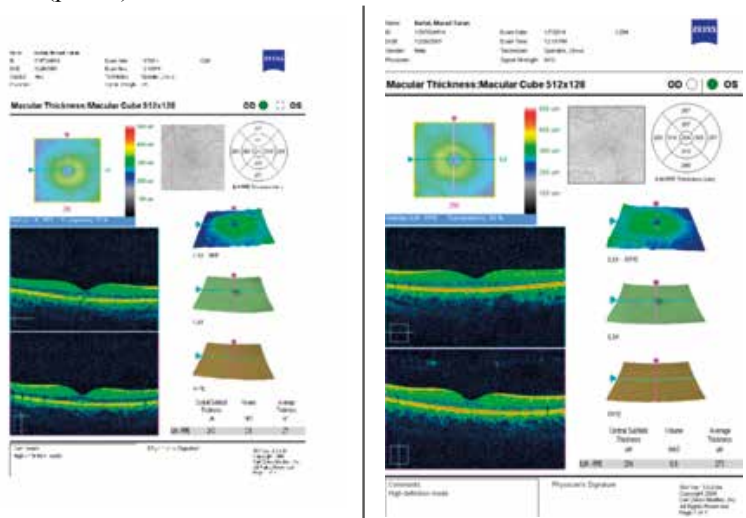


Рис. 5. ОКТ при повторном обследовании

Микропериметрия макулы через две недели: OD – макулярная целостность – 69,7 (норма 0-40), макулярная чувствительность повысилась до 34,1 (норма 28-36) при фиксации 99% (норма 100%). OS – макулярная целостность – 31,9 (норма 0-40), макулярная чувствительность повысилась до 32,8 (норма 28-36) при фиксации 97% (норма 100%) (рис.6).

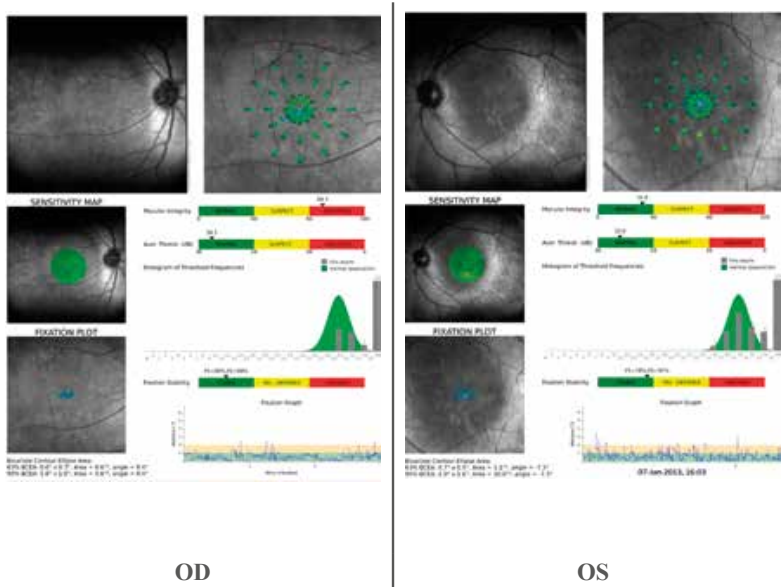


Рис. 6. Больной К.М., 2001 г.р., при повторном обследовании

Заклучение.

Таким образом, методы современной диагностики, в частности микропериметрия помогают своевременно выявить даже незначительные изменения в макуле, что может позволить прогнозировать исход заболевания.

ЛИТЕРАТУРА:

1. Macheimer R., Buettner H., Norton E.W. et al. Vitrectomy: a pars plana approach // *Trans. Am. Acad. Ophthalmol. Otolaryngol.*, 1971, v.75, p.813-820.
2. Algvere P.V., Marshall J., Seregard S. Age-related maculopathy and the impact of blue light hazard // *Acta Ophthalmol. Scand.*, 2006, v.84, № 1, p.4-15.
3. Marmor M.F., Martin L.J., Tharpe S. Osmotically induced retinal detachment in the rabbit and primate: electron microscopy of the pigment epithelium // *Invest Ophthalmol. Vis Sci.*, 1980, v.19, p.1016-1029.
4. Brod R.D., Olson K.R., Ball S.F. et al. The site of operating microscope light induced injury on the human retina // *Am. J. Ophthalmol.*, 1989, v.207.
5. Островский М.А. Молекулярные механизмы повреждающего действия света на структуры глаза и системы защиты от такого повреждения // *Успехи биологической химии*, 2005, т.45, с.173-204.
6. Glickman R.D. Phototoxicity to the retina: mechanisms of damage // *Int J Toxicol.*, 2002, p.21.
7. Wu J., Seregard S., Algvere P.V. Photochemical damage of the retina // *Surv. Ophthalmol.*, 2006, v.51, p.461-481.
8. Скицюк С.В., Присташ И.В. Макула. Методы лечения, основные поражения, лазерное лечение, слабовидение. 2005, т.35, с.78-96.
9. Bechmann M., Ehrh O., Thiel M.J. et al. Optical coherence tomography findings in early solar retinopathy // *Brit. J. Ophthalmol.*, 2000, v.84, p.547-548.
10. Gass J.D.M. Stereoscopic atlas of macular diseases: diagnosis and treatment. 4 th ed. St. Louis: Mosby-Year Book, Inc., 1997.
11. Kaushik S., Gupta V., Gupta A. Optical coherence tomography findings in solar retinopathy // *Ophthalmol. Surg. Lasers Imaging*, 2004, v.35, p.52-55.
12. Symons R.C.A., Mainster M.A., Goldberg M.F. Solar maculopathy in a young child // *Br J. Ophthalmol.*, 2009, p.2.

LAZER GÖSTƏRICISİNİN TƏSİRİ NƏTİCƏSİNDƏ ƏMƏLƏ GƏLMİŞ ŞÜA MAKULOPATİYASI

*Akademik Zərifə Əliyeva adına Milli Oftalmologiya Mərkəzi, Bakı şəh., Azərbaycan
Ə.Əliyev ad. Az.D.H.T.İ- nün göz xəstəlikləri kafedrası, Bakı ş., Azərbaycan**

Açar sözlər: *şüa makulopatiyası, lazer göstəricisi, OKT, mikroperimetriya*

XÜLASƏ

Bu məqalədə şüa makulopatiyası diaqnozu ilə bir xəstə təqdim olunur.

Kliniki hal xəstənin lazer göstəricisinə baxması zamanı əmələ gələn şüa retinopatiyasının kliniki əlamətlərinin müasir diaqnostika metodları olan optik koherens tomoqrafiya və mikroperimetriya müayinələrinin nəticələrini təsvir edir.

Shakhmalıyeva A.M., Hidayatzadeh S.S. *

MACULAR INJURY FROM A LASER POINTER

*National Centre of Ophthalmology named after academician Zarifa Aliyeva, Baku, Azerbaijan
Azerbaijan Institute of Postgraduate Education named after A.Aliyev**

Key words: *radiation maculopathy, laser pointer, OCT, microperimetry*

SUMMARY

In this article the patient is presented with the diagnosis of radiation maculopathy.

This case indicates clinical symptoms of radial retinopathy which appear during laser indications of patients and the results of modern methods of diagnostics such as OCT, microperimetry.

Для корреспонденции:

Шахмалиева Айшаханум Меджмеддин кызы, кандидат медицинских наук, научный сотрудник отдела глазных осложнений сахарного диабета и витреоретинальной хирургии Национального Центра

Гидаят-заде Севда Сабухи кызы, старший лаборант кафедры офтальмологии АзГИУВ им. акад.А.Алиева

Адрес: AZ1000, г.Баку, ул. Джавадхана, 32/15.

Тел.: (99412) 569-91-36, (99412) 569-91-37

Email: administrator@eye.az ; www.eye.az