

Гусейнов Э.С., Миришова М.Ф., Байрамова Х.О.

## ОСОБЕННОСТИ СОСТОЯНИЯ РОГОВИЦЫ У БОЛЬНЫХ С ПРОНИКАЮЩИМИ РАНЕНИЯМИ ПОСЛЕ УДАЛЕНИЯ РОГОВИЧНЫХ ШВОВ

*Национальный Центр Офтальмологии имени акад. Зарифы Алиевой, г.Баку, Азербайджан*

**Ключевые слова:** проникающие ранения роговицы, роговичные швы, состояние роговицы после снятия швов

Среди открытых травм глаза, по частоте встречаемости, проникающие ранения роговицы занимают лидирующие позиции и составляют до 14,7% всех обращений с травмами глазного яблока [1].

Главной задачей хирургической обработки проникающих ранений роговицы является полная герметизация раны с восстановлением анатомических структур глаза. При хирургической обработке роговичных ранений общепринятым является применение узловых швов 10/0 нейлон. При этом важным условием является правильное сопоставление краев раны без излишнего или недостаточного натяжения ткани роговицы [2].

Глубина проведения шва в строму роговицы при хирургической обработке должна составлять не менее 90% ее толщины, хотя некоторые авторы рекомендуют проведение сквозных швов. При наложении сквозных швов возникает опасность развития вторичной инфекции и послеоперационной гипотонии, которые могут привести к нежелательным послеоперационным результатам [3].

При неправильной хирургической обработке ранений роговицы, с ущемлением волокон стекловидного тела и радужки, врастанием эпителия может диагностироваться фистула роговицы, которая способна привести к полной потере органа зрения [4].

Наложённые швы и последующее рубцевание раны вызывают развитие роговичного астигматизма. При исследовании топографии роговицы отмечается значительное уменьшение астигматизма после удаления швов [5].

**Цель** – изучить изменения показателей роговицы и переднего сегмента глаза у пациентов с проникающими ранениями после удаления роговичных швов.

### Материалы и методы

Нами обследовано 24 больных (24 глаза) с проникающими ранениями роговицы. Спустя 3 месяца после хирургической обработки проникающего ранения были удалены роговичные швы. При проведении кератотопографии роговицы на ротационной камере по Шеймпфлюгу Pentacam HR (Oculus) нами детально анализированы изменения следующих показателей: кератометрии, значения угла и глубины передней камеры (ГПК).

Пациенты в зависимости от локализации посттравматического рубца были разделены на 2 группы:

- В первую группу вошли 12 пациентов с роговичными посттравматическими рубцами длиной 4-6 мм, расположенными на периферии роговицы;
- Во вторую группу вошли 12 пациентов с роговичными посттравматическими рубцами длиной 4-6 мм, расположенными в параоптической зоне.

Средний возраст пациентов в первой группе составил  $28,9 \pm 3,4$  лет, во второй –  $40,3 \pm 3,59$ . В обеих группах мужчин было по 11 пациентов, женщин – по одной пациентке. Пациенты с повреждением заднего отдела глаза в наше исследование не были включены, а из сопутствующей патологии необходимо отметить травматические дефекты радужки у 2 пациентов 2 группы и травматическую катаракту у 1 пациента 1 группы.

Удаление погружных узловых нейлоновых швов 10/0 проводилось в амбулаторных условиях при помощи биомикроскопа Tomey TSL-5000 под местной двухразовой капельной анестезией раствором Алкаина (Бельгия). При слабом рубцевании раны и опасности наружной фильтрации водянистой влаги снятие роговичных швов проводилось в 2 этапа с интервалом в 1 месяц. Пациентам обеих групп после снятия роговичных швов назначалось одинаковое местное антибактериальное лечение в виде капель и мазей в течении 1 недели.

Математическая обработка полученных результатов проведена с использованием пакета программ статистического анализа EXCEL – 2007. Результаты между группами оценивались в рамках непараметрической базовой статистики с использованием критерия U-Вилкоксона-Манна-Уитни. Различия в группах рассматривались как статистически значимые при  $p < 0,05$ . Данные в таблице представлены в виде среднего арифметического (M) и ее стандартного отклонения (m) [6].

**Результаты и их обсуждение**

В первые дни после снятия роговичных швов пациенты предъявляли жалобы на светобоязнь, слезотечение, боль и чувство инородного тела в глазу. Мы это связывали с образованием на месте снятых швов эпителиального дефекта, который закрывался в течении нескольких дней. На третьи сутки эти жалобы уменьшались, и пациенты отмечали улучшение остроты зрения. Наиболее высокие показатели некорригированной остроты зрения отмечались в первой группе и составили до снятия швов в среднем  $0,21 \pm 0,09$ , а после  $0,48 \pm 0,13$ . Во второй группе пациентов некорригированная острота зрения после снятия швов в среднем составила  $0,15 \pm 0,05$ , что было статистически ниже относительно данных 1-ой группы ( $p < 0,01$ ). Это обстоятельство объяснялось парацентральным расположением роговичного рубца.

Таблица №1

**Показатели остроты зрения, кератометрии, ГПК и угла передней камеры в динамике у пациентов обеих групп (M±m)**

Показатели	Первая группа (n=12)		Вторая группа (n=12)	
	До снятия	После снятия	До снятия	После снятия
Острота зрения	0,21±0,09	0,48±0,13	0,06±0,03	0,15±0,05 **P2<0,01
Кератометрия, D	41,8±2,1	44,6±1,03	40,5±3,48	47,1±3,51
ГПК, мм	3,0±0,33	3,18±0,29	2,48±0,30	3,00±0,20 *P1<0,01
Угол передней камеры, 0	33,4±3,61	37,9±3,10	30,1±1,80	43,1±4,09

\* - статистическая достоверность различий относительно данных до и после снятия швов;

\*\* - статистическая достоверность различий между группами после снятия швов

Показатели кератометрических данных значительно отличались во второй группе относительно первой, составив до снятия швов в среднем  $40,5 \pm 3,48$  и на 3 сутки после снятия  $47,1 \pm 3,51$ . В первой группе эти показатели были  $41,8 \pm 2,1$  до снятия швов, а после  $44,6 \pm 1,03$ . Анализ показателей угла передней камеры и ГПК выявили следующую закономерность:

- Более выраженные изменения ГПК отмечались во второй группе, составив в среднем до снятия швов  $2,48 \pm 0,30$  и  $3,00 \pm 0,20$  после, а в первой группе до  $3,0 \pm 0,33$  и  $3,18 \pm 0,29$  после;
- Показатели угла передней камеры во второй группе превосходили данные первой, и составили до снятия швов  $30,1 \pm 1,80$  и  $43,1 \pm 4,09$  после, а в первой группе  $33,4 \pm 3,61$  и  $37,9 \pm 3,10$ , соответственно.

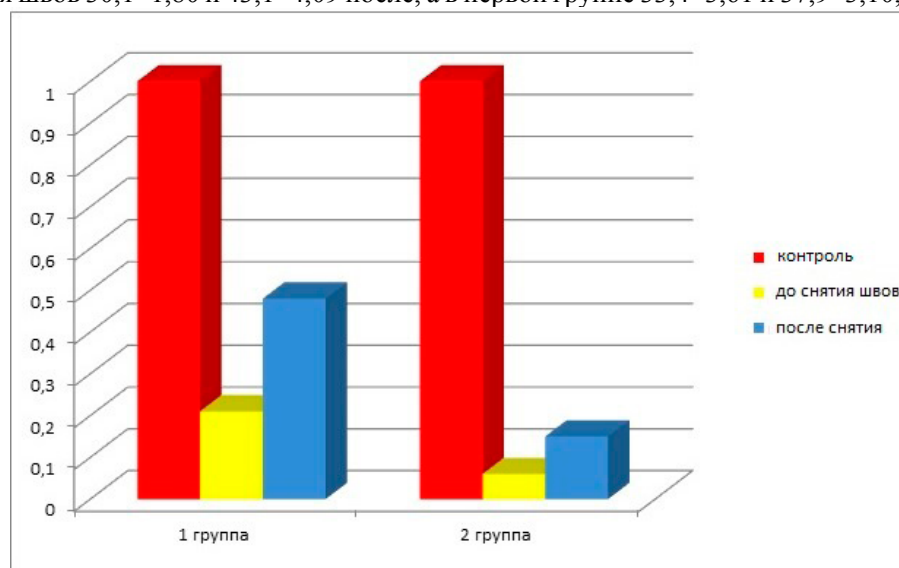


Рис.1. Острота зрения до и после снятия роговичных швов

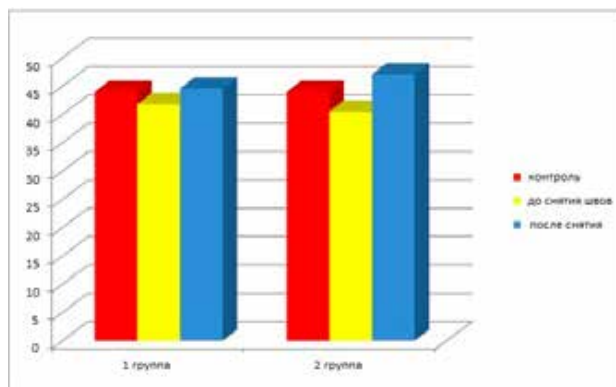


Рис.2 Кератометрия до и после снятия швов

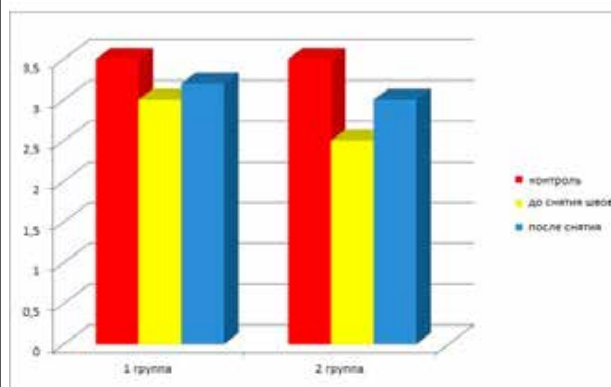


Рис.3 Исследования ГПК до и после снятия швов

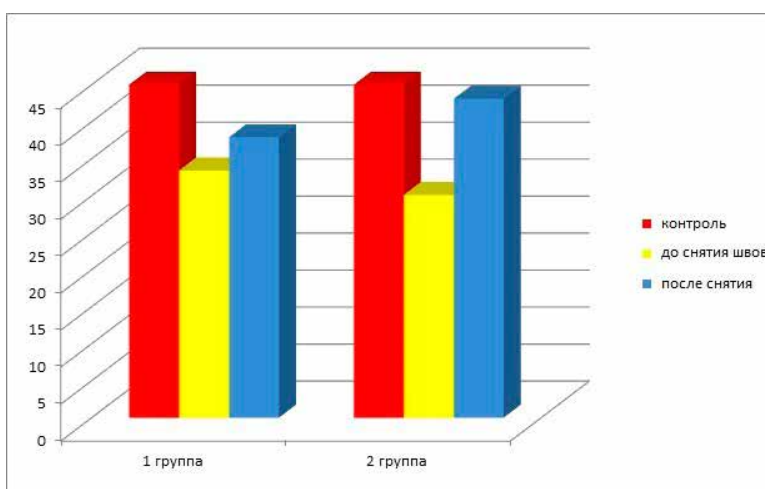


Рис.4 Изменения угла передней камеры до и после снятия швов

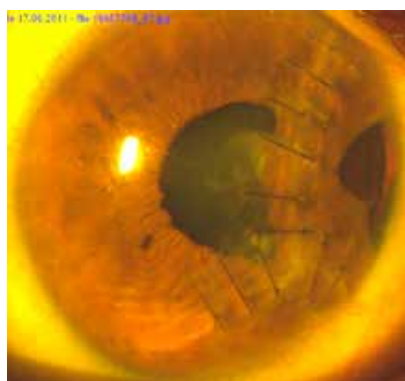При исследовании состояния роговицы после снятия роговичных швов установлено, что ее преломляющая способность в центральной зоне в среднем на 3 D превосходит преломляющую способность на периферии. Это объясняется тем, что центральная зона роговицы более выпуклая, а на периферии наблюдается ее максимальное уплощение [7,8]. Результаты наших исследований подтвердили, что присутствие роговичного посттравматического рубца непосредственно влияет на анатомические и функциональные результаты хирургического лечения больных с проникающими ранениями роговицы. Для пациентов с периферически расположенными рубцами роговицы характерно более высокие показатели остроты зрения в сравнении с пациентами с параоптической локализацией рубца. Удаление параоптически расположенных швов роговицы приводит к выраженному углублению передней камеры, увеличению УПК и значительному возрастанию преломляющей способности роговицы по данным кератометрии относительно результатов первой группы.

Для наглядности изложенного материала приводим клинический пример пациента с проникающим ранением роговицы.

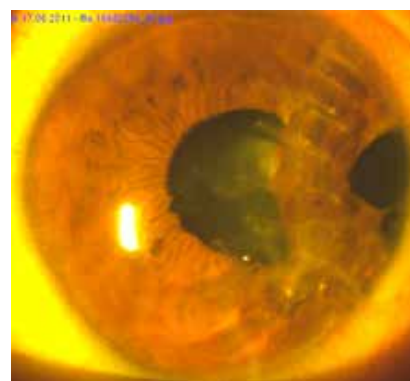
Пациент А. обратился в Национальный Центр Офтальмологии имени академика Зарифы Алиевой с диагнозом: Проникающее ранение роговицы левого глаза. Травму получил осколком стекла. Пациенту была проведена первичная хирургическая обработка роговичного ранения с наложением нейлоновых швов 10/0, а спустя 3 месяца швы были удалены. При осмотре переднего отрезка глаза помимо травматического рубца роговицы был выявлен травматический иридодиализ на 1500 у лимба, сквозь который визуализировался экватор хрусталика. Снятие роговичных швов привело к увеличению остроты зрения с 0,04 до 0,1. Внутриглазное давление пальпаторно оставалось в пределах нормы в период всего наблюдения.

Детальный анализ кератометрических показателей роговицы пациента позволил обратить внимание на следующие моменты:

- Преломляющая способность роговицы после снятия швов в горизонтальном меридиане увеличилась с 25,7 D до 44,4 D, что свидетельствует о восстановлении сферичности роговицы;
- Радиус кривизны роговицы в горизонтальном меридиане после снятия швов уменьшился с 13,15 мм до 7,60 мм, что также указывает на восстановлении сферичности роговицы;
- Удаление роговичных швов привело к увеличению показателя угла передней камеры с 20,7° до 45,8°;
- Снятие швов способствовало углублению передней камеры с 2,36 мм до 2,67 мм;
- Показатели пахиметрии в центральной зоне роговицы оставались стабильными (574 мкм) как до, так и после снятия швов.

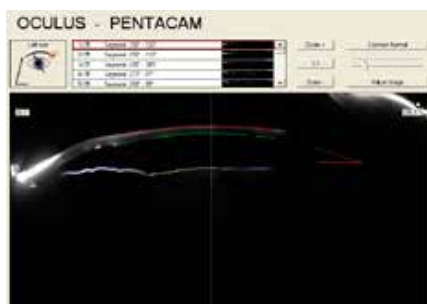


А




Б

Рис.5. Биомикроскопия переднего отрезка глаза: А-до, Б-после снятия роговичных швов

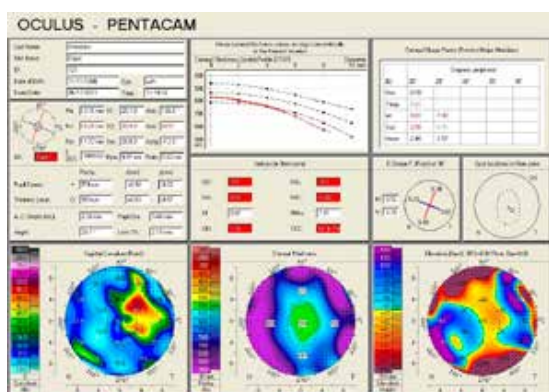


А

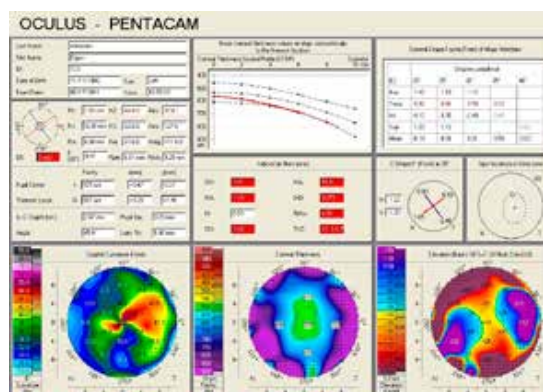


Б

Рис.6. На кератотопографическом изображении четко отмечается уплощение-А, восстановление сферичности роговицы-Б



А



Б

Рис.7. Кератотопография роговицы А-до, Б-после удаления швов

Представленный клинический случай наглядно указывает на те изменения в переднем сегменте глаза, которые возникают после снятия швов. Эти изменения непосредственно влияют на показатели остроты зрения, рефракционные характеристики самой роговицы, на циркуляцию водянистой влаги и другие параметры.

**Заклучение**

Таким образом, полученные результаты показали, что у больных с проникающими ранениями роговицы после снятия швов показатели роговицы и переднего сегмента приблизились к показателям нормальных глаз. В зависимости от расположения роговичного рубца (парацентральное и периферическое) отмечено значительное повышение остроты зрения, что способствовало клинико-функциональной реабилитации больных.

**ЛИТЕРАТУРА**

1. Oum B.S., Lee J.S., Han Y.S. Clinical features of ocular trauma in emergency department // Korean J. Ophthalmol., 2004, v.18, p.70-78.
2. Hamill M.B. Corneal and scleral trauma // Ophthalmol. Clin. North. Am., 2002, v.15, p.185-194.
3. Lee S.H. Corneal wounds management // Nep. J. Oph., 2009, v.1(2), p.146-150.
4. Zhao G., Sun W., Niu Y. et al. Ocular histopathological changes after eyeball enucleation induced by corneal trauma // Chin. J. Traumatol., 2001, v.4, p.70-74.
5. Reddy S., Myung J., Solomon J.M. et al. Bungee cord-induced corneal lacerations correcting for myopic astigmatism // J. Cataract. Refract. Surg., 2007, v.33, p.1339-1340.
6. Трухачева Н.В. Математическая статистика в медико-биологических исследованиях с применением пакета Statistica: М.: ГЭОТАР-Медиа, 2012, 384 с.
7. Skuta G.L., Cantor L.B., Weiss J.S. External Disease and Cornea // Basic and Clinical Science Course, 2012, p.36-37.
8. Hashemi H., Roshani M., Mehravaran S. et al. Effect of corneal thickness on the agreement between ultrasound and Orbscan II pachymetry // J. Cataract. Refract. Surg., 2007, v.33, p.1694-700.

Hüseynov E.S., Mirişova M.F., Bayramova H.O.

## BUYNUZ QIŞANIN DƏLİB-KEÇƏN YARALANMASI OLAN XƏSTƏLƏRDƏ TİKİŞLƏRİN SÖKÜLMƏSİNDƏN SONRA BUYNUZ QIŞA XÜSUSİYYƏTLƏRİ

*Akad. Zərifə Əliyeva adına Milli Oftalmologiya Mərkəzi, Bakı şəh., Azərbaycan*

**Açar sözlər:** *buynuz qişa cərrahiyyəsi, dəlib-keçən yaralanma*

**XÜLASƏ**

**Məqsəd** – göz almasının dəlib-keçən yaralanması olan xəstələrdə buynuz qişa cərrahiyyəsinin xüsusiyyətlərini öyrənmək.

**Material və metodlar**

Biz buynuz qişanın dəlib-keçən yaralanması olan 24 xəstə (24 göz) müayinə etdik. Dəlib-keçən yaralanmalarda cərrahi işlənmədən 3 ay sonra tikişlərin sökülməsi icra olundu. Bütün xəstələri posttravmatik çapıqın yerləşməsindən asılı olaraq hər qrupda 12 xəstə olmaqla 2 qrupa ayırdıq: periferik və paraoptik.

**Nəticə**

Buynuz qişanın periferik çapıqı olan xəstələrdə görmə itiliyi buynuz qişanın paraoptik çapıqı olan xəstələrə nisbətən daha yüksək oldu. Buynuz qişada paraoptik tikişlərin sökülməsindən sonra ön kameranın dərinliyində, ön kamera bucağı parametrlərində və buynuz qişanın qırılma gücündə birinci qrup xəstələrə nisbətən əhəmiyyətli artım müşahidə olundu.

Buynuz qişa xüsusiyyətlərinin öyrənilməsi göstərdi ki, buynuz qişanın mərkəzi hissəsinin qırılma gücü periferiyadan 3 D artıqdır. Bu buynuz qişanın mərkəzi hissəsinin daha qabarıq periferiyasının daha yastı olması ilə əlaqəlidir.

**Yekun**

Beləliklə, alınan nəticələrə görə buynuz qişanın dəlib-keçən yaralanması olan xəstələrdə tikişlərin sökülməsindən sonra buynuz qişanın və ön seqmentin göstəriciləri normal gözün göstəricilərinə yaxınlaşmışdır. Buynuz qişada çarığın yerləşməsindən asılı olaraq (parasentral və periferik) görmə itiliyin artması xəstələrin klinik-funksiyonal reabilitasiyasına gətirib çıxardı.

Huseynov E.S., Mirishova M.F., Bayramova H.O.

**CHARACTERISTICS OF CORNEAL STATUS IN PATIENTS WITH PENETRATING INJURIES AFTER REMOVAL OF CORNEAL SUTURES**

*National Center of Ophthalmology named after acad. Zarifa Aliyeva, Baku, Azerbaijan*

**Key words:** *corneal surgery, penetrating injuries*

**SUMMARY**

**Aim** – studying characteristics of corneal surgery in patients with penetrating injuries of the eyeball.

**Material and methods**

We examined 24 patients (24 eyes) with penetrating injuries of the cornea. 3 months after primary surgical repair of penetrating injuries we removed corneal sutures. Depending on the location of posttraumatic scar we divided all our patients into 2 groups: peripheral and paraoptic

**Results**

In patients with peripheral corneal scar visual acuity was higher than that in patients with paraoptic corneal scar. After removal of paraoptic corneal sutures a significant increase was observed in AC depth, AC angle parameters and corneal refractive power when compared with those in first group of patients.

**Conclusion**

So, the obtained results indicated that in patients with the penetrated wounds of cornea after removing of sutures the indices of cornea and anterior segment of eye had approached to the indices of normal eyes. Depending on the disposition of the corneal scar (paracentral and peripheral) there was noted the considerable increase of visual acuity that contributed to the clinico-functional rehabilitation of patients.

**Для корреспонденции:**

*Гусейнов Эмиль Сулейман оглы, врач-офтальмолог отдела травмы глаза, пластической и реконструктивной хирургии Национального Центра Офтальмологии имени акад. Зарифы Алиевой*  
*Миришова Мирана Фархад кызы, врач-офтальмолог отдела глаукомы Национального Центра Офтальмологии имени акад. Зарифы Алиевой*

*Байрамова Хумай Октай кызы, резидент-офтальмолог Национального Центра Офтальмологии имени акад. Зарифы Алиевой*

*Адрес: AZ1114. г. Баку, ул. Джавадхана, 32/15*

*Тел.: (+994 12)569-09-07; (+994 12)569-09-73*

*Email: administrator@eye.az;*

*http: //www. eye. az; emik81@rambler.ru*