

BİRİNCİLİ AÇIQBUCAQLI QLAUKOMANIN MÜALİCƏSİNDƏ PROSTAQLANDİN F2A YENİ ANALOQUNUN KLİNİK EFFEKTİVLİYİ

*Akademik Z.Əliyeva adına Milli Oftalmologiya mərkəzi, Bakı, Azərbaycan
Mirqasımov adına Respublika Klinik Xəstəxanası, Bakı, Azərbaycan**

Açar sözlər: *gözdaxili təzyiq, qlaukoma, prostaqlandinlər, tafluprost*

Avropa Qlaukoma Cəmiyyətinin tövsiyələrinə görə, prostaqlandinlər/prostamidlər hazırda qlaukomanın dərman müalicəsində birinci seçim preparatı sayılır [1]. Belə hesab edilir ki, F2α prostaqlandini siliar əzələnin ekstrasellulyar matriksinin strukturunu dəyişməklə (əzələ hüceyrələrinin formasının dəyişməsi, kollagenin səviyyəsinin azalması, metalloproteinazaların artması), onun relaksasiyasını törətməklə və bununla da uveoskleral axını yaxşılaşdırmaqla siliar əzələdə yerləşən prostaqlandin reseptorlarına təsir göstərir [2-4]. Hazırda prostaqlandinlərin konservantsız işlədilməsi təklif edilmiş, həmçinin tərkibində prostaqlandinlər hopdurulmuş implant-sistemlər və biodeqradasiya edən nano-lövhələr olan göz prostaqlandinləri hazırlanmışdır [5-13].

Oftalmohipertenziya və qlaukomanın müalicəsində istifadə edilməyə başlayan latanoprost F2α prostaqlandinin ilk sintetik analoqu sayılır. Hesab edilir ki, latanoprost daha yaxşı qəbul edilir, nəinki bimatoprost və travoprost [14]. Lakin tədqiqat işlərində latanoprost ilə müqayisədə travoprostun yüksək klinik effektivliyə malik olması göstərilmişdir [14-17]. Son illər Taflotan® (tafluprost 0,0015%, Santen, Finlandiya) preparatı konservantsız tətbiq edilməyə başlanmışdır ki, o, klinik effektivliyinə görə latanoprostdan heç də geri qalmır, ondan dözümlülüyə görə qat-qat üstündür [9,10,17].

Uveoskleral axının vəziyyəti qlaukomanın formasından asılıdır və müvafiq olaraq onun intensivliyinə farmakoloji təsir imkanları dəyişir. Belə ki, Johnson T.V. və həmk. göstərmişdir ki, psevdoksfoliasiyalı gözlərdə uveoskleral axın psevdoksfoliasiyalar olmayan gözlərlə müqayisədə bir qədər azalmışdır [18]. Açıqbucaqlı qlaukomanın müxtəlif formalarının müalicəsində tafluprostun effektivliyinin və dözümlülüyün öyrənilməsi üzrə aparılan klinik müayinələr davam etdirilir.

Məqsəd – birincili açıqbucaqlı qlaukomanın (BABQ) müalicəsində Taflotan® (tafluprost 0,0015%) preparatının klinik effektivliyinin və ona dözümlülüyün qiymətləndirilməsi.

Material və metodlar

Hazırkı prospektiv müayinəyə birincili aşkar olunmuş BABQ, 40 mm.c.süt.-a qədər gözdaxili təzyiqi (GDT) olan və makulyar zonada patologiyası olmayan 31 pasiyent (59 göz) daxil edilmişdir ki, onlara konservantsız Taflotan® preparatının bir dəfə damızdırılması şəklində prostaqlandin terapiyası təyin edilmişdir. Xəstələrin hamısına ümumi qəbul edilmiş oftalmoloji müayinə kompleksi (vizometriya, perimetriya, biomikroskopiya, qonioskopiya, tonometriya, paximetriya, oftalmoskopiya, heydelberq retinotomografiyası) aparılmışdır. GDT-nin ölçülməsi Maklakov üsulu ilə aplanasion tonometriyanın tətbiqi ilə aparılmışdır. Pasiyentlərin hər birində GDT-nin 3 ölçüsünün orta qiyməti hesablanmışdır. Perimetriya Humphrey Visual Field Analyzer I (Carl Zeiss Meditec, Dublin, Calif.) aparatında aparılmışdır. Bu zaman qlaukoma prosesi görmə sahəsinin daralması dərəcəsinə görə orta xəta indeksinin (mean deviation, MD) əsasında Hodapp–Parrish–Anderson təsnifatına görə belə təyin edilmişdir: başlanğıc mərhələ $MD \leq -6$ dB, inkişaf etmiş mərhələ -6 dB $< MD \leq -12$ dB, gecikmiş mərhələ $- > -12$ dB [19].

Pasiyentlərin müayinəsi 2-ci həftədə, ilk 3 ay - hər ay, sonra 1 il ərzində hər 3 aydan bir aparılmışdır. Müşahidə müddəti ərzində bir çox parametrlər, məsələn, GDT, mərkəzi və periferik görmə, görmə sinirinin diskinin stereometrik parametrləri, əlavə olaraq antiqlaukوماتoz preparatların təyin edilməsi zərurəti, həmçinin preparatın əlavə təsirlərinin tezliyi öyrənilmişdir.

Orta qiymətlərin hesablanması ($M \pm m$, burada M - orta qiymət, m – standart xəta) Microsoft Excel proqramından istifadə etməklə aparılmışdır.

Nəticələr və onların müzakirəsi

Xəstələrin orta yaşı $57,6 \pm 1,9$ yaş təşkil etmişdir, onlardan 17-i (54,8%) kişi və 14-ü (45,2%) qadındır. Bu zaman 28 (90,3%) pasiyentdə ikitərəfli qlaukoma prosesi müşahidə edilmişdir. Buynuz qişasının mərkəzi orta qalınlığı 556 µm təşkil etmişdir. Pasiyentlərin ümumi xarakteristikası cədvəl 1-də təqdim edilmişdir.

Taflotan təyin edildikdən sonra 1 ay müşahidə müddətində GDT-nin ilkin səviyyədən orta azalması 33,8% təşkil etmişdir. Bu zaman sonuncu müayinə zamanı orta GDT 19 mm.c.süt. təşkil etmişdir (diaqram 1). Digər müəlliflərin məlumatlarına görə, 4 həftədən 12 həftəyə qədər müşahidə müddətində tafluprostun təyini fonunda həqiqi GDT-nin 15,7-17,6 mm.c.süt. qədər azalması müşahidə olunmuşdur [20].

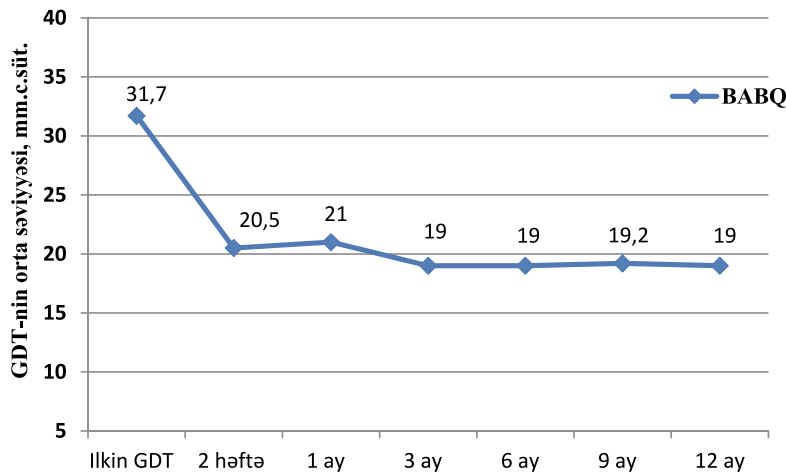
Tədqiqata daxil edilən pasiyentlərin ümumi xarakteristikası

Göstəricilər	BABQ
Pasiyentlərin (gözlərin) sayı	31 (59)
Orta yaş, il	57,6 ± 1,9 (38-78)
Cins	17 (54,8%) 14 (45,2%)
kişilər	
qadınlar	
Başlanğıc GDT-nin orta səviyyəsi, mm.c.süt.	31,7 ± 0,6 (26-40)
Orta görmə itiliyi	0,328 ± 0,045
MD-nin orta xətası, dB	9 ± 0,6
Qlaukoma prosesinin mərhələsi (gözlər):	başlanğıc inkişaf etmiş ifrat inkişaf etmiş
	10 (16,9%) 24 (40,7%) 25 (42,4%)
Orta ekskvasiya/disk nisbəti (ED)	0,795 ± 0,027
Neyroretinal kəmərin (NRP) sahəsinin orta göstəriciləri, mm2	0,963 ± 0,069
NRP həcmnin orta göstəriciləri, mm3	0,175 ± 0,024

BABQ ilə olan 20,3% gözlərdə bütün müşahidə müddətində əlavə antiqlaukotoz preparatların təyin edilməsinə ehtiyac vardır, bu zaman müşahidənin ilk 6 ayı ərzində əlavə hipotenziv damcılar 5 (41,7%) gözdə təyin edilmişdir. 1 il ərzində aparılan müşahidə müddətində 6,8% hallarda BABQ zamanı antiqlaukotoz əməliyyatının aparılmasına göstəriş yaranmışdır.

Mərkəzi görmə bütün pasiyentlərdə əhəmiyyətli dəyişikliklər olmadan qorunub saxlanmışdır. Təhlil göstərdiyi kimi, pasiyentlərin heç birində bütün müşahidə müddətində görmə sahəsində olan qlaukotoz dəyişiklərinin nəzərə çarpacaq dərəcədə şiddətlənməsi qeyd olunmamışdır. Müşahidə müddətinin sonuna doğru həmçinin ED-nin, NRP-nin sahəsi və həcmnin ilkin göstəricilərdən statistik əhəmiyyətli dəyişiklikləri qeyd alınmamışdır.

Yerli antiqlaukotoz preparatların tərkibinə daxil olan müxtəlif konservantların gözün səthinə toksik təsir etməsi hamıya məlum faktır. Uzun müddət aparılan hipotenziv terapiyanın nəticəsində yaranan diskomfort və əlavə təsir qlaukomalı pasiyentlərin həyat keyfiyyətini aşağı salır ki, bu da preparatların konservantsız tətbiq edilməsi zərurətini yaradır. Bizim tədqiqat işində konyunktival inyeksiyalar, gözün quruması, göynəməsi və göz yaşının axması şəklinə əlavə təsirlər bütün müşahidə müddətində yalnız tafluprost istifadə edən 5 (16,1%) pasiyentdə qeyd alınmışdır (cədvəl 2).



Diqram 1. Tafluprost ilə aparılan monoterapiya zamanı müalicə təyin etdikdən sonra müxtəlif müddətlərdə gözlərdə GDT-nin orta səviyyəsi

Gözün torlu qişasının damarlarının mikrosirkulyasiyasının dəyişməsi ehtimalı, yəni prostaqlandinlərin təsiri altında onların daralması haqqında bir-birinə zidd fikirlər vardır ki, bu da qlaukoma prosesinin sabitləşməsi baxımından olduqca arzu edilməzdir [21]. Biz yalnız tafluprost qəbul edən pasiyentlərdə bütün müşahidə müddəti

ərzində qlaukoma prosesinin şiddətlənməsinin heç bir əlamətlərini müşahidə etməmişik. Halbuki ədəbiyyatda prostaqlandinlərin tətbiqi zamanı bəzi əlavə təsirlər, məsələn, periorbitopatiya (dermatoxalyazis, blefaroptoz, yuxarı palpebral büküşün dərinləşməsi) haqqında məlumatlar [22, 23] verilmişdir, bizim tədqiqatda isə tafluprost ilə aparılan monoterapiya fonunda buna bənzər ağrılıqlar müşahidə edilməmişdir.

Cədvəl 2

Tafluprostun əsas yerli əlavə təsirlərinin xarakteristikası

Tafluprostun əsas yerli əlavə təsirləri	BABQ olan pasiyentlərin sayı, %
Konyunktival inyeksiya	2 (6,5)
Gözlərin quruması	1 (3,2)
Göynəmə	1 (3,2)
Göz yaşının axması	1 (3,2)

Yekun

Tafluprost BABQ zamanı 12 aylıq müşahidə müddətində yüksək klinik effektivliyə malikdir. Bu prostaqlandinin tətbiq edilməsi yerli əlavə təsirlərin minimal tezliyi ilə müşayiət olunur.

ƏDƏBİYYAT:

1. European Glaucoma Society, Terminology and Guidelines for Glaucoma, 4th edition, 2014, Chapter 3, p. 122-143.
2. Nilsson S.F.E., Drecol E., Lu" tjen-Drecol E., et al. The prostanoid EP2 receptor agonist butaprost increases uveoscleral outflow in the cynomolgus monkey // Invest. Ophthalmol. Vis. Sci., 2006, v.47, p. 4042-4049.
3. Sakurai M., Higashide T., Ohkubo S., Takeda H., Sugiyama K. Association between genetic polymorphisms of the prostaglandin F2 α receptor gene, and response to latanoprost in patients with glaucoma and ocular hypertension // Br J Ophthalmol., 2014 v.98(4), p.469-73.
4. Ocklind A. Effect of latanoprost on the extracellular matrix of the ciliary muscle: a study on cultured cells and tissue sections // Exp. Eye Res., 1998, v.67, p.179-191.
5. Qasimov E.M., Ibadova N.T. Birincili açıq bucaqlı qlaukomanın müxtəlif formalarının müalicəsində uveoskleral axının artırılmasının rolu (ədəbiyyat icmalı) // Oftalmologiya, Bakı, 2014, №2(15), s.91-97.
6. Demirel S., Doganay S., Gurses I. et al. Toxic-inflammatory effects of prostaglandin analogs on the ocular surface // Ocul. Immunol. Inflamm., 2013, v.21(1), p. 13-8.
7. Doucette LP, Walter MA. Prostaglandins in the eye: Function, expression, and roles in glaucoma // Ophthalmic Genet., 2017, v. 38(2), p. 108-116.
8. Franca JR, Foureaux G, Fuscaldi LL, Ribeiro TG, Rodrigues LB, Bravo R, et al. Bimatoprost-loaded ocular inserts as sustained release drug delivery systems for glaucoma treatment: in vitro and in vivo evaluation // PLoS One, 2014, v. 9(4):e95461.
9. Kim E.J., Kim Y.H., Kang S.H. et. al. In vitro effects of preservative-free and preserved prostaglandin analogs on primary cultured human conjunctival fibroblast cells // Korean J Ophthalmol., 2013, v. 27(6), p.446-53.
10. Petrov SIu. Tafluprost - a novel prostaglandin F2 α analogue // Vestn Oftalmol. 2014, v.130(5), p.85-95.
11. Swymer C1, Neville MW. Tafluprost: the first preservative-free prostaglandin to treat open-angle glaucoma and ocular hypertension // Ann Pharmacother., 2012, v. 46(11), p. 1506-10.
12. Jessen B.A., Shiue M.H., Kaur H. et. al. Safety assessment of subconjunctivally implanted devices containing latanoprost in Dutch-belted rabbits // J. Ocul. Pharmacol. Ther., 2013, v.29(6), p.574-85.
13. Kashiwagi K., Ito K., Haniuda H. et al. Development of latanoprost-loaded biodegradable nanosheet as a new drug delivery system for glaucoma // Invest. Ophthalmol. Vis. Sci., 2013, v.19; 54(8), p.5629-37.
14. Mishra D., Sinha B.P., Kumar M.S. Comparing the efficacy of latanoprost (0.005%), bimatoprost (0.03%), travoprost (0.004%), and timolol (0.5%) in the treatment of primary open angle glaucoma // Korean. J. Ophthalmol., 2014, v. 28(5), p. 399-407.
15. Konstas A.G., Quaranta L., Katsanos A. et al. Twenty-four hour efficacy with preservative free tafluprost compared with latanoprost in patients with primary open angle glaucoma or ocular hypertension // Br. J. Ophthalmol., 2013, v. 97(12), p.1510-5.

16. Uusitalo H., Egorov E., Kaamiranta K. et al. Benefits of switching from latanoprost to preservative-free tafluprost eye drops: a meta-analysis of two Phase IIIb clinical // Clin Ophthalmol., 2016, v.10, p. 445-54.
17. Li J., Lin X., Yu M. Meta-analysis of randomized controlled trials comparing latanoprost with other glaucoma medications in chronic angle-closure glaucoma // Eur. J. Ophthalmol., 2015, v. 25(1), p.18-26.
18. Johnson T.V., Fan S., Camras C.B. et al. Aqueous humor dynamics in exfoliation syndrome // Arch. Ophthalmol., 2008, v.126, p.914-920.
19. Hodapp E., Parrish RK I.I., Anderson D.R. Clinical Decisions in Glaucoma. St Louis: Mosby; 1993, p. 53-61.
20. Hommer A., Mohammed Ramez O., Burchert M. et al. IOP-lowering efficacy and tolerability of preservative-free tafluprost 0.0015% among patients with ocular hypertension or glaucoma // Curr Med Res Opin., 2010, v. 26(8), p. 1905-13.
21. Kremmer S., Iliadou M., Anastassiou G. et al. Influence of latanoprost on retinal microcirculation in glaucoma // Open Ophthalmol J., 2014, v. 8, p. 60-6.
22. Maruyama K., Tsuchisaka A., Sakamoto J. et al. Incidence of deepening of upper eyelid sulcus after topical use of tafluprost ophthalmic solution in Japanese patients // Clin Ophthalmol., 2013, v.7, p.1441-6.
23. Tan J., Berke S. Latanoprost-induced prostaglandin-associated periorbitopathy // Optom. Vis. Sci., 2013, v.90(9), p.e245-7; discussion 1029.

Касимов Э.М., Ибадова Н. Т.*

КЛИНИЧЕСКАЯ ЭФФЕКТИВНОСТЬ НОВОГО АНАЛОГА ПРОСТАГЛАНДИНА F2A В ЛЕЧЕНИИ ПЕРВИЧНОЙ ОТКРЫТОУГОЛЬНОЙ ГЛАУКОМЫ

*Национальный центр Офтальмологии имени академика З. Алиевой, Баку, Азербайджан
Республиканская Клиническая Больница им. Миркасимова, Баку, Азербайджан**

Ключевые слова: *внутриглазное давление, глаукома, простагландины, тафлупрост*

РЕЗЮМЕ

Цель - оценка клинической эффективности и переносимости препарата Тафлотан® (тафлупрост 0,0015%) в лечении первичной открытоугольной глаукомы (ПОУГ).

Материалы и методы

В данное проспективное исследование были включены 31 пациент (59 глаз) с ПОУГ, с внутриглазным давлением (ВГД) до 40 мм рт. ст. и с отсутствием патологии макулярной зоны, которым была назначена простагландиновая терапия в форме однократного закапывания препарата Тафлотан® без консерванта.

Результаты

Средний срок наблюдения составил 12 месяцев. Средний уровень исходного ВГД у пациентов с ПОУГ составлял $31,7 \pm 0,6$ мм рт. ст. В глазах с ПОУГ среднее ВГД на последнем контроле составило 19 мм рт.ст. В 20,3% глаз с ПОУГ потребовалось назначение дополнительных антиглаукоматозных препаратов на протяжении всего срока наблюдения. Необходимость в проведении антиглаукоматозной операции при ПОУГ при сроке наблюдения 1 год возникла в 6,8% случаев. У 5 (16,1%) пациентов, использующих исключительно тафлупрост на протяжении всего срока наблюдения отмечались местные побочные реакции.

Заключение

Тафлупрост обладает выраженной клинической эффективностью при ПОУГ в сроки наблюдения 12 месяцев. Применение данного простагландина сопровождается минимальной частотой местных побочных эффектов.

CLINICAL EFFICACY OF THE NEW ANALOG OF PROSTAGLANDIN F2A IN THE TREATMENT OF PRIMARY OPEN ANGLE GLAUCOMA

*National Centre of Ophthalmology named after academician Zarifa Aliyeva, Baku, Azerbaijan
Republic Clinical Hospital named after Mirkasimov, Baku, Azerbaijan**

Key words: *glaucoma, intraocular pressure, prostaglandins, tafluprost*

SUMMURY

Aim of this study was to assess clinical efficacy and tolerability of Taflotan (tafluprost 0,0015%) in the treatment of primary open angle glaucoma (POAG).

Materials and methods

31 patients (59 eyes) with primary diagnosed POAG, intraocular pressure (IOP) up to 40 mmHg and macular zone without pathology who were prescribed preservative-free Taflotan once daily were included in this prospective study.

Results

The mean follow-up period was 12 months. Mean baseline IOP in POAG patients was $31,7 \pm 0,6$ mmHg. In eyes with POAG mean IOP was 19 mmHg at final follow-up. In 20,3% eyes with POAG prescription of additional antiglaucomatous drops was needed during follow-up. In 6,8% eyes with POAG IOP could not be controlled medicamentously and antiglaucomatous surgery was required. Local adverse effects of tafluprost were recorded in 5 (16,1%) patients.

Conclusion

Tafluprost is clinically effective in the treatment of POAG with 12 months follow-up. Use of this type of prostaglandin is accompanied by low rate of local adverse effects.

Для корреспонденции:

Касимов Эльмар Мустафа оглы, доктор медицинских наук, профессор, директор Национального Центра Офтальмологии имени академика Зарифы Алиевой

*Ибадова Наида Тельман кызы, врач-офтальмолог Отделения Офтальмологии
Республиканской Клинической Больницы им. Миркасимова*

Тел.: (99412) 569-91-36, (99412) 569-91-37

Адрес: AZ1114, г.Баку, ул. Джавадхана, 32/15

Email: administrator@eye.az