

TRAVMATİK MAKULYAR YIRTIQLARIN OPTİK KOHERENS TOMOQRAFIYA XÜSUSİYYƏTLƏRİ

Akad. Zərifə Əliyeva adına Milli Oftalmologiya Mərkəzi, Bakı səh., Azərbaycan

Açar sözlər: *travmatik makulyar yırtıq, optik koherens tomoqrafiya müayinəsi*

Makulyar yırtıqlar idiopatik, fəsadlı miopiya zamanı, travmadan sonra, arxa hialoid membrana bağlı vitreomakulyar traksiya ilə əlaqədar ola bilər. İlk dəfə olaraq travmadan sonrakı makulyar yırtıqlar 1869-cu ildə Knapp tərəfindən göz almasının kontuziyası olan xəstədə təsvir edilmişdir [1, 2].

Travmatik makulyar yırtıqlara 1,4% qapalı (küt zədələnmələr) və 0,4% açıq göz travmaları zamanı rast gəlinir [3, 9, 10]. Çoxsaylı nəzəriyyələrə baxmayaraq nisbətən az rast gəlinməsi ilə əlaqədar travmatik makulyar yırtıqların dəqiq yaranma mexanizmi mübahisəli olaraq qalır [4-8].

Müəyyən edilmişdir ki, travmatik makulyar yırtıqların yaranmasında göz almasının birbaşa silkələnməsilə yanaşı, vitreoretinal traksiyalar kimi ikincili səbəblərin də rolu vardır [11,12].

Bu cəhətdən zədədən sonrakı dövrlərdə makulada və preretinal interfeysdə olan dəyişikliklərin vaxtında aşkar edilməsinə şərait yaradan vizualizasiya üsullarına geniş yer verilir. Bu üsullar arasında spektral optik koherens tomoqrafiya (OKT) müayinəsinin rolu əvəzəlməzdir [19].

OKT çoxsaylı kəsiklərlə torlu qişanın makulyar sahəsinin bütün qatlarını vizualizə etməklə, həmin nahiyədə olan patoloji dəyişiklikləri aşkarlamağa imkan verən qeyri-invaziv müayinə metodudur [20]. OKT-nın istifadəsi arxa seqment travmalarından sonra torlu qişada olan kəmiyyət və keyfiyyət dəyişikliklərinin diaqnostikasında faydalı olmaqla, bu dəyişikliklərin dinamikada obyektiv müşahidəsinə də imkan verir. Məhz OKT müayinəsi travmatik makulyar yırtıqlar zamanı foveal və perifoveal dəyişiklikləri, vitreoretinal traksiyaları, intraretinal kistaları ən kiçik detallara qədər görməyə kömək edir [13].

Məqsəd – travmatik makulyar yırtıqlar zamanı yaranan morfostruktur dəyişiklikləri spektral optik koherens tomoqrafiya müayinəsi vasitəsilə qiymətləndirməkdir.

Material və metodlar

Aparılan tədqiqat işində 2015-2017-ci illərdə Akademik Zərifə Aliyeva adına Milli Oftalmologiya Mərkəzinə müraciət etmiş və travmatik makulyar yırtıq diaqnozu qoyulan 10 xəstənin (10 göz) müayinə nəticələrindən istifadə edilmişdir.

Bütün xəstələrdə ən yaxşı görmə verən korreksiya ilə vizometriya, tonometriya, biomikrooftalmoskopiya, göz dibinin fundus fotoqrafiyası kimi standart müayinələr və spektral optik koherens tomoqrafiya müayinəsi aparılmışdır. Hər bir xəstə üçün yaş, cins, zədə vaxtı, zədə və müayinə arasındakı müddət və zədənin yaranma mexanizmi qeydə alınmışdır.

Göz dibinin biomikroskopik müayinəsi 90D (Volk, Optical Inc, Mentor, OH, USA) kontaktsız linza vasitəsilə yarıq lampası ilə aparılmışdır. Makulada OKT müayinəsi Spectral HD Cirrus OCT 5000 (Carl Zeiss inc. Dublin CA, USA) cihazında Macular Cub 512x128 və 5 Line Raster protokolları vasitəsilə aparılmışdır. Müayinə zamanı aşağıdakı əlamətlərə diqqət yetirilmişdir: torlu qişa pigment epitelinə nəzərən yırtıq kənarlarının forması (iti və ya dairəvi), epiretinal membranın, tangensial və vitreomakulyar traksiyanın, yırtıq kənarlarında qeyri-reflektiv boşluqların (kistaların), yırtığı əhatə edən torlu qişa sahəsində qalınlaşmaların (intraretinal ödem), neyretinal qatın altında zəif reflektivlikli boşluqların (subretinal maye) mövcudluğu. OKT vasitəsilə yırtığın minimal daxili (MDD, yırtıq kənarlarının ən yaxın nöqtələri arasındakı məsafə) və maksimal xarici diametri (MXD, yırtıq əsasının ən uzaq nöqtələri arasındakı məsafə) ölçülmüşdür. Travmatik makulyar yırtıqlar formasına görə təsnif edilmişdir.

Bütün kliniki hallar Gass tərəfindən təklif edilən idiopatik makulyar yırtıqlar üçün təsnifat sxeminə əsasən dərəcələndirilmişdir.

Nəticələr və onların müzakirəsi

Tədqiqat işinə 10 xəstənin 10 gözü daxil edilmişdir. Xəstələrin orta yaş həddi 23 (14-32), cinsi kişi və hər bir halda yırtığın əmələ gəlmə səbəbi göz almasının küt travması - kontuziyası olmuşdur. Makulyar yırtıq 7 xəstədə travmadan sonra 1 ay ərzində, 3 xəstədə isə 12 ay ərzində əmələ gəlmişdir. Xəstələrdən 5-də 3-cü dərəcəli (50%), 3-də 2-ci dərəcəli (30%), 1-də 4-cü dərəcəli (10%) və 1-də 5-ci dərəcəli (10%) makulyar yırtıq aşkarlanmışdır (Gass təsnifatına görə) (Cədvəl 1).

Travmatik makulyar yırtıq müşahidə edilən xəstələrin ümumi əlamətləri

Nö	Cinsi	Göz	Yaş	Zədədən sonra yırtığın aşkarlanma müddəti (ay)	Yırtığın inkişaf mərhələsi	Yırtığın forması
1	k	sağ	22	1	3	dairəvi
2	k	sağ	26	12	4	dairəvi
3	k	sağ	23	1	3	dairəvi
4	k	sağ	12	1	2	dairəvi
5	k	sağ	27	12	5	dairəvi
6	k	sağ	30	1	2	dairəvi
7	k	sağ	22	1	3	dairəvi
8	k	sol	14	1	3	ellipsoid
9	k	sağ	32	12	3	dairəvi
10	k	sağ	19	1	2	ellipsoid

Biomikrooftalmoskopik müayinə göstərdi ki, xəstələrdən 8-də (80%) makulyar yırtıq dairəvi, 2-də (20%) ellipsoid formada olmuşdur. Xəstələrin 4-də (40%) makulyar yırtıq ətrafında epiretinal membran, 1-də (10%) intraretinal ödem, 2-də (20%) subretinal seroz maye və 5-də (50%) yırtıq kənarlarında kistoz ödem müşahidə edilmişdir. Cəmi 1 xəstədə (10%) makulyar yırtıqla bərabər torlu qişanın qopması müşahidə edilmişdir. OKT müayinəsi əsasında yırtığın minimal daxili diametri orta hesabla 518 mkm (224-1161), maksimal xarici diametri 1448 mkm (512-3374) olmuşdur (Cədvəl 2). Müşahidə etdiyimiz xəstələrdən birində 1-ci tip (10%), 3-ündə 2-ci tip (30%), 2-sində 3-cü tip (20%) və 4-ündə 4-cü tip (40%) travmatik makulyar yırtıq aşkarlanmışdır (Jingjing Huang və həmmüəllifləri OKT-yə əsaslanan təsnifata görə).

Cədvəl 2

Travmatik makulyar yırtığı olan xəstələrin OKT əlamətləri

Nö	Yırtıq kənarları	Yırtığın MDD (mkm)	Yırtığın MXD (mkm)	ERM	Torlu qişada qalınlaşma	Sub-retinal maye	Intraretinal kistoz ödem	Torlu qişanın qopması
1	qeyri-hamar	787	1241	yox	yox	yox	var	yox
2	qeyri-hamar	344	1280	var	yox	yox	var	yox
3	qeyri-hamar	429	512	var	var	var	yox	yox
4	hamar	275	883	yox	yox	yox	yox	yox
5	hamar	410	646	yox	yox	yox	yox	yox
6	hamar	449	663	var	yox	yox	var	yox
7	qeyri-hamar	224	2107	yox	yox	yox	var	yox
8	qeyri-hamar	1161	1972	yox	yox	yox	yox	yox
9	hamar	635	3374	yox	yox	yox	var	var
10	qeyri-hamar	464	1797	var	yox	var	yox	yox

Travmatik makulyar yırtıq göz almasının zədələnmələrindən sonra anatomik foveanı əhatə edən tam qat torlu qişa defektidir. Çoxsaylı araşdırmaların aparılmasına baxmayaraq travmatik makulyar yırtıqlar və onların OKT xüsusiyyətləri haqqında çox az ümumiləşmiş məlumat vardır. Üzərində tədqiqat apardığımız travmatik makulyar yırtığı olan 10 xəstənin analizi də, həmçinin bizə onu göstərdi ki, travmatik makulyar yırtıqlar homogen gedişə malik deyil.

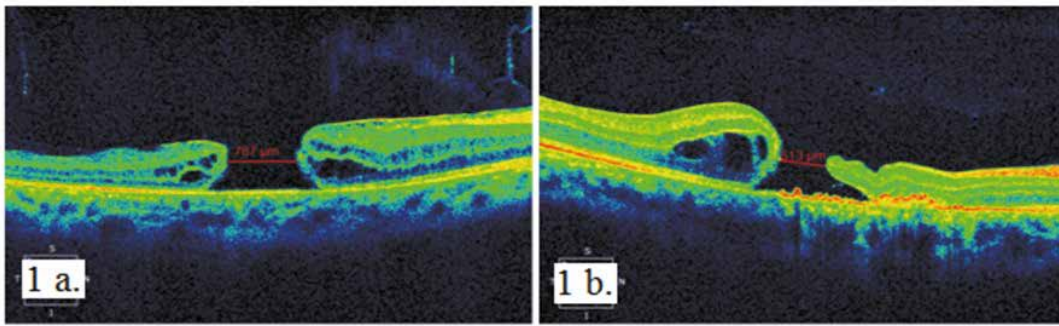
Travmatik makulyar yırtıqların əmələ gəlməsinin konkret mexanizmi məlum deyil. Tədqiqat işində göstərdik ki, rast gəldiyimiz xəstələrin 80%-də makulyar yırtıq dairəvi formada olmuşdur. Bu, ədəbiyyat araşdırmasında rast gəldiyimiz Yanagiya və həmmüəlliflərin [14] tədqiqatları ilə uyğun gəlmir. Belə ki, onların müşahidələrində travmatik makulyar yırtığı olan xəstələrdə yırtığın forması ellipsoid olmuşdur. Onlara görə, makulaya təsir edən qüvvələr foveanın rupturası ilə nəticələnir. Bunun təsdiqi olaraq üzərində tədqiqat apardıqları xəstələrdə travmatik makulyar yırtıqların ellipsoid formada olması göstərilir.

Travmatik makulyar yırtıqlar zədədən dərhal və müəyyən müddət sonra baş verə bilər [15]. Dərhal əmələ gəlmənin səbəbi kimi küt travma nəticəsində göz almasının ön-arxa istiqamətdə sıxılması və retina üzərində şüşəvari cisimlə birləşmiş nöqtələrə qüvvətli təsiri göstərilir [16]. Travmatik makulyar yırtıqların daha çox gənc şəxslərdə və qapalı göz almasının travmalarından sonra baş verməsinin səbəbi zərbə nəticəsində sıx vitreofoveolyar adheziyası olan anatomik nazik fovea üzərindəki qəfləti traksiya və göz almasının qüvvətli ekvatorial dartılmasıdır [17].

Gass idiopatik makulyar yırtıqların patogeneza və biomikroskopik müayinəyə əsaslanan təsnifatını vermişdir [11]. Lakin, ədəbiyyatda travmatik makulyar yırtıqların təsnifatının olmadığına əsaslanaraq, biz öz tədqiqatımızda Gassın idiopatik makulyar yırtıqlar üçün təsnifatından istifadə etmiş və xəstələrimizdə yırtığın mərhələlərinin differensiasiyasını göstərmişik. Buna əlavə olaraq OKT müayinəsində yırtıq kənarlarının minimum daxili diametri də hər bir mərhələnin təsnifatında nəzərə alınmışdır.

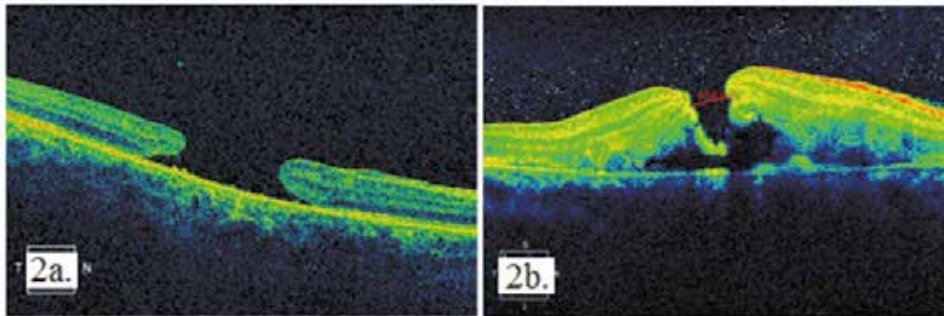
Jingjing Huang və əməkdaşları OKT-də morfoloji dəyişikliklərə əsaslanaraq travmatik makulyar yırtıqları 5 tipə ayırmışlar [18]. Biz müayinə etdiyimiz xəstələrdə bu 5 tiptən 4-ünə rast gəlmişik. Belə ki, bu təsnifata əsasən:

- 1-ci tip travmatik makulyar yırtıqlar zamanı OKT müayinəsində yırtıq kənarlarının hər ikisində neyrosensor retinada kistoz dəyişikliklər müşahidə edilir. Bizim tədqiq etdiyimiz 10 xəstədən yalnız birində (10%) bu tip yırtıq rast gəlinir (Şək. 1a.)
- 2-ci tip travmatik makulyar yırtıq zamanı OKT müayinəsində yırtıq kənarlarının yalnız birində neyrosensor torlu qişada kistoz ödem müşahidə edilir. Bizim müayinə etdiyimiz 10 xəstədən üçündə (30%) bu tip yırtığa rast gəlinir (Şək. 1b.)



Şək. 1. Travmatik makulyar yırtığın tipləri: 1a. 1-ci tip travmatik makulyar yırtıq; 1b. 2-ci tip travmatik makulyar yırtıq

- 3-cü tip travmatik makulyar yırtıq zamanı OKT müayinəsində tam qat torlu qişa defekti ödem olmadan mövcuddur. Biz öz müşahidəmizdə 2 xəstədə (20%) bunu aşkar etdik (Şək. 2a.)
- 4-cü tip travmatik makulyar yırtıq zamanı OKT müayinəsində yırtıq kənarlarında kistoz ödem olmadan lokal torlu qişa qopması müşahidə edilir. Müayinə etdiyimiz 10 xəstədən 4-də (40%) bu tip yırtıq aşkarlanmışdır (Şək. 2b.)



Şək.2. Travmatik makulyar yırtığın tipləri: 2a. 3-cü tip travmatik makulyar yırtıq; 2b. 4-cü tip travmatik makulyar yırtıq

Müayinə etdiyimiz xəstələrdən ikisində sonrakı ardıcıl müayinələrdə travmatik makulyar yırtığın spontan olaraq bağlandığı müşahidə edilmişdir. Lakin həmin xəstələrdə yırtığın bağlanmasına baxmayaraq görmə itiliyi artmamışdır. Belə ki, OKT müayinəsi göstərdi ki xəstələrdə yırtıq tam bağlansa da torlu qişanın xarici qatları, xüsusən də ellipsoid zona pözlülmüşdür və foveola nazılmışdır.

Yekun

Aparılan tədqiqat travmatik makulyar yırtıqlar zamanı OKT əhəmiyyətli və əvəzəlməz bir müayinə üsulu olduğunu və travmatik makulyar yırtıqlar zamanı oftalmoskopik görünməsi mümkün olmayan ən kiçik dəyişiklikləri aşkarlamağa imkan verdiyini göstərmişdir. OKT müayinəsi vasitəsilə travmatik makulyar yırtıqların

xüsusiyyətləri müəyyən edilmişdir. Həmçinin, OKT bizə travmatik makulyar yırtıqların heç bir müdaxilə olmadan təbii gedişatını izləməyə və gələcəkdə bu patologiya zamanı terapevtik və ya cərrahi yanaşma kimi fərqli müalicə taktikasının seçilməsinə imkan verir.

ƏDƏBİYYAT:

1. Smiddy W.E. Atypical presentations of macular holes // Arch. Ophthalmol., 1993, v.111, p.626–631.
2. Kokame G.T. Early stage of macular hole in a severely myopic eye // Am. J. Ophthalmol., 1995, v.119, p. 240–242.
3. Kuhn F., Morris R., Mester V., Witherspoon C.D. Internal limiting membrane removal for traumatic macular holes // Ophthalm. Surg. Lasers, 2001, v.32, p.308–315.
4. Aaberg T.M. Macular holes: a review // Surv. Ophthalmol., 1970, v.15, p.139–162.
5. Duke-Elder S. System of ophthalmology // Injuries. Henry Kimpton: London, 1972, v.14, p.169–171.
6. Yokotsuka K., Kishi S., Tobe K. et al. Clinical features of traumatic macular hole // Jpn. J. Clin. Ophthalmol., 1991, v.45, p.1121–1124.
7. Gass J.D. Stereoscopic Atlas of Macular Diseases: Diagnosis and Treatment / 4th ed. Mosby, St. Louis, 1997, p.2–744.
8. Chuang L.H., Lai C.C., Yang K.J. et al. A traumatic macular hole secondary to a high-energy Nd:YAG laser // Ophthalm. Surg. Lasers, 2001, v.32, p.73–76.
9. Arevalo J.F., Sanchez J.G., Costa R.A. et al. Optical coherence tomography characteristics of full-thickness traumatic macular holes // Eye, 2008, v.22, p.1436–1441
10. Huang J., Liu X., Wu Z. et al. Classification of full-thickness traumatic macular holes by optical coherence tomography // Retina, 2009, v.29, p.340–348
11. Gass J.D. Stereoscopic Atlas of Macular Diseases: Diagnosis and Treatment / 4th ed. Mosby, St. Louis, 1997, p.904–937.
12. Schepens C.L. Changes caused by alterations of the vitreous body // Am. J. Ophthalmol., 1955, v.39, p.631–633.
13. Rumelt S., Karatas M., Ophir A. Potential applications of optical coherence tomography in posterior segment trauma // Ophthalm. Surg. Lasers Imaging, 2005, v.36, p.315–322.
14. Yanagiya N., Akiba J., Takahashi M., Shimizu A., et al. Clinical characteristics of traumatic macular holes // Jpn. J. Ophthalmol., 1996, v.40, p.544–547.
15. Yamashita T., Uemara A., Uchino E., et al. Spontaneous closure of traumatic macular hole // Am. J. Ophthalmol., 2002, v.133, p.230–235.
16. Delori F., Pomerantzeff O., Cox M.S. Deformation of the globe under high-speed impact: its relation to contusion injuries // Invest. Ophthalmol., 1969, v.8, p.290–301.
17. Kuhn F., Morris R., Mester V., et al. Internal limiting membrane removal for traumatic macular holes // Ophthalmic. Surg. Lasers, 2001, vol.32, p.308–315.
18. Jingjing H., Xing L., Ziqiang W. et al. Classification of full-thickness traumatic macular holes by optical coherence tomography // Retina, 2009, №29, v.3. p.340–348.
19. Kərimov. M.İ., Hacıyev R.V., Əliyev X.D. və b. Vitreofoveolyar traksiyanın spontan ayrılması (kliniki hal) // Oftalmologiya jurnalı, Bakı, 2017, №2, s.85–89.
20. Əliyev X.D., Abdullayeva E.Ə., Kazımova B.X. Spektral optik koherent tomoqrafiya göstəriciləri əsasında vitreomakulyar interfeysdə olan patoloji proseslərin inkişaf dinamikası // Oftalmologiya jurnalı, Bakı, 2015, №17, s.9–15.

Керимов М.И., Алиев Х.Д., Алиева Т.А.

ОСОБЕННОСТИ ОПТИЧЕСКОЙ КОГЕРЕНТНОЙ ТОМОГРАФИИ ПРИ ТРАВМАТИЧЕСКОМ МАКУЛЯРНОМ РАЗРЫВЕ

Национальный Центр Офтальмологии имени акад. Зарифы Алиевой, г.Баку, Азербайджан

Ключевые слова: *травматический макулярный разрыв, оптическая когерентная томография*

РЕЗЮМЕ

Цель - оценка морфоструктурных изменений при травматических макулярных разрывах с помощью оптической когерентной томографии (ОКТ).

Материал и методы

Были использованы результаты обследования 10 глаз 10 пациентов с травматическим макулярным разрывом. У каждого пациента выявляли следующие признаки: форма края разрыва по отношению к пигментному эпителию сетчатки; наличие эпиретинальной мембраны, тангенциальной и витреомакулярной тракции, нерекфлекторных полостей в краях разрыва, утолщение сетчатки вокруг разрыва, а также наличие слабых рефлекторных полостей под слоем нейросетчатки. С помощью ОКТ измерялись минимальный внутренний и максимальный наружный диаметры разрыва.

Результаты

Причиной формирования разрыва у всех пациентов была тупая травма глаза. Макулярный разрыв был сформирован после травмы в течение 7 месяцев у семи пациентов и через 12 месяцев у трех пациентов. У пяти пациентов была диагностирована третья степень макулярного разрыва, у 3-х пациентов - вторая, а у двух остальных – четвертая и пятая. Биомикроскопическое исследование показало, что у восьми пациентов макулярный разрыв был круглой формы, а у двух других - эллипсоидной. На ОКТ у всех пациентов был выявлен полный разрыв макулы. У четырех пациентов наблюдалась эпиретинальная мембрана, у одного интратретинальный отек, у двух субретинальная серозная жидкость, а у пяти кистозный отек вокруг разрыва. Минимальный внутренний диаметр разрыва составил 518 мкм, максимальный - 1448 мкм. У одного из пациентов был выявлен 1-й тип травматического макулярного разрыва, у трех - 2-й, у двух - 3-й, а у четырех - 4-й.

Заключение

Исследование показало, что ОКТ является важным и незаменимым методом при диагностике травматического макулярного разрыва и позволяет выявить мельчайшие изменения, которые не могут быть обнаружены во время офтальмоскопии. С помощью ОКТ были выявлены особенности травматического макулярного разрыва. Кроме того, ОКТ позволяет нам контролировать естественный ход травматического макулярного разрыва без какого-либо вмешательства и выбирать будущую тактику лечения – терапевтическую или хирургическую.

Kerimov M.I., Aliev Kh.D., Aliyeva TA

PECULIARITIES OF OPTICAL COHERENT TOMOGRAPHY IN THE TRAUMATIC MACULAR HOLES

National Ophthalmology Center named after acad. Zarifa Aliyeva, Baku, Azerbaijan

Key words: *traumatic macular hole, optical coherence tomography*

SUMMARY

Aim - to evaluate morphostructural changes in traumatic macular holes by means of optical coherence tomography (OCT).

Material and methods

The results of examination of the 10 patients (10 eye) with a traumatic macular hole were used. Each patient was exposed to the following symptoms: the shape of the rupture edge with respect to the retinal pigment epithelium; presence of an epiretinal membrane, tangential and vitreomacular traction, non-reflex cavities at the edges of the rupture, thickening of the retina around the rupture, as well as the presence of weak reflex cavities beneath the layer of neural network. With the help of OCT, the minimum internal and maximum external diameters of the hole were measured.

Results

The cause of the rupture in all patients was a blunt trauma to the eye. The macular hole was formed after a trauma for 7 months in seven patients and in 12 months in three patients. Five patients were diagnosed with a third degree of macular hole, in 3 patients - the second, and the other two - the fourth and fifth. A biomicroscopic study showed that in eight patients the macular hole was of a circular shape, and in the other two - the ellipsoidal. On OCT all patients showed a complete hole of the macula. Four patients had an epiretinal membrane, one intraretinal edema, two subretinal serous fluid, and five cystic edema around the hole. The minimum internal diameter of the hole was 518 microns, the maximum - 1448 microns. In one of the patients, the first type of traumatic macular hole was detected, in the three patients the second type, in the two patients the third, and in the 4 th group.

Conclusion

The study showed that OCT is an important and indispensable method in the diagnosis of traumatic macular hole and allows to identify the smallest changes that can not be detected during ophthalmoscopy in case of traumatic macular hole. With the help of optical coherence tomography, traumatic macular hole features are revealed. In addition OCT allows us to monitor the natural course of the traumatic macular holes without any intervention and choose the future treatment tactics – therapeutic or surgical.

Korrespondensiya üçün:

Kərimov Müşfiq İsrəfil oğlu, tibb üzrə fəlsəfə doktoru, akad. Zərifə Əliyeva adına Milli Oftalmologiya Mərkəzinin şəkərli diabetin göz fəsadları bölməsinin müdiri

Əliyev Xəlid Dilavər oğlu, tibb üzrə fəlsəfə doktoru, akademik Zərifə Əliyeva adına Milli Oftalmologiya Mərkəzinin vitreoretinal cərrahiyyə bölməsinin müdiri

Əliyeva Tərlan Aydın qızı, akademik Zərifə Əliyeva adına Milli Oftalmologiya Mərkəzinin lazer şöbəsinin oftalmoloqu

Ünvan: AZ 1114, Bakı şəh., Cavadxan küç., 32/15

Tel: (+99412) 569-09-07; (+99412) 569-09-47

E-mail: administrator@eye.az; www.eye.az