

ENDOKRİN OFTALMOPATİYANIN KLİNİKİ FORMALARININ DIFFERENSİAL-DİAQNOSTİK QIYMƏTLƏNDİRİLMƏSİ

Akad.Zərifə Əliyeva adına Milli Oftalmologiya Mərkəzi, Bakı, Azərbaycan

Acar sözlər: *endokrin oftalmopatiya, tireotoksik zob, ekzoftalm*

Son illərdə tireotoksik zob ilə xəstələrin sayının artımı müşahidə olunur. Bu xəstəlik üçün ölkəmizin şimal-qərb zonası endemik sayıla bilər. Çünki bu ərazidə suda yodun miqdarı aşağı səviyyədədir. Tireotoksikoz xəstələrinin sayının artımı ilə endokrin oftalmopatiyaların rast gəlmə tezliyində artım müşahidə olunur.

Endokrin oftalmopatiya – orbitanın yumşaq toxumasının və ikincili olaraq göz almasının patoloji dəyişiklikləri ilə nəticələnən autoimmün xəstəlikdir [1,2]. Bu zaman, ekzoftalm, göz almasının hərəkətinin məhdudlaşması, buynuz qişanın və görmə sinirinin dəyişiklikləri, bəzən, gözdaxili hipertenziya müşahidə oluna bilər [3,4].

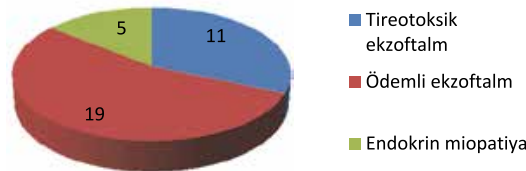
Maraqlıdır ki, pasiyentlər bəzə xəstəliyin fərqli mərhələlərində müraciət edir və bir çoxları əsas xəstəlikləri barədə xəbərsiz olurlar.

Məqsəd – endokrin oftalmopatiyanın kliniki formalarının differensial-diaqnostik qiymətləndirilməsinin əsas meyarlarının öyrənilməsi

Material və metodlar

2009-cu ilin noyabrından 2017-ci ilədək orta yaş həddi $44,6 \pm 1,2$ il olan 36 xəstə müraciət etmişdir. Bütün xəstələrə tam oftalmoloji müayinə aparılmışdır: vizometriya, biomikroskopiya, ekzoftalmometriya, göz almasının və orbitanın USM, tonometriya, oftalmoskopiya və orbitanın KT-si.

Müraciət edən 11 xəstədə tireotoksik ekzoftalm, 19-da ödemli ekzoftalm, 5-də endokrin miopatiya aşkar olunmuşdur (şək.1).

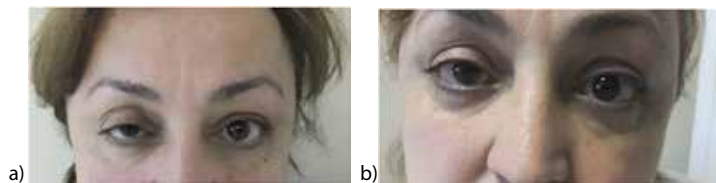

Şək.1. Endokrin oftalmopatiya ilə müraciətlərin strukturu

Nəticələr və onların müzakirəsi

Tireotoksik ekzoftalm olan xəstələrdə göz yarığının böyüməsi, gözlərdə parıltı, bağlı qapaqların tremoru, üst qapağı hərəkətinin aşağı baxdıqda yubanması müşahidə olunur. Burada göz alması tərəfindən digər ciddi dəyişikliklərə rast olunmur. Xəstəyə ilk növbədə endokrinoloqa müraciət və hormonal fonun tənzimlənməsi məsləhət görülmüşdür. Yalnız 3 xəstədə aparılan endokrinoloji müalicənin fonunda xəstəlikdə progressiya müşahidə olunub.


Ödemli ekzoftalm olan xəstələr də təsnifata görə 3 qrupa bölünür: kompensasiya mərhələsi, subkompensasiya mərhələsi, dekompensasiya mərhələsi. Ödemli ekzoftalmın kompensasiya mərhələsində 8 xəstə müraciət etmişdir. Bu xəstələrdə proses birtərəfli və ya ikitərəfli ola bilər. İlk mərhələrdə bir gözdə üst qapağın ptozu, digər gözdə isə retraksiya müşahidə olunur. Üç xəstədə bu xəstəliyin yeganə simptomu olmuşdur (şək.2).



Şək.2. Ödemli ekzoftalmın kompensasiya mərhələsində: a) müalicədən əvvəl; b) müalicədən sonra

Qalan 5 xəstədə ekzoftalm müşahidə olunmuşdur. Ekzoftalmın səbəbi ekstraokulyar əzələlərin və piy toxumasının ödemli olmasıdır. Aparılan KT və MRT müayinələrinə əsasən aşağı və medial düz əzələlərin həcmi böyümüşdür. Bu xəstələrə göz qapağına yerli steroid müalicəsi və retrobulbar aparılmışdır.

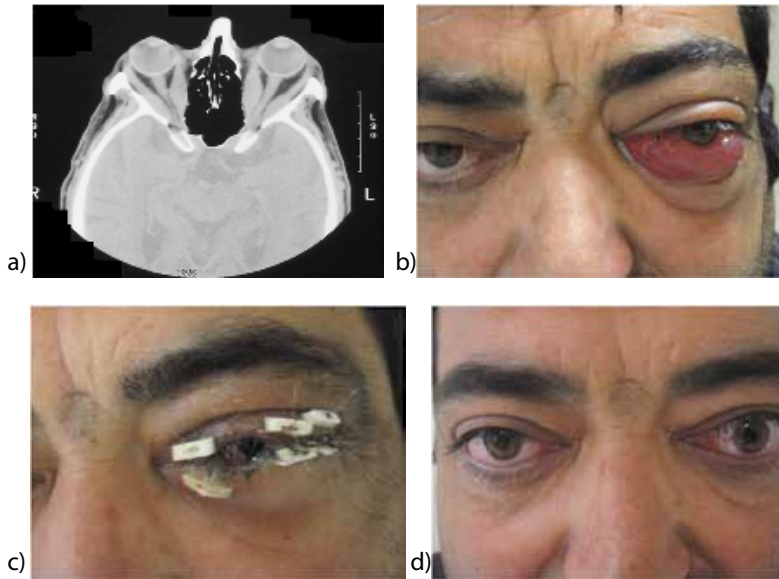
Ödemli ekzoftalm subkompensasiya mərhələsində 7 xəstədə zamanı orbital strukturların ödeminin artması, konyunktivanın ağ xemozu, diplopiyanın yaranması qeyd olunmuşdur. Orbitada daxili təzyiqin artması episkeral venaların sıxılmasına və oftalmohipertenziyaya səbəb olmuşdur. Bu vəziyyət steroid preparatlarının peroral və yaxud parenteral qəbulu ilə uğurla stabilləşmişdir [5,6] (şək.3).



Şək.3. Ödemli ekzoftalm subkompensasiya mərhələsində: a) müalicədən əvvəl; b) müalicədən sonra

Dörd xəstədə biz, xəstəliyin aqressiv gedişatının və görmə orqanının əhəmiyyətli zədələnməsinin şahidi olmuşuq. Bu xəstələr ödemli ekzoftalmın dekompensasiya mərhələsində bizə müraciət etmişdir. Xəstələrdə qırmızı xemoz, oftalmopleqiya, buynuz qişanın distrofiyası, görmə sinirinin durğunluğu müşahidə olunmuşdur. Bu görmənin kəskin azalmasına və müalicə aparılmayan təqdirdə gözün itirilməsinə gətirə bilər. Bu mərhələdə MRT və KT bütün əzələlərin qalınlaşmasını göstərmişdir. Tətbiq etdiyimiz Metipred ilə müalicədə çox yaxşı nəticələr alınmışdır. Metipred 1000 milliqramdan başlayaraq sxem üzrə təyin olunmuşdur [7,8] (şək.4).

Xəstələrin müalicəsində əsasən qlyükokortikosteroidlərdən istifadə olunmuşdur. Cədvəldə əks olunduğu kimi ilkin mərhələlərdə bu Deksametazon və ya Diprospan məhlullarının üst qapağa və retrobulbar inyeksiyaları olmuşdur. Subkompensasiya mərhələsində xəstələrə peroral Prednizolon həbləri təyin olunmuşdur. Dekompensasiya mərhələsində ən effektiv müalicə üsulu Metipredin 1000 mq-dan başlayaraq təyini sayılır.



Şək.4. Ödemli ekzoftalmın dekompensasiya mərhələsində: a) KT görünüşü; b) müalicədən əvvəl; c) cərrahi əməliyyatdan sonra; d) uzaq dövrdə

Cədvəl 1

Ödemli ekzoftalmın müalicə üsulları

Mərhələ	Xəstələrin sayı	Müalicə növü
Kompensasiya	8	Palpebral və retrobulbar steroid müalicə
Subkompensasiya	7	Peroral və retrobulbar steroid müalicə
Dekompensasiya	4	Parenteral steroid müalicə və şüa müalicəsi

Müalicənin üçüncü günü artıq xemozun azalması, görmənin artması, göz almasının hərəkəti sərbəstləşməsi, gözdaxili təzyiğin stabilləşməsi müşahidə olmuşdur. Müalicə 2-2,5 ay davam etmişdir və alınan nəticənin qorunması məqsədi ilə xəstələr Milli Onkologiya Mərkəzinə şüa müalicəsinə göndərilmişdir. Qeyd etmək lazımdır ki, uğurlu nəticənin əldə edilməsinin əsas şərtlərindən biri qalxanvari vəzin hormonlarının normada olmasıdır (cədvəl 1).

Endokrin miopatiya mərhələsi artıq prosesin xroniki fazaya keçməsi nəticəsində inkişaf etmişdir [9,10]. Bu xəstələrdə fibrozlaşmış əzələlər göz almasının hərəkətini məhdudlaşdırmış, çəpgözlük və diplopiyaya səbəb olmuşdur. Bu mərhələdə xəstələrin müalicəsi çox mürəkkəbdir və əsasən, simptomatik xarakter daşıyır [11].

Yekun

Endokrin oftalmopatiyanın kliniki formalarının qiymətləndirilməsində əsas meyarlardan sayılan ekzoftalmın dərəcəsi ilə yanaşı buyunuz qişanın və görmə sinirinin vəziyyəti, gözdaxili təzyiq, göz almasının repozisiyasının və hərəkətlərinin həcmi, çəpgözlük və diplopiya, konyunktival xemoz kimi digər simptomlar böyük əhəmiyyət kəsb edir.

ƏDƏBİYYAT:

1. Weiler D.L. Thyroid eye disease: a review // Clin. Exp. Optom., 2017, v.100(1), p.20-25.
2. Tassinari J., Sisti A. // J. Endocrinol Invest., 2016, v.39(9), p.1085-1086.
3. Hofslı M., Gampenrieder N., Heegaard S. Plexiform Neurofibroma Involving the Lacrimal Gland // Case Rep Ophthalmol., 2017, v.31;8(1), p.67-72.
4. Eckstein A., Esser J., Mattheis S. et al. Graves' Orbitopathy // Klin. Monbl. Augenheilkd., 2016, v.233(12), p.1385-1407.
5. Nita M., Grzybowski A. Smoking and eye pathologies. A Systemic Review. Part II. Retina Diseases, Uveitis, Optic Neuropathies, Thyroid-Associated Orbitopathy // Curr. Pharm. Des., 2017, v.23(4), p.639-654.
6. Byun J.S., Moon N.J., Lee J.K. // Graefes Arch Clin Exp Ophthalmol., 2017, v.255(2), p.413-420.
7. Menconi F., Leo M., Sabini E. et al. Natural history of graves' orbitopathy after treatment // Endocrine, 2017, v.57(2), p.226-233.
8. Oeverhaus M., Witteler T., Lax H. et al. Combination therapy of intravenous steroids and orbital irradiation is more effective than intravenous steroids alone in patients with graves' orbitopathy // Horm. Metab. Res., 2017, v.49(10), p.739-747.
9. Kim J.W., Han S.H., Son B.J. et al. Efficacy of combined orbital radiation and systemic steroids in the management of Graves'orbitopathy // Graef. Arch. Clin. Exp. Ophthalmol., 2016, v.254(5), 991-998.
10. Бровкина А.Ф. Эндокринная офтальмопатия.М.:ГЭОТАР-Медиа,2008, 184 с.
11. Han J.S., Seo H.S., Lee Y.H. et al. Fractional anisotropy and diffusivity changes in thyroid associated orbitopathy // J. Neuroradiology, 2016, v.58(12), p.1189-1196.
12. Fang S., Huang Y., Zhong S. et al. Regulation of orbital fibrosis and adipogenesis by pathogenic Th17 cells in Graves' orbitopathy // J. Clin. Endocrinol. Metab., 2017, doi: 10.1210/jc.2017-01349

Балаева Р.Н., Исмаилова А.

ДИФФЕРЕНЦИАЛЬНО-ДИАГНОСТИЧЕСКАЯ ОЦЕНКА КЛИНИЧЕСКИХ ФОРМ ЭНДОКРИННОЙ ОФТАЛЬМОПАТИИ

Национальный Центр Офтальмологии имени акад. Зарифы Алиевой, Баку, Азербайджан

Ключевые слова: *эндокринная офтальмопатия, тиреотоксический зоб, экзофтальм*

РЕЗЮМЕ

Цель - изучить основные критерии дифференциально-диагностической оценки клинических форм эндокринной офтальмопатии.

Материалы и методы

С ноября 2009 года по 2017 год было обратились 36 пациента. Всем пациентам проводилось полное офтальмологическое обследование: визометрия биомикроскопия, эзофтальмометрия, УЗИ глазного яблока и орбиты, тонометрия, офтальмоскопия компьютерная томография орбиты.

Из обследованных больных у 11-ти был выявлен тиреотоксический экзофтальм, у 19-ти – отечный экзофтальм, у 5 пациентов эндокринная миопатия.

Результаты

У больных с тиреотоксическим экзофтальмом наблюдалось увеличение глазной щели, блеск в глазах, тремор закрытых век, замедление движения верхнего века при взгляде вниз. Серьезных изменений со стороны глазного яблока не было обнаружено. Больные с отечным экзофтальмом были разделены на 3 группы: стадия компенсации, стадия субкомпенсации, стадия декомпенсации. У этих больных процесс может быть односторонним или двусторонним. В начальных стадиях на одном глазу наблюдался птоз верхнего века, а на другом – ретракция. Эндокринная миопатия развивалась уже при переходе процесса в хроническую фазу. У этих больных фиброзированные мышцы ограничивали движение глазного яблока, являлись причиной косоглазия и диплопии. В этой стадии лечение больных очень затруднено и, в основном, носит симптоматический характер.

Заключение

При оценке клинических форм эндокринной офтальмопатии помимо основных критериев как степень экзофтальма, большое значение имеют и другие симптомы – состояние роговицы и зрительного нерва, внутриглазное давление, репозиция и объем движений глазного яблока, косоглазие и диплопия, конъюнктивальный хемоз.

Balaeva R.N., Ismailova A.

DIFFERENTIAL-DIAGNOSTIC ASSESSMENT OF CLINICAL FORMS OF ENDOCRINE OPHTHALMOPATHY

National Centre of Ophthalmology named after academician Zarifa Aliyeva, Baku, Azerbaijan

Key words: *endocrine ophthalmopathy, thyrotoxic goiter, exophthalmos*

SUMMARY

Aim – to study the basic criteria of differential-diagnostic evaluation of clinical forms of endocrine ophthalmopathy.

Materials and methods

From November 2009 to 2017, 36 patients were referred. All patients underwent a complete ophthalmological examination: visometry biomicroscopy, esophthalmometry, ultrasound of the eyeball and orbit, tonometry, ophthalmoscopy, computed tomography of the orbit.

Of the examined patients, 11 patients had thyrotoxic exophthalmos, in 19 patients had edematous exophthalmos, in 5 patients had endocrine myopathy.

Results

In patients with thyrotoxic exophthalmos, there was an increase in the ocular gap, shine in the eyes, tremor of closed eyelids, slowing of the movement of the upper eyelid when viewed downward. Serious changes from the eyeball was not found. Patients with edematous exophthalmos were divided into 3 groups: the stage of compensation, the stage of subcompensation, the stage of decompensation. In these patients, the process can be one-sided or two-way. In the initial stages, a ptosis of the upper eyelid was observed on one eye, and retraction on the other. Endocrine myopathy developed already during the transition of the process to the chronic phase. In these patients, fibrotic muscles limited the movement of the eyeball, were the cause of strabismus and diplopia. At this stage, the treatment of patients is very difficult and, in general, is symptomatic.

Conclusion

In assessing the clinical forms of endocrine ophthalmopathy, in addition to the basic criteria as the degree of exophthalmos, other symptoms are of great importance: the state of the cornea and optic nerve, intraocular pressure, reposition and volume of movements of the eyeball, strabismus and diplopia, conjunctival chemosis.

Korrespondensiya üçün:

Balayeva Ruhəngiz Niyazi qızı, akad. Zərifə Əliyeva adına Milli Oftalmologiya Mərkəzinin oftalmoonkologiya şöbəsinin kiçik elmi işçisi

Tel.: (99412) 569-09-07, (99412) 569-09-47

Ünvan: AZ1000, Bakı şəh., Cavadxan küç., məhəllə 32/15.

Email: administrator@eye.az : www.eye.az