

UOT: 617.723-002

Axundova L.Ə. Məmmədova L.Ş.

## SUBRETINAL FIBROZ VƏ UVEIT SİNDROMU (KLİNİK HAL)

*Akad. Zərifə Əliyeva adına Milli Oftalmologiya Mərkəzi, Bakı şəh., AZ1114, Cavadxan küç., 32/15*

## XÜLASƏ

Subretinal fibroz və uveit sindromu ilk dəfə 1984-cü ildə Palestin və əməkdaşları tərəfindən təsvir edilən erkən mərhələdə multifokal xoroidit ocaqları ilə xarakterizə olunan və ardınca ocaqların birləşməsi ilə yaranan subretinal fibrozla nəticələnən etiologiyası məlum olmayan və nadir hallarda rast gəlinən xəstəlikdir. Bu xəstəlik adətən sistem xəstəliyi olmayan sağlam və miopiya gənc qadınlarda rast gəlinir. Xəstəlik nəticəsində yaranan subretinal fibroz torlu qışada retina pigment və fotoreseptor hüceyrələr arası əlaqələrin pozulması ilə nəticələnir.

Kliniki olaraq xəstəlik erkən və gecikmiş olaraq iki mərhələyə bölünür. Erkən mərhələdə torlu qışada ağımtıl-sarı rəngli retina pigment epitelini və ya xoroidal səviyyəsində dərin ocaqlar şəklində izlənilir. Gecikmiş mərhələdə isə torlu qışada ocaqların böyüməsi və birləşməsi nəticəsində subretinal ağ fibroz sahələr yaranır. Fibroz sahələrin yaranması həftələr və ya aylar tələb edə bilər.

2019-cü ildə Mərkəzə sağ gözündə görmənin bir neçə aydır kəskin zəifləməsi, fotopsiya, göz önündə uçuşan hissəciklər və metamorfopsiya şikayətləri ilə daxil olmuş və xəstədə müxtəlif müayinə metodları aparılaraq xəstəyə "Subretinal fibroz və uveit sindromu" diaqnozu qoyuldu. Təssüf ki, xəstəliyin gecikmiş mərhələsində qeyri-mümkün olduğundan müalicə təyin edilməmişdir. Xəstə hal hazırda nəzarətdədir.

**Açar sözlər:** *subretinal fibroz və uveit sindromu, multifokal xoroidit, retina pigment epitelini, fundus fluoresseini angiografiya*

Akhundova L.A. Mamedova L.Sh.

## THE SUBRETINAL FIBROSIS AND UVEITIS SYNDROME (CLINICAL CASE)

*National Ophthalmology Centre named after acad. Zarifa Aliyeva, Baku, AZ 1114, Javadkhan street, 32/15, Azerbaijan*

## SUMMARY

The subretinal fibrosis and uveitis syndrome was first described by Palestin et al. in 1984. Is a rare disease of unknown etiology, characterized by early multifocal choroiditis and, subsequently, as a result of fusion of them, leads to subretinal fibrosis. The disease is more common in healthy young women with myopia. Subretinal fibrosis resulting from the disease leads to disruption of the intercellular communication of the retinal pigment and photoreceptor in the retina.

Clinically, the disease is divided into early and late stages. In the early stages, whitish-yellow epithelial pigments or in the form of deep focal lesions at the level of the choroid are observed in the retina. In the later stages, as a result of growth and fusion of focal lesions in the retina, subretinal white fibrous areas appear. The formation of fibrotic areas can take weeks or months.

In 2019, the patient came to the center complaining of a sharp decrease in vision in her right eye for several months, photopsia, floaters and metamorphopsia. Using various examination methods, the patient was diagnosed with subretinal fibrosis and uveitis syndrome. Unfortunately, no treatment was prescribed, as in the later stages of the disease this is not possible. The patient is currently under observation.

**Key words:** *subretinal fibrosis and uveitis syndrome, multifocal choroiditis, retinal pigment epithelium, fundus fluorescense angiography*

Ахундова Л.А. Мамедова Л.Ш.

## СУБРЕТИНАЛЬНЫЙ ФИБРОЗ И СИНДРОМ УВЕИТА (КЛИНИЧЕСКИЙ СЛУЧАЙ)

*Национальный Центр Офтальмологии имени акад. Зарифы Алиевой, г.Баку, AZ 1114, ул. Джавадхана, 32/15, Азербайджан*

### РЕЗЮМЕ

Субретинальный фиброз и синдром увеита впервые описан Palestin с соавторами в 1984 году, является редким заболеванием неизвестной этиологии, характеризуется ранними мультифокальными очагами хориоидита и, впоследствии, в результате слияния очагов, приводит к субретинальному фиброзу. Заболевание чаще встречается у здоровых, без системных заболеваний молодых женщин с миопией. Субретинальный фиброз, возникающий в результате заболевания, приводит к нарушению межклеточной коммуникации пигмента сетчатки и фоторецептора в сетчатке.

Клинически заболевание делится на ранние и поздние стадии. На ранних стадиях в сетчатке наблюдаются беловато-желтые пигменты эпителия или в виде глубоких очагов на уровне хориоидеи. На поздних стадиях в результате роста и слияния очагов в сетчатке появляются субретинальные белые фиброзные участки. Формирование фиброзных участков может занять недели или месяцы.

В 2019 году в центр обратилась пациентка с жалобами на резкое понижение зрения на правом глазу в течении нескольких месяцев, фотопсию, плавающие частицы перед глазом и метаморфопсию. С использованием различных методов обследования пациентке был поставлен диагноз «субретинальный фиброз и синдром увеита». К сожалению, лечение не было назначено, так как на поздних стадиях заболевания это невозможно. Пациентка в настоящее время находится под наблюдением.

**Ключевые слова:** *субретинальный фиброз и синдром увеита, мультифокальный хориоидит, пигментный эпителий сетчатки, флюоресцентная ангиография глазного дна*

Subretinal fibroz və uveit sindromu ilk dəfə 1984-cü ildə Palestin və əməkdaşları tərəfindən təsvir edilən erkən mərhələdə multifokal xoroidit ocaqları ilə xarakterizə olunan və ardınca ocaqların birləşməsi ilə yaranan subretinal fibrozla nəticələnən etiologiyası məlum olmayan və nadir hallarda rast gəlinən xəstəlikdir [1].

Bu xəstəlik adətən sistem xəstəliyi olmayan sağlam və miopiyalı gənc qadınlarda rast gəlinir. Xəstəlik nəticəsində yaranan subretinal fibroz torlu qişada retina pigment epiteli və fotoreseptor hüceyrələr arasındakı əlaqələrin pozulması ilə nəticələnir [2].

Xəstələrdə aparılan histopatoloji müayinələrin nəticələrinə əsasən xorioretinal materialda B limfositlərə, komplementə, İgG hüceyrələrinə və plazma hüceyrələrinə subretinal fibroz materialında isə retina pigment epiteli adacıklarına və Müller hüceyrələrinin hissəciklərinə rast gəlinib [3].

Kliniki olaraq xəstəlik erkən və gecikmiş olaraq iki mərhələyə bölünür. Erkən mərhələdə torlu qişada ağımtıl-sarı rəngli retina pigment epitelı və ya xoroidal səviyyəsində dərin ocaqlar şəklində izlənilir [4]. Gecikmiş mərhələdə isə torlu qişada ocaqların böyüməsi və birləşməsi nəticəsində subretinal ağ fibroz sahələr yaranır. Fibroz sahələrin yaranması həftələr və ya aylar tələb edə bilər [5].

Xəstəliyin simptomlarına görmənin ağrısız kəskin zəifləməsi və ya bulanıq görmə, mərkəzi və ya müxtəlif növ skotomalar, metamorfopsiyalar, fotopsiyalar və uçan hissəciklərin görünməsi aiddir [5].

Subretinal fibroz və uveit sindromu erkən mərhələsi sifilitik uveit, vərəm uveiti, diffuz unilateral yarım kəskin neyoretinit və punktata xarici retinal toksoplazmoz kimi bir çox infeksiyon mənşəli uveitlər və ağ nöqtə sindromlu bir çox autoimmun mənşəli uveit növləri ilə differensial diaqnostika olunmalıdır [6]. Gecikmiş mərhələ isə xarakterik subretinal fibrozun olması nəticəsi etibarlı bir çox hallarda differensial diaqnostikaya ehtiyac olmur [7].

Təqdim etdiyimiz məqalədə 2019-cu ildə Akademik Zərifə Əliyeva adına Milli Oftalmologiya Mərkəzinin Şəkərli diabetin göz fəsadları şöbəsinə müraciət etmiş xəstədə <<Subretinal fibroz və uveit sindromu>> diaqnozu qoyulmuşdur.

Xəstədə aşağıdakı müayinə üsulları aparılmışdır: vizometriya, tonometriya, biomikroskopiya, yarıqlı lampa vasitəsi ilə göz dibinin müayinəsi, indirekt oftalmoskopiya və xüsusi müayinə metodları – göz dibinin rəngli fundus fotoqrafiyası və rəqəmsal kompyuter təhlili ilə görüntüsü, OKT (Cirrus Spectral OCT 5000, Carl Zeiss, Germany), Elektretinaqramm (ERG), Fluoressein Angioqrafiya (FAQ), qanın laborator ümumi və infeksiyaların analizləri və döş qəfəsinin rentgen müayinəsi.

Klinik hal - 2000-ci il təvəllüdlü qadın xəstə A.Q. 2019-cu ildə Akademik Z.Əliyeva adına Milli Oftalmologiya Mərkəzinə sağ gözündə görmənin bir neçə aydır kəskin zəifləməsi, fotopsiya, göz önündə uçan hissəciklər və metamorfopsiya şikayətləri ilə daxil olmuşdur.

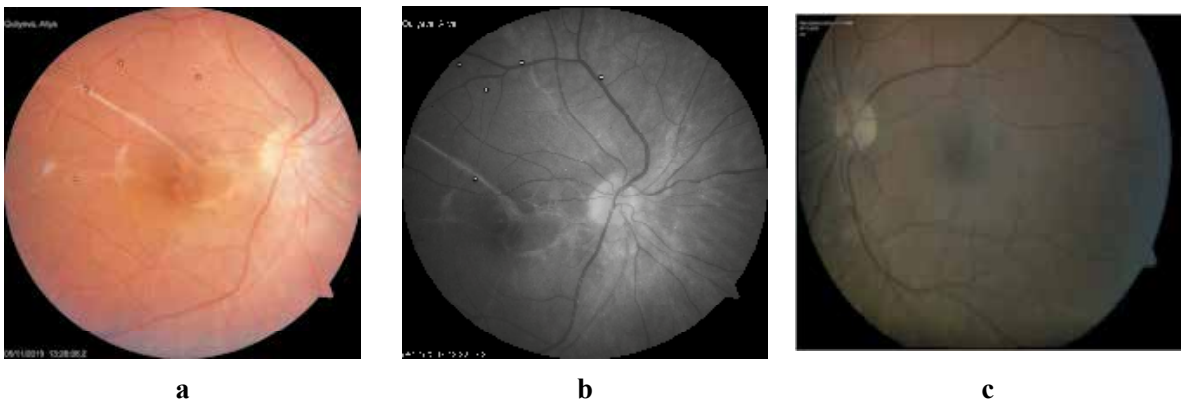Aparılan müayinələrin nəticəsində:

VisOD=0.05 (-2.50 sph) korreksiya olunmur;

VisOS=0.2 (-2.50 sph) korreksiya ilə 0.6; TnOU=21 mm Hg.

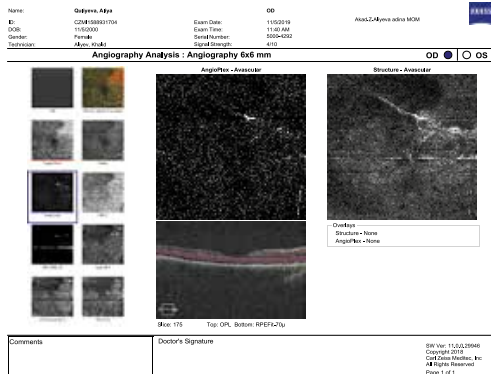
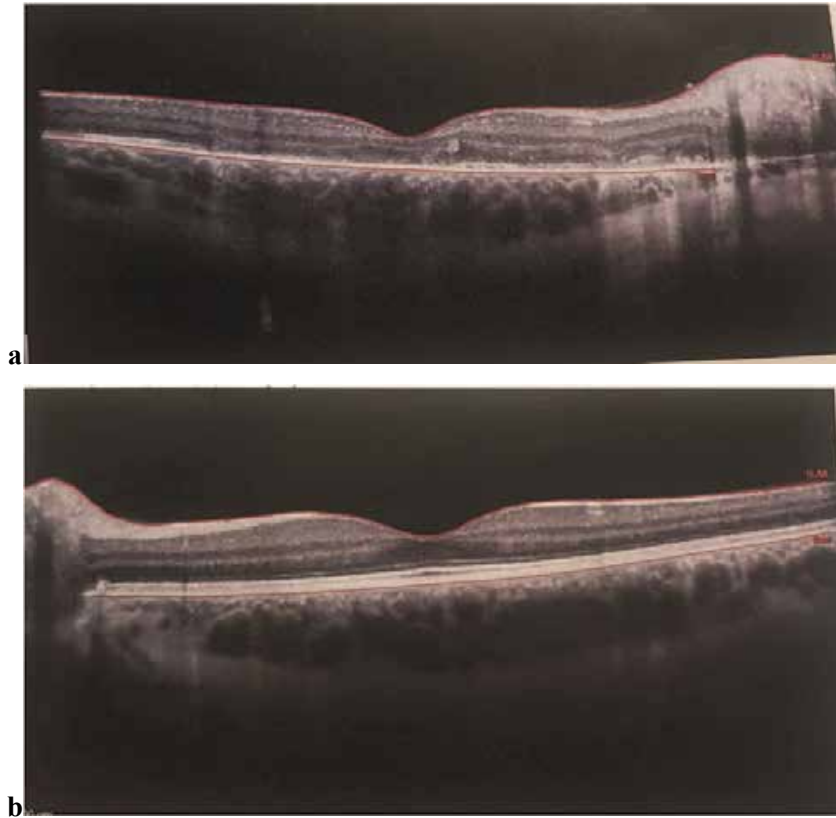
Ön seqment yarıqlı lampa ilə müayinəsi zamanı nəzərə çarpacaq dəyişikliklər izlənilməmişdir.

Göz dibi müayinəsi zamanı sağ gözdə arxa qütbədə və orta periferik sahədə subretinal fibrotik dəyişikliklər olduğu müəyyən edildi (şək. 1). Sol gözdə isə nəzərə çarpan dəyişiklik müəyyən edilmədi. Xəstə yuxarıda qeyd olunan müayinələrə göndərildi.

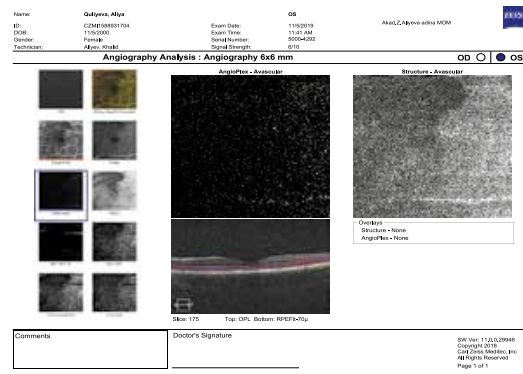


Şək.1. Fundus foto müayinəsi: a) sağ göz fundus şəklili; b) sağ göz autofluoresens şəklili; c) sol göz fundus şəklili

OKT və OKT-A müayinəsinin nəticələrinə əsasən sağ gözdə torlu qişa qatları altında hündürlük və qalınlaşma, OKT-A müayinəsinə əsasən isə avaskulyar səviyyədə xətt şəkilli fibrozabənzər dəyişikliklər izlənilir. Sol gözdə OKT və OKT-A müayinələrində dəyişiklik aşkar edilmədi. (Şəkil2)



c

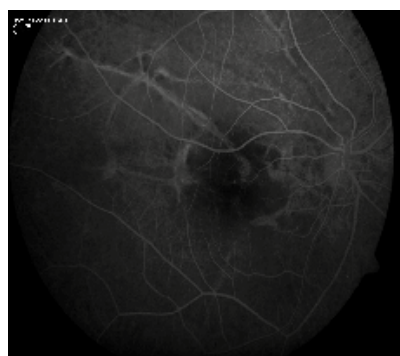

d

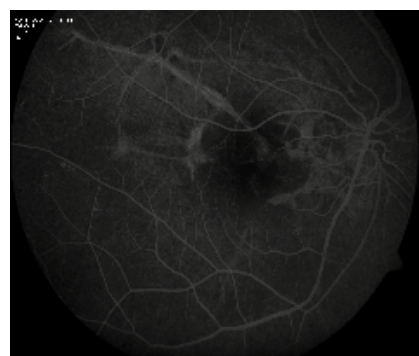Şəkl. 2. Hər iki gözün OKT və OKT Angioqrafiya müayinəsi. a) sağ göz OKTsi; b) sol gözün OKTsi; c) sağ gözün OKT-A müayinəsi; d) sol gözün OKT-A müayinəsi.

Fluoressein angiografiya müayinəsinə əsasən aşağıdakı şəkildə də görüldüyü kimi sağ gözün müayinənin müxtəlif saniyələrində makulyar sahədə və orta periferiyada subretinal dəyişikliklərin olduğu məyyən edildi. Başlanğıc fazada müşahidə edilən xətsəkili xotik hiperfluoresensiya saniyələr ötdükcə daha da artmış sonra isə eyni vəziyyətdə boyanmış şəkildə qalmışdır. Son fazada bu dəyişikliklərdən patoloji sızma aşkar edilməmişdir. Sol gözün dəyişiklik aşkar edilməmişdir (şəkl.3)

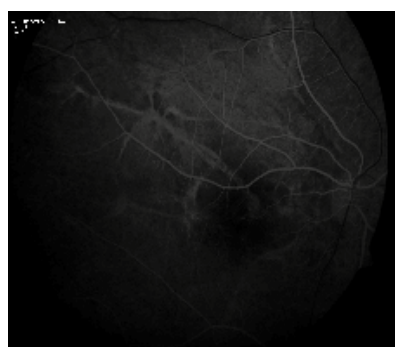Xəstədə aparılan bütün qan laborator testlərə və ağciyələrin rentgen müayinəsinə əsasən heç bir infeksiyon xəstəlik və ciddi dəyişikliklər aşkar edilməmişdir.



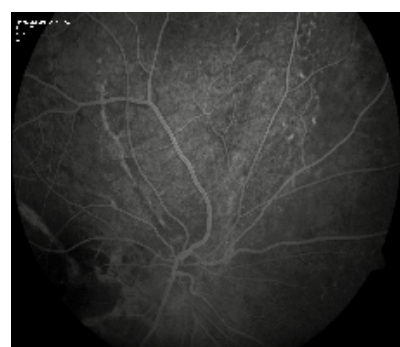A FAQ 3san



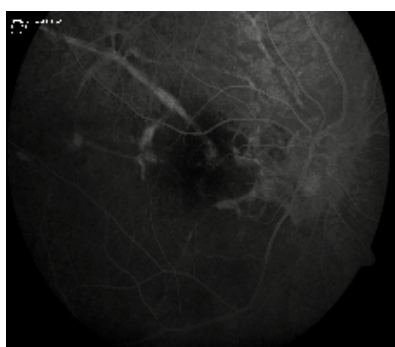B FAQ 6san



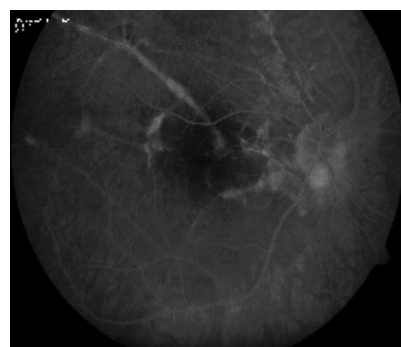C FAQ 12san



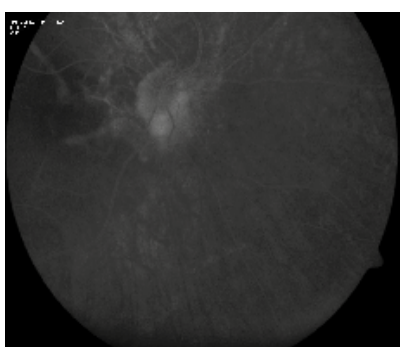
D FAQ 38 san



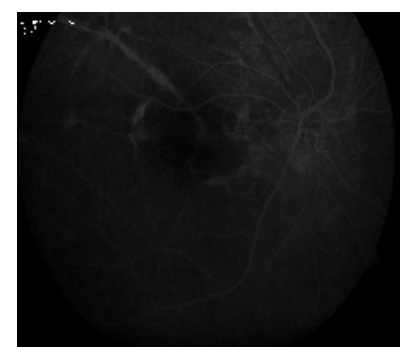
E FAQ 1dəq 44san



F FAQ 5dəq 23 san



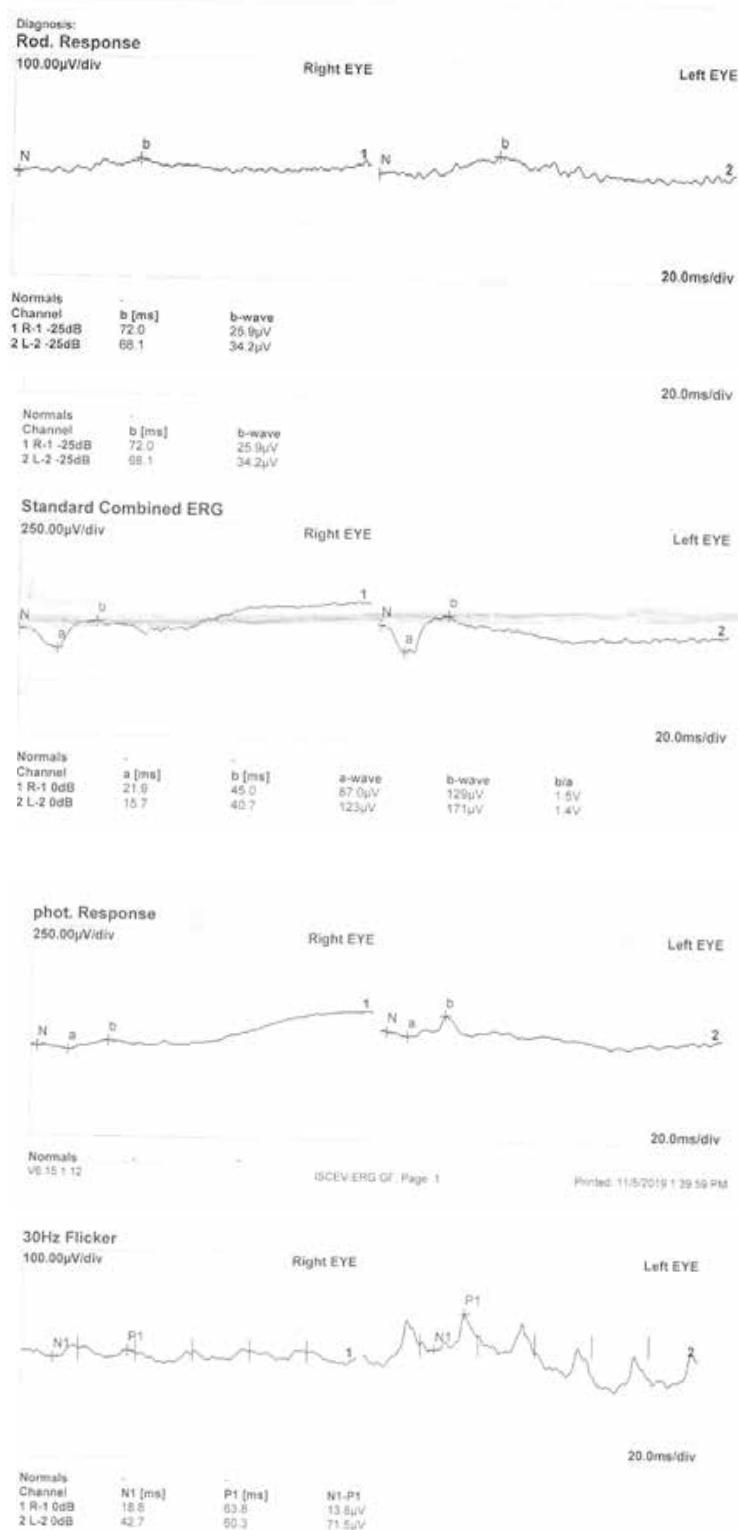
G FAQ 8 dəq 59 san



H FAQ 14 dəq 59 san

Şək. 3. Sağ gözün Fluoressein angiografiyası (FAQ)

ERG müayinəsinə əsasən sağ gözdə standart fotopik və ritmik ERG-in müsbət neqativ olduğu və torlu qişanın makulyar zona öndə olmaqla xarici fotoreseptorlar qatında patologiya olduğu aşkar edildi. Sol göz ERG müayinəsi patologiyasızdır (Şək. 4).



Şək. 4. Elektoretinoqram müayinəsi

Son olaraq aparılan müayinələrin nəticəsi olaraq xəstəyə Subretinal fibroz və uveit sindromu diaqnozu qoyuldu. Xəstə gecikmiş mərhələdə müraciət etdiyi üçün müalicə mümkün olmamış və xəstə nəzarətə götürülmüşdür.

### Müzakirə

Ümumiyyətlə xəstəlik çox nadir olduğu üçün xəstəlik haqqında məlumat və məqalələr azlıq təşkil edir.

Subretinal fibroz və uveit sindromu olan xəstələrin görmə proqnozu çox aşağı olur. Görmənin zəifləməsi makulyar sahədə subretinal fibrozun, atrofiyanın və ya subretinal neovaskulyar membranın olmasından asılı olur. Xəstələrdə görmə zəifləməsi üçün illər, aylar və ya hətta çox qısa müddət keçə bilər. Görmə zəifləməsi 0.01-dən işıq duyğusuna qədər ola bilər [8].

Reddy və əməkdaşlarının araşdırmalarında qeyd edilir ki, bu xəstəlik nəticəsində görmənin zəifləməsi digər uveit növlərinə nisbətən ən ağırı hesab oluna bilər [9].

Brovn və əməkdaşlarının araşdırmalarına əsasən subretinal fibroz və uveit sindromunun görmə proqnozu digər uveit növlərinə görə ən ağırdır [10].

Müəlliflərin araşdırmalarına görə xəstəliyin müalicəsi erkən mərhələdə mümkün olsa da subretinal fibroz yarandıqdan sonra müalicənin proqnozu çox zəifdir. Xəstəliyin erkən mərhələsində yerli və sistem steroid terapiyası çox effektiv olduğu qeyd edilir. Bəzən kortikosteroid müalicəsinin immunosupressantlar (siklofosfamid, azatioprin, metotreksat, siklosporin) ilə birgə aparılması müalicə effektini daha da artırdığı kimi fikirlər də var [11].

Amaro və əməkdaşlarının fikrinə görə bütün müalicələrin aparılmasına baxmayaraq heç bir effekt olmur və xəstələrin görmə itilikləri zəifləyir [12].

Kurt Spiteri Cornish və əməkdaşlarının fikrinə əsasən Subretinal fibroz və uveit sindromunun patogenezində B limfositlərin yaranmasını əsas götürərək bu və digər hüceyrələrin artımını ləngitmə məqsədilə rituximab ilə də müalicəsi məqsədə uyğun olardı [13].

### Yekun

Təcrübəmizdə rast gəldiyimiz etiologiyası məlum olmayan bu nadir və ağır xəstəlik görmə proqnozu çox zəif və müalicəyə tabe olmayan xəstəliklərdəndir. Xəstəliyin erkən mərhələsində digər xəstəliklərlə xüsusən də ağ nöqtəli sindromlarla differensiasiyaya, vaxtında diaqnoz qoyulmasına və müalicənin vaxtında başlanmasına çətinlik törədir.

### ƏDƏBİYYAT:

1. Palestine A.G., Nussenblatt R.B., Parver L.M. et al. Progressive subretinal fibrosis and uveitis // Br. J. Ophthalmol., 1984, v.68, p.667–673.
2. Gass J.D., Margo C.E., Levy M.H. Progressive subretinal fibrosis and blindness in patients with multifocal granulomatous chorioretinitis // Am. J. Ophthalmol., 1996, v.122, p.76–85.
3. Palestine A.G., Nussenblatt R.B., Chan C.C. et al. Histopathology of the subretinal fibrosis and uveitis syndrome // Ophthalmology, 1985, v.92, p.838–844.
4. Gandorfer A., Ulbig M.W., Kampik A. Diffuse subretinal fibrosis syndrome // Retina, 2000, v.20, p.561–563.
5. Kaiser P.K., Gragoudas E.S. The subretinal fibrosis and uveitis syndrome // Int. Ophthalmol. Clin., 1996, v.36, p.145–152.
6. Cantrill H.L., Folk J.C. Multifocal choroiditis associated with progressive subretinal fibrosis // Am. J. Ophthalmol., 1986, v.101, p.170–180.

7. Lertsumitkul S., Whitcup S.M., Nussenblatt R.B. et al. Subretinal fibrosis and choroidal neovascularization in Vogt-Koyanagi-Harada syndrome // *Graefes Arch. Clin. Exp. Ophthalmol.*, 1999, v.237, p.1039–1045.
8. Kim M.K., Chan C.C., Belfort R.Jr. et al. Histopathologic and immunohistopathologic features of subretinal fibrosis and uveitis syndrome // *Am. J. Ophthalmol.*, 1987, v.104, p.:15–23.
9. Rehan S., Javaid Z., Al-Bermani A. Unilateral Subretinal Fibrosis and Uveitis Syndrome // *Scottish Med. J.*, 2015, v.60, p.e4-e6.
10. Brown J.Jr., Folk J.C., Reddy C.V. et al. Visual prognosis of multifocal choroiditis, punctate inner choroidopathy, and the diffuse subretinal fibrosis syndrome // *Ophthalmology*, 1996, v.103, p.1100–1105.
11. Adan A., Sanmarti R., Bures A. et al. Successful treatment with infliximab in a patient with diffuse subretinal fibrosis syndrome // *Am. J. Ophthalmol.*, 2007, v.143, p.533–534.
12. Rojas B. Subretinal fibrosis and uveitis syndrome. In: Foster C.S., Vitale A. (eds) *Diagnosis and treatment of uveitis*. Saunders, Philadelphia, 2002, p.797–805.
13. Cornish K.S., Kuffova L., Forrester J.V. et al. Treatment of diffuse subretinal fibrosis uveitis with rituximab // *Br. J. Ophthalmol.*, 2015, v.99, p.153-154.

Müəlliflərin iştirakı:

Tədqiqatın anlayışı və dizaynı (Axundova L. Məmmədova L.);

Materialın toplanması və işlənməsi (Axundova L., Məmmədova L.);

Statistik məlumatların işlənməsi (Axundova L., Məmmədova L.);

Mətnin yazılması (Məmmədova L.)

Redaktə (Məmmədova L.);

Müəllif münaqişələrin (maliyyə, şəxsi, peşəkar və digər maraqları) olmamasını təsdiqləyir

**Korrespondensiya üçün:**

Axundova Lalə Ələkbər qızı, tibb üzrə fəlsəfə doktoru, akad. Zərifə Əliyeva adına Milli Oftalmologiya Mərkəzinin şəkərli diabetin göz fəsadları bölməsində aparıcı elmi işçi.

[lala.akhundova@yahoo.com](mailto:lala.akhundova@yahoo.com)

Məmmədova Lalə Şahin qızı, akad. Zərifə Əliyeva adına Milli Oftalmologiya Mərkəzinin şəkərli diabetin göz fəsadları bölməsinin həkim-oftalmoloqu.

[huseynova439@yahoo.com](mailto:huseynova439@yahoo.com)