

XRONİKİ BLEFARİT FONUNDA “QURU GÖZ SINDROMU” OLAN XƏSTƏLƏRİN MÜALİCƏSİNİN BİR SIRA ASPEKTLƏRİ

Ə.Əliyev adına Azərbaycan Dövlət Həkimləri Təkmilləşdirmə İnstitutu, oftalmologiya kafedrası, Bakı şəh.

Açar sözlər: *xroniki blefarit, quru göz sindromu, kortikosteroid, 0,05% siklosporin*

Quru göz sindromu (QGS) dünyada geniş yayılıb və müasir oftalmologiyanın aktual problemlərindən hesab olunur. Rus tədqiqatçılarına görə, 40 yaşa qədər oftalmoloji profilili xəstələrin 12%-ə qədəri, 50 yaşdan yuxarı olanların 67%-dən çox hissəsi bu xəstəlikdən əziyyət çəkir. Son 30 ildə “quru göz” sindromuna rastgəlmə tezliyi 4,5 dəfə artmışdır [1-5].

İkincili quru göz sindromunun formalaşmasında göz səthinin xroniki iltihabi xəstəliklərinin (ön və arxa blefaritlər, xroniki residivverən xalazionlar, rozasea, sapvari keratit, buynuz qişanın herpetik mənşəli residivverən eroziyaları, meybomi vəzi disfunksiyası, adenovirus keratokonyunktivitlərinin gec fazaları) rolu sübut olunmuşdur. İkincili quru göz sindromu xroniki blefariti olan xəstələrin 73,7-79,4%-ində aşkarlanıb [5-8]. Digər tərəfdən xroniki blefarit, öz növbəsində QGS-nun səbəbləri arasında kifayət qədər böyük və xüsusi yer tutur. Mayçuk Y.F. və başqalarına görə QGS əlamətləri olan xəstələrin 35%-65%-ində meybomi vəzi disfunksiyası ilə olan blefarit əlamətləri aşkar olunmuşdur [5,8]. Q.S.Polunin həmmüəlliflərlə QGS-nun blefarokonyunktival formasını ayırmağı təklif etmişdir. Müəllifə görə bu forma QGS olan xəstələrin ümumi sayının 65%-ni təşkil edir [7].

Blefaritlərdə meybomi vəzin disfunksiyası (MVD) müşahidə olunur ki, bu da sekretin qatılmasına, vəz axarlarının çapıqlaşması ilə hiper- və ya hiposekresiyaya gətirib çıxarır [9]. Gözyaşı pərdəsinin xarici qatının tərkibinə daxil olan lipid sekretini hazırlayan meybomi vəzin axarları qapağın arxa kənarında intramarginal sahəyə açılır [10]. MVD-da gözyaşı pərdəsinin lipid qatının qalınlığı azalır və göz yaşının buxarlanması artır ki, gözyaşı pərdəsinin stabilliyinin uzunmüddətli pozulması nəticəsində “quru göz” sindromu meydana çıxır [11,12].

Buynuz qişada, konyunktivada və gözyaşı pərdəsinin komponentlərini sekresiya edən vəzilərdəki iltihabla mübarizə quru göz sindromu ilə olan xəstələrin konservativ müalicəsinin əsas istiqamətlərindən biridir. İltihab əleyhinə müalicə dedikdə, qlükokortikoidlərin, iltihab əleyhinə qeyri-steroid preparatların yerli istifadəsi və sistem şəklində tetrasiklin, doksisiklin və minosiklinin qəbulu aiddir. Kataraktanın əmələ gəlməsini sürətləndirdiyi və gözdaxili təzyiği yüksəltdiyi üçün kortikosteroidlərin uzun müddətli istifadəsi arzuolunmazdır. Hazırda müasir müalicə metodlarından heç biri QGS-nun formalaşmasında əsas amil olan göz səthinin iltihabına istiqamətlənən patogenetik xarakter daşımır. Bu fonda spesifik iltihab əleyhinə (T-limfositlərin aktivliyinin azalması və pro-iltihab sitokinlərinin ekspressiyası) və göz səthi hüceyrələrinin apoptozunun aktivliyini azaltma effekti ilə səciyyələnən preparatın işlənməsi bütünlüklə QGS-nun müalicəsinin təkmilləşməsində vacib və prinsiplial hesab olunur [13,14,15]. Ancaq buna oxşar vəziyyətlərin müalicə metodlarında iltihabi prosesə uzunmüddətli nəzarətə istiqamətlənmə amili yoxdur. Belə amil kimi 0,05% siklosporin göz damcısının istifadəsi ön plana çıxır. Siklosporin uzun müddət davam edən iltihabı aradan qaldırmaq üçün istifadə olunur. Siklosporin kalsinevrin inhibitoru olub, T-hüceyrələrin təsirini blokada edərək iltihab sitokinlərinin çıxmasını azaldaraq qədhəbənzər hüceyrələrin apoptozunun qarşısını alır və bu yolla QGS-nun simptom və əlamətlərini azaldır [16,17].

Blefaritlərin ənənəvi müalicə sxeminə ilıq kompresslərlə göz qapağının gıyiyenası, aşağı dozada tetrasiklinin peroral qəbulu, yerli antibiotiklər, lazım gəldikdə steroidlər aiddir. Ağır gedişli blefaritlərin müalicəsində siklosporinin müsbət rolu təsdiqlənmişdir [18].

Məqsəd – kliniki və laborator tədqiqatların nəticələri əsasən xroniki blefarit fonunda inkişaf edən QGS olan xəstələrdə blefaritin klinik gediş xüsusiyyətinə əsasən onun səmərəli müalicəsinə müəyyən etmək.

Material və metodlar

Tədqiqata 2018-ci ildə akad. Zərifə Əliyeva adına Milli Oftalmologiya Mərkəzinə müraciət etmiş xroniki blefarit fonunda inkişaf edən QGS olan 48 xəstə daxil edilmişdir. Yaş həddi 25-65 arasında olmuşdur. Təyin olunan müalicədən əvvəl olaraq xəstələr 2 qrupa ayrılmışdır ki, 1-ci qrupa 25 xəstə (onlardan 7 kişi və 18 qadın) (50 göz) və 2-ci qrupa 23 xəstə (onlardan 7 kişi və 16 qadın) (46 göz) daxil edilmişdir. 1-ci qrup xəstələrin müalicəsinə lubrikantların və kortikosteroidlərin azalan sxemlə instillyasiyası daxil edilmişdir. İkinci qrup xəstələr göstərilən terapiyadan əlavə gözlərinə 3-4 ay müddətində gündə 2 dəfə olmaqla 0,05% siklosporin məhlulu (Depores, Vefa İlaç) damızdırmışlar. Müşahidə müddəti 6 aydan 12 aya qədər olmuşdur. Standart oftalmoloji müayinə – anamnezin toplanması, vizometriya, pnevmonometriya, biomikroskopiya, oftalmoskopiya aparılmışdır. Əlavə metodların köməyiylə gözyaşının hasili (Şirmer I), qapaq kənarının və meybomi vəzilərinin vəziyyəti (biomikroskopiya), gözyaşı pərdəsinin stabilliyi (Norn sınağı), gözyaşı meniskinin ölçülməsi, göz səthinin vəziyyəti (sitoloji müayinə) qiymətləndirilmişdir.

Xarici baxışda xalazionun olub-olmamasına, göz qapağının sərbəst kənarının konturuna fikir verilmişdir. Biomikroskopiya zamanı meybomi vəzinin axarlarının və qapağın sərbəst kənarının (hiperemiyalı olması və kəpəklənmə) vəziyyəti qiymətləndirilmişdir.

Konyunktivaya baxış zamanı konyunktivada olan çapıq, follikullar, məməcik və konkretlərə diqqət yetirilmişdir. Konyunktiva və buynuz qişa epitelinin vəziyyətini qiymətləndirmək üçün 0,2%-li natri-flüoressein məhlulundan istifadə olunmuşdur.

Arxa blefarit və ya meybomi blefariti ön blefaritlə birgə olur, ya da ayrıca ola bilər. Məhz blefaritin bu klinik forması ikincili QGS-nun inkişafı üçün xarakterdir. Meybomi vəzin sekresiyası tipinə görə arxa blefaritin 2 növü – meybomi vəzilərinin patoloji hiperfunksiyasına bağlı (meybomi vəzin kəskin iltihab əlamətləri olmur) və meybomi vəzinin axarının iltihabına və tutulmasına bağlı (qapağın sərbəst kənarının hiperemiyası və qeyri-bərabər ödəmi) növləri mövcuddur [2]. Meybomi vəzin disfunksiyasını vəzin sekretor funksiyasının ifadə dərəcəsinə, klinik əlamətlərə və yanaşı gedən göz səthi və ya göz qapağı patologiyasına görə bölmək məqsəda uyğun olduğu kimi, belə xəstələrin terapiyasının əsas istiqamətləri də mühümdür. Meybomi vəzi sekresiyasının həcmi qiymətləndirmək üçün dırnaq səfhələri arasında üst və alt qapaqların sərbəst kənarlarının sıxılması yolu ilə aparılan qapağın diaqnostik masajından istifadə olunmuşdur.

Laborator tədqiqatlar üçün konyunktiva boşluğundan material (bakterioloji müayinə üçün yaxma, sitoloji müayinə üçün qaşıntı) götürülmüşdür. Konyunktiva epitelinin sitoloji müayinəsi xroniki blefarit fonunda QGS olan xəstələrdə onların uyğun müalicəsini aparmaq üçün iltihabi və kserotik prosesin differensial diaqnostika imkanlarını genişləndirir.

Demodekozun diaqnostikası üçün bütün xəstələrə kirpiklərin mikroskopiyası yerinə yetirilmişdir. Diaqnostik kriteriya 16 kirpikdən ibarət olan tədqiqat preparatında 4 parazit tapılması hesab olunmuşdur.

Nəticələr

Aparılan tədqiqatlar nəticəsində məlum olmuşdur ki, müayinə olunan xəstələrin 15-ində (31,2%) xroniki blefarit xalazionla ağırlaşmışdır. Xroniki blefarit diaqnozu ilə müayinə olunanların arasında meybomi vəzin sekresiyasının azalması ilə olan xəstələr üstünlük təşkil etmişdir. Blefarit daha çox meybomi vəzinin hiposekresiyasında xalazionla fəsadlaşmışdır. Meybomi vəzin hiposekresiyası 31 xəstədə (64,6%) (yaşı 40-dan yuxarı olanlarda) müşahidə olunmuşdur ki, onlardan 15-ində (48,4%) xalazionla ağırlaşmışdır. MVD olan 12 xəstədə (25%) (40 yaşa qədər olanlarda) vəzin hipersekresiyası qeyd olunmuşdur. 5 xəstədə (10,4%) acne rozacea-ya bağlı xroniki blefarit müşahidə olunmuşdur.

Məlum olmuşdur ki, göstərilən patologiya daha çox qadınlara xas olmuşdur. Xroniki blefarit fonunda QGS kişilərə nisbətən qadınlarda 2,5 dəfə çox aşkar olunmuşdur (34 qadın – 70,8% və 14 kişi – 29,2%). Yaş artdıqca bu patologiyaya rastgəlinmə tezliyi də yüksək olmuşdur.

Xroniki blefarit fonunda QGS olan xəstələrdə kliniki əlamətlərə diskomfort, qaşınma, işıqdan qorxma, qapaqlarda ağırlıq, gün ərzində gözün bucağında köpüklü ifrazatın olması, gözdə “quruluq” hissi və spesifik obyektiv əlamətlərə isə gözyaşı meniskinin azalması, tarzal və bulbar konyunktivanın ləng aralanması aid edilmişdir. Kserozun spesifik subyektiv əlaməti hesab olunan gözdə “quruluq” hissi bu tip xəstələrdə az halda rast gəlinmişdir. Müayinə olunanlar arasında QGS-nun daha çox rast gəlinən qeyri-spesifik obyektiv əlaməti isə konyunktivanın “məlayim” hiperemiyası 41 xəstədə (85,4%) olmuşdur.

Müayinə olunanların əksəriyyətində QGS-nun obyektiv spesifik və qeyri-spesifik əlamətləri meybomi vəzinin hipofunksiyasında diaqnostika olunmuşdur. QGS olan xəstələrdə buynuz qişanın degenerativ dəyişiklikləri “hipersektor” blefarit fonunda çox az xəstədə (3 xəstə), hiposekresiya fonunda isə əksər xəstədə (14 xəstə) baş vermişdir. Beləliklə, xroniki blefariti olan xəstələrdə meybomi vəzinin sekresiyası az olduqca QGS-nun kliniki əlamətlərinin bürzəsi yüksək olmuşdur.

Xalazionu olanlarda qapaq kənarında deformasiya və qeyri-bərabərlik kimi dəyişikliklər qeyd olunmuşdur.

Funksional göstəricilər: gözyaşı pərdəsinin stabilliyi meybomi vəzi disfunksiyasının (MVD) hipersektor formasında $7,0 \pm 0,24$ san., hiposektor formasında $5,4 \pm 0,1$ san. olmuşdur. Summar gözyaşı hasilı mm/5 dəq-də MVD-nin hipersektor formasında $15,7 \pm 1,4$ mm, hiposektor formasında $8,8 \pm 1,0$ mm olmuşdur. Məlum oldu ki, xroniki blefarit fonunda inkişaf edən QGS-da gözyaşı pərdəsinin stabilliyi əhəmiyyətli azalmışdır. Fərqlər yaş normativləri ilə müqayisədə dürüstdür ($p \leq 0,05$).

Yüngül dərəcəli MVD hipersektor blefarit fonunda QGS olan xəstələrin 8-i (66,7%) üçün xas olmuşdur.

MVD-nin ağırlıq dərəcəsinə görə orta dərəcəli MVD blefaritin hipersektor forması üçün, eləcə də xalazionla ağırlaşmış xroniki blefaritli xəstələr (17 xəstə) üçün daha səciyyəvi olmuşdur. Meybomi vəzin hipersekresiyası olan xəstələrin az hissəsində (2 xəstədə) MVD qeyd olunmamışdır.

Beləliklə, xroniki blefarit fonunda keçən QGS olan xəstələrdə meybomi vəzin hiposekresiyası zamanı (xüsusən də xalazion), acne rozacea ilə olan hallarda (5xəstə acne rozacea və 21xəstə hiposektor forma) ağır dərəcəli MVD müşahidə olunmuşdur.

Müayinə olunan xəstələrin konyunktiva boşluğunda laborator tədqiqatların nəticələrinə əsasən infeksiyon agentlər aşkar olunmuşdur. Belə ki, xroniki blefarit fonunda QGS olan xəstələrin 30-da (62,5%) və həmin qrup xəstələrin blefaritin xalazionla ağırlaşdığı qrupunda 15 xəstədə (31,2%) mikroorqanizmlər aşkarlanmışdır.

Xroniki blefarit fonunda inkişaf edən QGS olan xəstələrdə (50%) demodeks, epidermal və qızılı-sarı stafilocokk oxşar tezliklə rast gəlinmişdir. Xalazion zamanı və blefaritin ağırlaşmamış gedişi olan xəstələrdə konyunktiva boşluğunda aşkar olunan infeksiyon agentlərin spektri dürüst fərqlənməmişdir.

Sitoloji metod QGS-nun diaqnostikasında konkret xəstədə ya iltihab, ya da kserotik prosesin üstünlük təşkil etdiyini aşkar etməyə imkan verən əlavə metoddur. 38 xəstədə (79,2%) iltihabi, 10 xəstədə (20,8%) degenerativ dəyişikliklər müşahidə olunmuşdur.

Xroniki blefariti olan xəstələrdə QGS-nun müalicəsi blefaritin klinik və etiopatogenetik xüsusiyyətini müəyyən edən şəkildə aparılmışdır. Terapevtik tədbirlər blefaritə olduğu kimi, QGS-na da yönəldilmişdir. Blefaritin müalicəsinə kirpik dibinin gigiyenası (çay ağacı yağı – Nodemoks), ilıq kompres və meybomi vəzinin massajı, blefaroşampun, yerli və sistem şəkildə antibiotiklər (tetrasiklin, azitromisin), topikal kortikosteroidlər, “süni gözyaşı” damlaları, daxilə omeqa-3 ilə birgə desensibilizəedici terapiya və eləcə də etiotrop müalicə daxil edilmişdir.

QGS-nun terapiyasına “süni gözyaşı” preparatlarının instillyasiyası daxil edilmişdir. Yüngül dərəcəli QGS-da aşağı özlüklü lubrikantlardan istifadə edilmişdir. Orta ağırlıqda QGS olan xəstələrə gel şəkildə tərkibində konservant olmayan lubrikantlar təyin edilmişdir. Lazım gəldikdə degenerativ prosesin üstünlük təşkil etdiyi hallarda yanaşı olaraq topikal vitamin A preparatları (Hydramed night, Farmigea), iltihab əlamətləri daha çox olduğu hallarda, yəni quru göz sindromunun ağır gedişində 0,05% siklosporin damlasını (Depores, Vefa İlaç) gözə damızdırmaq məsləhət görülmüşdür. Siklosporin damlası gözyaşının əmələ gəlməsini artırır, aktivləşmiş T-hüceyrələrinin, iltihab sitokinlərinin səviyyəsini aşağı salaraq epitel hüceyrələrindəki apoptozu zəiflədir və qədəhəbənzər hüceyrələrin sıxlığını artırır.

Müalicədən 6 ay sonra 1-ci qrup xəstələrdə diaqnostik testlərin nəticəsi aşağıdakı kimi olmuşdur: meybomi vəzi disfunksiyasının hipersektor formasında Şirmer sınağı $17 \pm 1,2$ mm, hiposektor formasında $9,9 \pm 1,0$ mm olmuşdur. Norn sınağının nəticəsinə gəldikdə, meybomi vəzi disfunksiyasının hipersektor formasında $8,9 \pm 0,2$ san, hiposektor formasında $7,2 \pm 0,1$ san qeyd olunub.

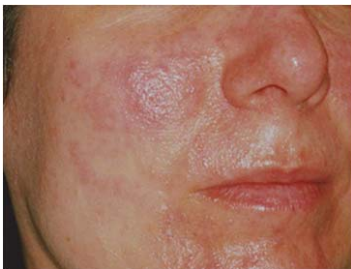Müalicədən 6 ay sonra 2-ci qrup xəstələrdə diaqnostik testlərin nəticəsi bu şəkildə dəyişilmişdir: meybomi vəzi disfunksiyasının hipersektor formasında Şirmer sınağı $19 \pm 1,4$ mm, hiposektor formasında $11,2 \pm 1,0$ mm olmuşdur. Norn sınağının nəticəsinə gəldikdə, meybomi vəzi disfunksiyasının hipersektor formasında $10,4 \pm 0,2$ san, hiposektor formasında $9,2 \pm 0,1$ san qeyd olunub.

Blefaritin uzunmüddətli gedişində Demodeks və dəri problemləri əsas götürülmüşdür. Dəri problemlərində sistem şəkildə müalicə və dermatoloji tədbirlər həyata keçirilmişdir.

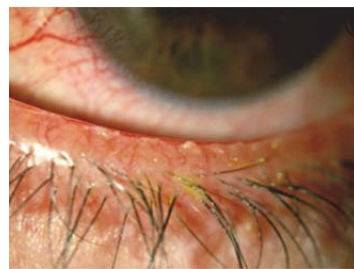Meybomi vəzilərin massajı nəzərəcarpacaq klinik effektə malik olmuşdur. QGS olan blefaritli xəstələrdə bu fonda qapaqlardakı hiperemiya, ağırlıq hissi və diskomfort xeyli azalmışdır, müsbət dinamika müşahidə olunmuşdur.

Gözyaşı pərdəsinin tez cırıldığı halda və punktat epitelopatiya olduqda, eləcə də acne rozasea-lı xəstələrdə ağır dərəcəli QGS və xroniki blefaritin müalicəsində konservantsız lubrikantlar, kortikosteroidlərlə yanaşı 0,05%-li siklosporin məhlulu (Depores, Vefa İlaç) istifadə olunmuşdur. Əlavə olaraq doksosiklin 1 tabletdən gündə 1 dəfə oral qəbul edilmişdir (acne rozaseada) (şək.1).

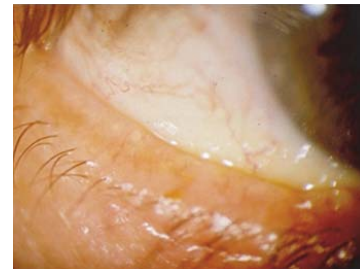
Bir klinik halı nəzərinizə çatdırmaq istəyirik. 42 yaşında qadın müraciət etmişdir. Şikayəti gözlərində qızartı, yanma, ağrı, batma hissindəndir. Anamnezində Acne Rozasea olduğu qeyd olunur. Müalicə aldığına baxmayaraq narahatçılığı, gözlərindəki diskomfort, şikayətləri təkrarlanır. İstifadə etdiyi dərmanlara – süni gözyaşı, gözü qızardığıca istifadə etdiyi deksametazon damlası, üzün dərisinə metronidazol məlhəmi aiddir. Hər iki gözün görməsi vahidə bərabərdir. Gözdaxili təzyiq OD-16 mmHg, OS-18 mmHg. Biomikroskopiyada –meybomi vəzinin disfunksiyası əlamətləri (hiposektor forma) qeyd olunur, sol göz artifakiya (2 il öncə əməliyyat olunub) (şəkil 2). Göz dibində patoloji dəyişiklik qeyd olunmur.



Şək. 1. Xəstənin üz dərisində acne rozasea



Şək. 2. Meybomi vəzinin disfunksiyası əlamətləri, xroniki blefarit



Şək. 3. Müalicədən 3 ay sonrakı vəziyyət

Diaqnostik testlərin nəticəsi

Schirmer ≤ 15 mm, gözyaşı pərdəsinin cırılması zamanı 4-5 san., buynuz qişa rəngləni (punktat epitelopatiya).

Xəstəyə müalicə təyin olundu: qapaqlara isti kompres, meybomi vəzinin massajı, qapaq təmizliyi – gündə 1 dəfə, səhərlər, topikal steroid, antibiotik damlası, süni gözyaşı, topikal siklosporin 0,05% 1 damladan gündə 2 dəfə, Sistem şəklində doksosiklin 100 mg 1 tab x gündə 2 dəfə, daxilə omeqa-3 yağ turşusu. Müalicədən 3 ay sonra xeyli yaxşılaşma qeyd olundu (şəx. 3).

Xəstənin gözlərindəki diskomfort, göynəmə, qızartı, “batma” hissi kimi subyektiv şikayətlər, demək olar ki, xəstəni artıq narahat etmir. Diaqnostik testlərdən Şirmer sınağının nəticəsi >15 mm, Norn sınağı 13 san. olmuşdur və buynuz qişa rənglənmir. Depores preparatının uzunmüddətli istifadəsi fonunda konyunktivada kiiltihab infiltrasiyasının dərəcəsi xeyli azalmış, gözyaşının sekresiyası artmışdır və nəticədə subyektiv şikayətlər də xeyli azalmışdır.

Rozasealı xəstələrdə gözyaşı əmələ gəlməsinin pozulmasının və blefaritlərin kompleks müalicəsi meybomi vəzilərinin, qapaqların vəziyyətinin yaxşılaşmasına və “quru göz” sindromunun klinik əlamətlərinin normallaşmasına, subyektiv şikayətlərin azalmasına gətirib çıxarmışdır.

Qida rasionundakı dəyişikliklər və müasir dərman vasitələrindən istifadənin hesabına meybomi vəzilərin tam fəaliyyətinin bərpası, qapaqdakı kiiltihabın azaldılması, gözyaşı pərdəsinin stabilliyinin artırılması və gözyaşı sekresiyasının normallaşdırılması istiqamətində aparılan tədbirlərə xüsusi fikir verilməlidir.

Müzakirə

Blefaritlər xroniki gedişə malik xəstəlik olub, kəskinləşmə və remissiya dövrləri ilə keçir. Bu gün üçün xroniki blefaritlərin erkən diaqnostikası və müasir uzunmüddətli müalicəsi aktual hesab olunur. Xroniki blefarit və xroniki blefarokonyunktivit fonunda inkişaf edən QGS olan xəstələrin bir çox müalicə sxemləri təklif olunmuşdur. Ədəbiyyat məlumatlarının əksəriyyətində müəlliflər quru gözün patogenetik müalicəsi dedikdə siklosporin kimi immunodepressant və kiiltihabəleyhinə vasitələrlə müalicəni nəzərdə tuturlar [6, 8]. Patogenetik müalicə birbaşa səbəbi aradan qaldırmır, yalnız quru gözün əlamət və simptomlarının inkişafına gətirib çıxaran səbəbin təsir mexanizminə təsir edir. H.D.Perry çoxsaylı beynəlxalq tədqiqatları ilə 3 aylıq müşahidə dövründə siklosporinin müsbət rolunu göstərmiş, onun MVD əlamətlərini 50% azaltdığını və gözyaşı pərdəsinin cırılma vaxtını uzatdığını qeyd etmişdir [18]. T.H. Сафонова gözyaşı əvəzedici terapiya fonunda siklosporin A-nın tətbiqi ilə ağır dərəcəli “quru göz”ün səmərəli müalicə üsulunu işləyib-hazırlamışdır. Bu üsulla müalicə zamanı artıq müalicə başlayandan 1 həftə sonra QGS-nun əsas patogenetik zənciri olan kiiltihab prosesi sakitləşir və xəstələrin həyat keyfiyyəti yaxşılaşır [19]. Ədəbiyyat mənbələrində göstərilir ki, 0,05%-li siklosporinlə monoterapiya fonunda kiiltihabın sönməsini gözləmək olmaz, siklosporinlə terapiyanın əvvəlində deksametazonun qısa kursla birgə tətbiqi mümkündür. Kortikosteroidlərlə əvvəlcədən başlanılan qısa kurs siklosporinin istifadəsinin ilk günlərində diskomfort hissini azaldır. Həm də ki, gözdəki narahatçılığı azaltmaq və müalicənin effektivliyini artırmaq məqsədilə “süni gözyaşı” preparatlarını intensiv rejimdə istifadə etmək məsləhət görülür [20]. Apardığımız tədqiqatlardan əldə etdiyimiz nəticələr yuxarıda adları çəkilən ədəbiyyatlardakı göstərilənlərə uyğun gəlir. Xroniki blefarit fonunda inkişaf edən QGS olan xəstələrin müalicəsində 0,05% siklosporin məhlulunun kortikosteroid və lubrikantlarla birgə tətbiqi daha səmərəli olduğundan bu müalicə sxeminə üstünlük verməyi məsləhət görürük.

Yekun

Beləliklə, QGS-nun klinik əlamətlərinin təzahürü və inkişaf tezliyi meybomi vəzinin sekresiyasının xarakterindən, yaş və cinsdən, xroniki blefaritin xalazionla fəsadlaşmasından asılıdır. Apardığımız tədqiqatlara əsasən belə nəticəyə gəlmək olar ki, blefaritlə yanaşı quru göz sindromu olan xəstələrin (xüsusən də ağır dərəcəli quru gözün) müalicəsində kortikosteroid və lubrikantlarla yanaşı 0,05% siklosporin məhlulunun kombinə olunmuş kiiltihab əleyhinə müalicə kimi uzunmüddətli istifadəsi müsbət kliniki nəticə verir.

ƏDƏBİYYAT:

1. Касимов Э.М., Асланова В.А. Синдром сухого глаза: современные аспекты этиопатогенеза и классификации (обзор литературы) // Azərbaycan təbabətinin müasir nailiyyətləri, №4, 2016, s.24-29.
2. Намазова И.К. Вторичный синдром «сухого глаза» у пациентов старшего возраста после механической травмы и на фоне медикаментозного лечения / Мат. науч.-практич. конф.: Современные методы диагностики и лечения заболеваний слезных органов, М., 2005, с.221-223.
3. Шамилова Ф.Г., Заргарли И.А., Алиева Г.Ш. и др. Лечение синдрома «сухого глаза» в постожоговом периоде // Oftalmologiya, Bakı, 2013, № 3(13), s.46-51.
4. Бржеский В.В., Егорова Г.Б., Егоров Е.А. Синдром «Сухого глаза» и заболевания глазной поверхности. М.: ГЭОТАР-Медиа, 2016, 458 с.

5. Майчук Д.Ю. Инфекционные заболевания глазной поверхности (конъюнктивиты и кератоконъюнктивиты) / под ред. Майчук Д.Ю. Синдром «красного глаза»: практическое руководство для врачей-офтальмологов. М.: Офтальмология, 2010, с.18-50
6. Бржеский В.В., Майчук Д.Ю. Новые возможности иммуносупрессивной терапии у больных с синдромом «сухого глаза» // Офтальмол. ведомости, 2012, №5(1), с.69-74.
7. Полуниин Г.С., Забегайло А.О., Макаров И.А. и др. Эффективность терапевтической гигиены век при лечении пациентов с блефароконъюнктивальной формой синдрома сухого глаза // Вестн. офтальмол., №1, 2012, с.37-39.
8. Майчук Д.Ю., Васильева О.А., Шокирова М.М. Применение 0,05% циклоспорина при различных заболеваниях глазной поверхности // Вестн. офтальмол., 2014, №2, с.68-71.
9. Полунина Е.Г. Комплексная система персонализированных мероприятий по диагностике и лечению дисфункции мейбомиевых желез: Дис. ... д-ра мед. наук. М., 2015, 218 с.
10. Прозорная Л.П. Диагностика и лечение синдрома «сухого глаза» у больных с хроническим блефаритом: Автореф. дис. ... канд. мед. наук. СПб., 2014, 22 с.
11. Прозорная Л.П., Бржеский В.В. Особенности клинического течения кератоконъюнктивального кератоза на фоне блефароконъюнктивита // Офтальмол. ведомости, 2008, т.1, №3, с.7-14.
12. Nichols J.J., Foulks G.N., Bron A.J. et al. The International Workshop on meibomian gland dysfunction-executive summary // Invest. Ophthalmol. Vis.Sci., 2011, v.52(4), p.1922-1929.
13. Methodologies to Diagnose and monitor Dry Eye Disease Report of the Diagnostic Methodology Subcommittee of the International Dry Eye Workshop (2007) // Ocular Surface., 2007, v.5(2), p.108-152.
14. Yokoi N., Georgiev G.A. Tear dynamics and dry eye disease // Benitez-del-Castillo J.M., Lemp M.A. Ocular Surface disorders. London, etc. JP Medical Publishers, 2013, p.47-53.
15. Масленников В.И. Исследование поверхности роговицы методом измерения ее отражающей способности: Автореф. дис. ... канд. мед. наук. СПб., 2014, 24 с.
16. Donnenfeld E., Pflugfelder S.C. Topical ophthalmic cyclosporine: pharmacology and clinical uses // Surv. Ophthalmol., 2009, v.54(3), p.321-338.
17. Levinger E., Slomovic A., Sansanayudh W. et al. Topical treatment with 1% cyclosporine for subepithelial infiltrates secondary to adenoviral keratoconjunctivitis // Cornea, 2010, v.29(6), p.638-640.
18. Perry H.D., Doshi-Carnevale S., Donnenfeld E.D. et al. Efficacy of commercially available topical cyclosporine A 0,05% in the treatment of meibomian gland dysfunction // Cornea, 2006, v.25, p.171-175.
19. Сафонова Т.Н., Луцевич Е.Э., Лабиди А. Сравнительный анализ диагностической эффективности пробы Ширмера и метода биометрии слезного мениска при нарушении слезопродукции // Вестн. офтальмол., 2008, т.124, №1, с.28-32.
20. Астахов С.Ю., Ткаченко Н.В., Чистякова Н.В. Опыт применения препарата Рестасис® у пациентов с синдромом «сухого глаза», протекающим на фоне реакции трансплантат против хозяина после аллогенной трансплантации костного мозга // Вопросы Офтальмофармакологии, СПб, 2015, т.8, №2, с.58-70.

Асланова В.А.

НЕКОТОРЫЕ АСПЕКТЫ ЛЕЧЕНИЯ БОЛЬНЫХ С «СИНДРОМОМ СУХОГО ГЛАЗА» НА ФОНЕ ХРОНИЧЕСКОГО БЛЕФАРИТА

Кафедра офтальмологии Азербайджанского Государственного Института Усовершенствования Врачей им. А.Алиева, г. Баку

Ключевые слова: хронический блефарит, синдром сухого глаза (ССГ), кортикостероиды, 0,05% циклоспорин

РЕЗЮМЕ

Цель – определить эффективность лечения блефарита у пациентов с ССГ, развившегося на фоне хронического блефарита, основанных на результатах клинических и лабораторных исследований.

Материал и методы

В исследование были включены 48 пациентов в возрасте 25-65 лет с синдромом сухого глаза на фоне

хронического блефарита. В зависимости от назначенного лечения пациенты были разделены на 2 группы: 25 пациентов (7 мужчин и 18 женщин) (50 глаз) и 23 пациента (7 мужчин и 16 женщин) (46 глаз).

Результаты

Лечение пациентов 1-ой группы включало увлажняющие глазные капли и кортикостероиды по убывающей схеме. Во 2-й группе в дополнение к терапии пациентам вводили 0,05% раствор циклоспорина (Depoges, Vefa İlaç) два раза в день в течение 3-4 месяцев. Период наблюдения составил от 6 до 12 месяцев. Больным проводили визометрию, пневмотонометрию, биомикроскопию и офтальмоскопию. С помощью дополнительных методов оценивали состояние свободного края век и выводных протоков мейбомиевых желез (биомикроскопия), поверхности глаза (цитологическое исследование), стабильности слезной пленки (проба Норна), слезопродукции (проба Ширмера I) и измерение слезного мениска.

Установлено, что частота развития и выраженность клинических проявлений ССГ на фоне хронического блефарита зависят от характера секреции мейбомиевых желез, пола и возраста пациентов.

Заключение

Таким образом, длительное применение 0,05% раствора циклоспорина в сочетании с кортикостероидом и увлажнителем в качестве комбинированного противовоспалительного лечения у пациентов с тяжелой степенью синдрома сухого глаза на фоне хронического блефарита доказало эффективность проведенного лечения.

Aslanova V.A.

SOME ASPECTS OF THE TREATMENT OF PATIENTS WITH "DRY EYE SYNDROME" ON THE BACKGROUND OF CHRONIC BLEPHARITIS

Azerbaijan State Institute of Postgraduate Education named after A.Aliev, Baku

Key words: *chronic blepharitis, dry eye syndrome, corticosteroids, 0.05% cyclosporine*

SUMMARY

Aim – to determine the effective treatment of blepharitis by clinical course characteristics in patients with DES developing on the background of chronic blepharitis based on clinical and laboratory findings.

Material and methods

The study included 48 patients aged 25-65 years with dry eye syndrome developed on the background of chronic blepharitis. Depending on the treatment prescribed, the patients were divided into 2 groups: 25 patients (7 men and 18 women) (50 eyes) and 23 patients (7 men and 16 women) (46 eyes).

Results

Treatment of patients with group 1 includes lubricants and corticosteroids in a decreasing manner. In the 2nd group, in addition to therapy, patients were administered 0.05% solution of cyclosporine (Depores, Vefa İlaç) twice a day for 3-4 months. The observation period ranged from 6 to 12 months. Patients underwent visometry, pneumotometry, biomicroscopy and ophthalmoscopy. With the help of additional methods, the state of the free edge of the eyelids and excretory ducts of meibomian glands (biomicroscopy), eye surface (cytology), tear film stability (Norm's test), tear production (Schirmer's test I), measurement of the tear meniscus were evaluated.

It was established that the frequency of development and severity of clinical manifestations of DES depend on the nature of the secretion of meibomian glands, sex, age and complications of chronic blepharitis with chalazions.

Conclusion

So, prolonged use of a 0.05% solution of cyclosporine in combination with a corticosteroid and lubricant as a combined anti-inflammatory treatment in patients with dry eye syndrome with chronic blepharitis has a positive clinical result.

Korrespondensiya üçün:

Aslanova Vəfa Əli qızı, tibb üzrə fəlsəfə doktoru, Ə.Əliyev adına Azərbaycan Dövlət Həkimləri Təkmilləşdirmə İnstitutunun oftalmologiya kafedrasının assistenti

Ünvan: AZ1114, Bakı ş, Cavadxanküç, 32/15

Tel.: (+99412) 569-91-36, (+99412) 569-91-37

E-mail: oftal.jurnal@mail.ru