

## RETİNOBLASTOMA: EPİDEMİOLOJİ VƏ KLİNİK-MORFOLOJİ XÜSUSİYYƏTLƏRİ

*Akad. Zərifə Əliyeva adına Milli Oftalmologiya Mərkəzi, Bakı şəh., Azərbaycan*

**Acar sözlər:** *retinoblastoma, bədxassəli şişlər, enukleasiya*

Retinoblastoma, əsasən, erkən uşaqlıq dövründə rast gəlinən gözün tor qişasının bədxassəli törəməsidir. Bir çox hallarda şiş uşaqların həyatının ilk 2 ili ərzində aşkar edilir. Şişin ikitərəfli forması isə daha əvvəl (ortalama 12 ayda) aşkar edilir. Ölüm halı 2-5% təşkil edib bir çox faktorlardan asılıdır. Differensiasiya olunmamış hüceyrəli şiş toxumasından ölüm halları daha çox olur. Həmçinin, böyük ölçülü şişlərdə, şiş toxuması kəsilməmiş hissədən yuxarıda olduqda, xorioideya və vortikoz venalarla invaziya baş verdikdə, ekstrasklral yayıldıqda proqnoz ağır olur [1].

Retinoblastoma az hallarda rast gəlinir (1:20000 yeni doğulmuş) və uşaqlıq dövründəki bütün bədxassəli şişlərin 3%-ni təşkil edir. Retinoblastoma retinal hüceyrələrin son diferensiasiyasından əvvəl baş verən bədxassəli transformasiyanın nəticəsidir. Belə ki, bu hüceyrələr həyatın ilk illərində yox olduğu üçün, şiş 3 yaşdan böyük uşaqlarda nadir halda rast gəlinir. Retinoblastoma irsi və irsi olmayan ola bilər. RPE1 geni xromosom xəritəsində 13q14 regionu ilə bağlıdır.

Genetik olaraq irsi və qeyri-irsi növlərə bölünür. 40% -hallarda irsi (embrional) retinoblastoma rast gəlinir. Bu xəstələrdə bütün somatik hüceyrələrdə RPE1 allel genində (şişi supresasiya edən gendə) mutasiya vardır. Bir alleldə mutasiya meydana gəldikdə ("ikinci vuruş"), hüceyrələr bədxassəli transformasiyaya məruz qalırlar. Retinal sələf-hüceyrələr birincili mutasiya daşdığı üçün, bu uşaqlarda şişin ikitərəfli və multifocal formaları inkişaf edir. Birincili şişin xaricdən şüalanmasından sonra ikincili bədxassəli şişlərin inkişaf riski kəskin şəkildə artır. İkinci şiş şüalanma yerində əmələ gəlir. Mutasiyalı genin ötürülmə riski 50% təşkil edir və yüksək penetrasiyalı nəticəsində xəstəlik 40% hallarda irsi formalı retinoblastomadan sağ qalmış uşaqlarda üzə çıxır.

Ailədə xəstəliyin olmamasına baxmayaraq, ikitərəfli retinoblastomalı uşağı olan sağlam valideynlərin 40% hallarda ikinci uşağının da xəstə doğulması ehtimalı var. Retinoblastomanın bəzi ailə formaları əvvəldə birtərəfli xəstəlik kimi təqdim olunur və irsi formalı xəstələr arasında birtərəfli retinoblastomada 15% hallarda rast gəlinir. Qeyri-irsi retinoblastoma 60% hallarda rast gəlinir. Şiş birtərəfli olur, irsi keçmir və ikincili bədxassəli şişə çevrilmə riski daşımır. Birtərəfli retinoblastomalı xəstələrin 85% -i bu qrupa aiddir [2].

Retinoblastomanın erkən diaqnostikası müalicənin uğurlu nəticələrini təmin edir. Birtərəfli retinoblastoma diaqnozu ilə enukleasiya aparılmasına baxmayaraq digər göz üçün təhlükə var və adyuvant kimyəvi terapiya aparılması zəruridir. Bu qrup xəstələrin uzun müddətli nəticələri çox yaxşıdır: sağqalma 80% -dək təşkil edir [3].

Hindistan, global olaraq retinoblastomanın ən böyük yükünü daşıyır və hər il təxminən 1500 yeni hal qeyd olunur. Hesablamalara əsasən, dünya üzrə retinoblastomalı xəstələrin təxminən 20%-i Hindistanda yaşayır [4]. Hesablamalara əsasən Şərqi Afrikanın 11 ölkəsində hər il təxminən 760 uşaqda retinoblastoma qeydə alınır [5]. Şərqi Afrikadakı retinoblastoma səbəbi ilə ölüm halları çox yüksəkdir və 2006-cı ildə sağ qalma ehtimalı cəmi 23% təşkil edirdi [6]. İnkişaf etməkdə olan ölkələrdə retinoblastomadan ölümün əsas səbəbi orbitaya sirayət etməsi və sonra prosesin ümumiləşməsidir. Gecikmiş aşkarlanma və uyğun olmayan müalicə pis nəticələrə gətirib çıxarır [7].

Hazırda inkişaf etmiş ölkələrdə retinoblastomalı xəstələrin demək olar ki, hamısı birincili xərcəngdən müalicə oluna bilər. Bu müvəffəqiyyətin böyük qismi Rb geninin rolunun aşkarlanması və superselektiv kimyareduksiya, intraarterial, intravitreal kimyəterapiya kimi məqsədyönlü müalicələrin üstünlüyü sayəsində mümkün olmuşdur [8].

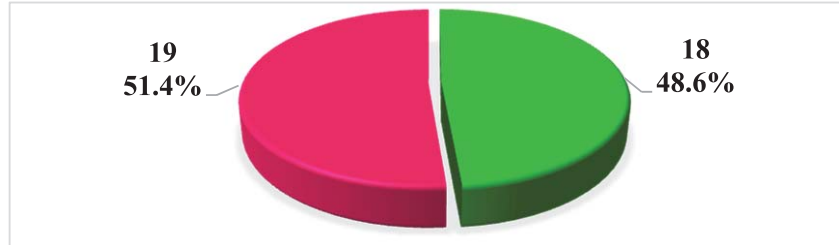**Məqsəd** – retinoblastomanın epidemioloji və klinik-morfoloji xüsusiyyətlərinin, müalicə üsullarının təhlili.

### **Material və metodlar**

Tədqiqat akad. Zərifə Əliyeva adına Milli Oftalmologiya Mərkəzinə 2009-cu ildən 2018-ci il də daxil olmaqla 10 il ərzində retinoblastoma ilə mürciət edənlər arasında aparılmışdır. Xəstələrin ümumi sayı 37 nəfərdir. Mürciət edənlərin yaş həddi 0-4 yaş arası olmuşdur. Bütün xəstələrə göz dibi müayinəsi, B-scan ultrasəs müayinəsi, MRT və ya KT müayinələri aparılmışdır. Xəstələr azyaşlı olduğu üçün vizometriya aparmaq mümkün olmamışdır.

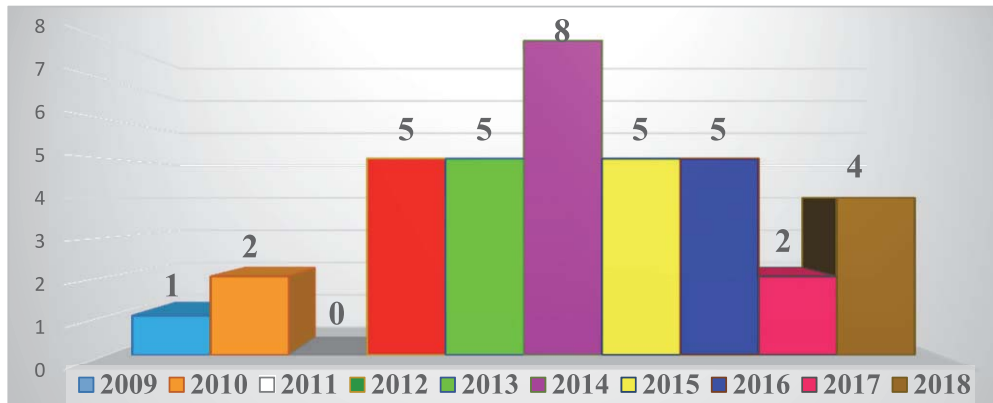
**Nəticələr və onların müzakirəsi**

Retinoblastomanın fərqli təsnifatları vardır. Biz Reese-Ellsworth təsnifatına əsaslanmışıq. Bu təsnifat 1963 ildə Amerikan Oftalmoloji Akademiyasının 67-ci yığıncağında alimlər Reese və Ellsworth təqdim edilmiş və qəbul olunmuşdur. Bu təsnifata əsasən 37 xəstədən IIIB – 6 nəfər, IVB – 28 nəfər, VB – 3 nəfər olmuşdur. 3 xəstə orqanqoruyucu müalicə almışdır, 33 xəstədə enukleasiya, 1 xəstədə ekzenterasiya aparılmışdır. Aşkarlanmış 37 nəfər retinoblastoma halından 18 nəfər (48,6%) oğlanlarda, 19 nəfər (51,4%) qızlarda rast gəlinmişdir (şək. 1). Bu da xəstəliyin cinsi faktordan asılı olmadığını sübut edir.



Şək. 1. Retinoblastomanın cins üzrə rast olunması

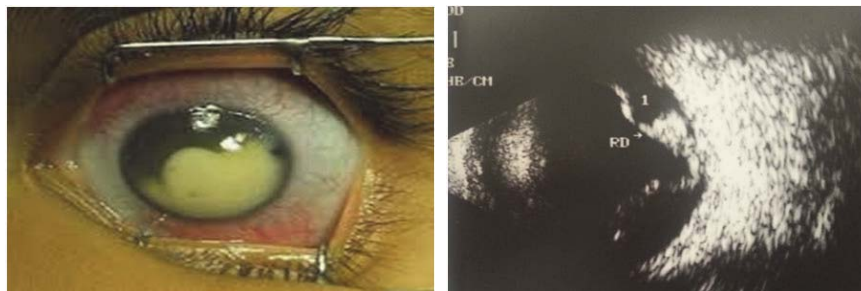
Diqramda əks olunduğu kimi ilkin müraciət tarixinə görə müraciət ən çox 2014-cü ildə olmuş və 8 nəfər (21,6%) təşkil etmişdir. 2011-ci ildə retinoblastoma ilə müraciət olmamışdır. 2012, 2013, 2015, 2016-cı illərdə isə müvafiq olaraq 5 nəfər (13,5%) müraciət olunub. 2017-ci ildə bu göstərici 2 nəfər, cari 2018-ci ildə isə 4 nəfərtəşkil etmişdir (şək. 2). Təhlil olunan illər ərzində retinoblastomada xüsusi artım qeyd olunmamışdır.



Şək.2. İllər üzrə müraciət

Təvəllüd üzrə 2011-ci il doğum tarixli uşaqlarda retinoblastoma daha çox rast gəlinib və aşkarlanmış xəstəlik halından 9 nəfər (24,3 %) təşkil edib (cədvəl 1). Onlar müxtəlif illərdə müraciət ediblər. Yaş üzrə ümumilikdə 1 yaşa qədər - 2 nəfər, 1 yaşda - 7 nəfər, 2 yaşda - 9 nəfər, 3 yaşda - 10 nəfər, 4 yaşda - 9 nəfər müraciət etmişdir. Beləliklə, 1-4 yaş arası xəstələnmənin pikini müşahidə etmişdik. Bu da ədəbiyyat göstəricilərinə uyğundur.

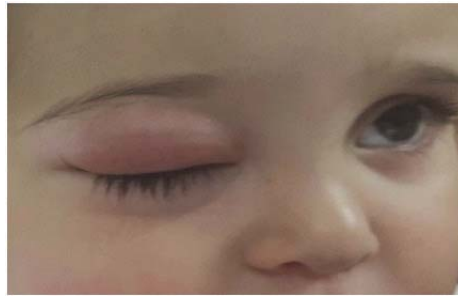Retinoblastoma aşkarlanmış 2011 və 2013-cü il təvəllüdü iki uşaq bir ailənin üzvüdürlər. Onlar 2014-cü ildə müraciət etmişlər və bu zamanı onların 3 və 1 yaşları olmuşdur. Bu da bir daha xəstəliyin irsi ötürüldüyünü göstərir. 2 xəstədə proses ikitərəfli olmuşdur. 1 xəstədə ön kamerada psevdohipopion müşahidə olunmuşdur. Regionar limfa düyünlərinə invaziya müşahidə olunmamışdır (şək.3a).



Şək.3. a) Retinoblastomalı xəstədə psevdohipopion, b) retinoblastomanın USM-si

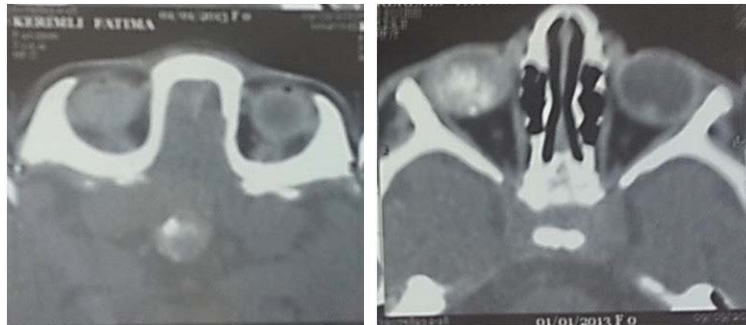
Klinik simptomlar çəpgözlük (31 xəstə), leykokoriya (34 xəstə), ikincili qlaukoma (buftalm 3 xəstə) olmuşdur. Retinoblastomanın inkişaf xarakterinə görə endofit, ekzofit və qarışıq formaları olur. Endofit retinoblastoma zamanı şüşəvari cismə inkişaf edən ağ rəngli törəmə oftalmoskopiya olunur, ekzofit retinoblastomada sarımtıl törəmə kütlələr subretinal inkişaf edir və tor qişanın qopmasına səbəb olmuşdur. Qarışıq retinoblastomalarda hər iki inkişaf forması mövcuddur. Bizim təcrübədə yalnız 1 xəstə ekzofit və 2 xəstə endofit retinoblastoma ilə olmuşdur. Qalan xəstələr qarışıq forma ilə müraciət etmişlər. 2016-cı il doğum tarixli (müraciət zamanı 1 yaş) oğlanda retinoblastomanın daxilə - endofit inkişafı səbəbindən ikincili qlaukoma əmələ gəlmişdir.

Retinoblastomaya şübhə yarandıqda müayinəyə mütləq olaraq USM daxil olunmalıdır. Burada demək olar ki, bütün xəstələrdə biz gözdaxili törəmə və bu xəstəliyə xas olan kalsinatlar aşkar etmişdik (şək. 3b) . Digər vacib müayinə üsuluna KT və MRT aiddir. KT müayinəsi zamanı törəmədə kalsinatlar, görmə sinirinə invaziya və ekstrakranial yayılma aşkar oluna bilər. Məsələn, aparılan KT müayinəsi 1 xəstədə ekstrakranial inkişaf olduğunu göstərmişdir. Digər 1 xəstə isə klinikaya OD– preseptal sellulit diaqnozu ilə müraciət etmişdir (şək. 4). Müayinə zamanı xəstəyə retinoblastoma diaqnozu qoyulmuşdur və xəstəyə preventiv kimyəvi terapiyadan sonra enukleasiya icra olunmuşdur.



Şək.4. Ekstrabulbar yayılma ilə retinoblastomada preseptal sellulit

Retinoblastomanın ağır formalarından olan ikitərəfli retinoblastomanın diaqnostikasında baş-beyin MRT və yaxud KT-si müayinəsini aparılması da mütləqdır (şək.5). Beləliklə, 2013-cü il təvəllüdü bir qız uşağında (müraciət zamanı 6 aylıqdır) retinoblastomanın üçtərəfli növü rast gəlinib. Belə ki, onda ikitərəfli retinoblastoma ilə yanaşı həmçinin, beyində pineoblastoma aşkarlanmışdır. Xəstədə bir göz enukleasiya olunmuşdur. Sonra ümumi kimyəvi terapiya fonunda beyində pineoblastomanın tam repressi müşahidə olunmuşdur. Xəstəyə həmçinin intraarterial superselektiv kimyaterapiya və digər gözdə braxiterapiya icra olunmuşdur. Nəticədə digər gözdə retinoblastomanın repressinə nail olunmuşdur.



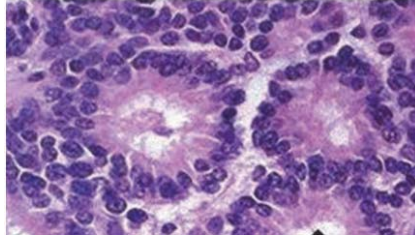
Şək.5 Trilateral retinoblastomanın KT – şəkli

Retinoblastomanın diaqnostikası mürəkkəb məsələdir. Burada bir sıra klinik cəhətdən oxşar xəstəliklər vardır. Onların içində ən çox rast gəlinən Koats retiniti, birincili hiperplastik şüşəvari cism, toksokaroz, yarımçıq doğulmuşların retinopatiyası və s. kimi yer alır. Məsələn, 2010-cu il təvəllüdü xəstə OD – buftalm, ikincili qlaukoma ilə müraciət etmişdir.

Xəstə müayinə zamanı torlu qişanın eksudativ qopması, sarı rəngli eksudatlar, subretinal kütlələr aşkar olundu. İlk diaqnoz Koats retiniti, lakin mövcud olan kütlələr və kalsinasiya retinoblastoma şübhəsi də yaratmışdır. Mövcud qlaukomanı və buftalmı, və həmçinin retinoblastoma təhlükəsini nəzərə alaraq enukleasiya aparılması qərara alındı.

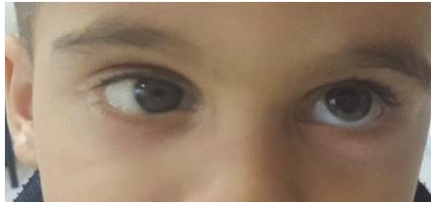Enukleasiya olunmuş gözün patomorfoloji müayinəsi Koats retinitini təsdiq etmişdir. Patomorfoloji müayinə zamanı retinoblastomada Fleksner-Vinterşteyn yuvaları aşkar olunur (şək.6).

Bunlar kubvari hüceyrələrdən ibarətdirlər və mərkəzləndə qlikozaminoqlıkan tərkibli boşluqlar mövcuddur. Bu hüceyrələrdə aktiv proliferasiya ilə yanaşı nekroz da baş verir. Stromanın olmaması isə törəmənin satellitlər yaradaraq ətraf toxumalara yayılmasına şərait yaradır. Retinoblastomanın endofit formasında bu yayılma şüşəvari cismə, ön kameraya, ekzofit formasında subretinal sahəyə, qarışıq formasında isə hər iki istiqamətdə olur.



Şək.6. Fleksner-Vinterşteyn yuvaları (patohistoloji material, hematoksilin –eozin)

Ümumiyyətlə, retinoblastomanın gecikmiş formalarında enukleasiya aparıcı müalicə üsullardan biridir, təsüf ki, son zamanlar orqanqoruyucu üsulların inkişafına baxmayaraq, hələ də aktuallığını itirməmişdir. 10 ildən artıqdır, biz enukleasiyanı endoprotezləşmə ilə aparırıq (şək.7). Bu inkişafda olan uşağın orbitasını kiçilmədən qoruyur, uğurlu protezləşməni təmin edir. Təcrübəmizdə retinoblastomanın ekstrabulbar yayılması olan yalnız bir xəstəyə endoprotezləşdirmə aparılmamışdır.



Şək. 7.Xəstə cərrahi əməliyyat və protezləşmədən sonra

Retinoblastomanın müalicəsində ikinci mühüm üsul kimyəvi terapiyadır. Cari ildə müraciət edən birtərəfli retinoblastoma ilə 2 xəstəyə kimyəvi terapiya və yerli krioterapiyadan ibarət müalicə tətbiq edilmişdir. Xəstəliyin mono və bilateral olmasından asılı olmayaraq bütün xəstələr Milli Onkologiya Mərkəzində kimyaterapiya kursuna göndərilmişdir. Burada hər xəstə 6 kursdan ibarət sistem kimyaterapiya almışdır: Etopozid 75 mg (1-3 gün) və Karboplatin 100 mg (1-3 gün). Kimyəvi terapiyanın ən effektiv üsulu intraarterial super selektiv kimyəvi terapiyadır. Bu üsul preparatların əsas hissəsinin törəməyə çatdırılmasını və yan təsirlərin azalmasını təmin edir.

2008-ci il olan 1 xəstə digər xəstəxanada aparılan uğursuz enukleasiyadan sonra residiv ilə bizə müraciət etmişdir. Bu da enukleasiyanın çox diqqətli və radikal aparılmasının çox zəruri olduğunu bir daha təsdiq edir. Xəstəyə ekzenterasiya cərrahi əməliyyatı və qamma şüa müalicəsi aparılmışdır. Retinoblastomanın müalicə protokolunda braxiterapiya, lazerkoaqulyasiya və krioterapiya əhəmiyyətli yer tutur.

Belə ki, 2 xəstəmizdə ikitərəfli retinoblastoma aşkar olunmuşdur, bir göz akad. Zərifə Əliyeva adına Milli Oftalmologiya Mərkəzində enukleasiya olunmuşdur. Digər gözə isə xaricdə braxiterapiya, lazerkoaqulyasiya və intraarterial super selektiv kimyaterapiya aparılmışdır. Aparılmış müalicə fonunda tor qişada kalsifikasiyaya uğramış xorioretinal ocaq formalaşır. Belə xəstələr ömürlük dispanser nəzarətində olmalıdır [9].

Ədəbiyyatda təsvir olunan retinoblastomanın spontan regresinin şahidi olmamışıq [10]. Lakin, 1 xəstə 2009-cu il göz almasının subatrofiyası diaqnozu ilə kosmetik protezləşmə üçün müraciət etmişdir. Uşağın valideynləri, xəstəliyin anamnezini tam dəqiqlik ilə bilmirlər. USM və KT müayinələrində gözdaxili kalsinatlar aşkar olunmuşdur. Enukleasiya və endoprotezləşmə cərrahi əməliyyatı aparılmışdır. Patoloji müayinənin nəticəsi retinoblastoma diaqnozunu təsdiqlənmişdir. Qeyd etmək istərdik, 10 illik təcrübəmizdə xəstələrimizin arasında xəstəliyin ümumiləşməsi və ölüm halı olmamışdır.

#### Yekun

Retinoblastoma diaqnozu ilə olan xəstələr xəstəlik aşkar olunan 5 il ərzində ildə 1-3-6 aydan bir müşahidədə olunmalıdırlar. Sonra isə ildə 1 dəfə mütləq dispanserizasiyadan keçməlidirlər. Aparılan kompleks müalicə fonunda xəstələrdə yüksək nəticələr (həyat proqnozu, enukleasiya riskinin azaldılması) mümkündür.

## ƏDƏBİYYAT:

1. Мамедова Т.М., Бадалов С.А., Магомедова С.И. Электронно-морфогистохимические исследования ретинобластом. Новое в диагностике глазных болезней/Сб. тр. Аз НИИ офтальмологии, т.10, 1981, с.120-124.
2. Кански Дж. Дж. Логосфера. М., 2006
3. Ross G., Lipper E.G., Abramson D. et al. The development of young children with retinoblastoma // Arch. Pediatr. Adolesc. Med., 2001, v.155, p.80-83.
4. Kivelä T. The epidemiological challenge of the most frequent eye cancer: Retinoblastoma, an issue of birth and death // Br. J. Ophthalmol., 2009, v.93, p.1129–1131.
5. One Retinoblastoma World. <http://www.1rbw.org>.
6. Bowman R.J., Mafwiri M., Luthert P. et al. Outcome of retinoblastoma in east Africa // Pediatr Blood Cancer., 2008, v.50(1), p.160–162.
7. Honavar S.G., Manjandavida F.P., Reddy V.A.P. Orbital retinoblastoma: An update // Indian J. Ophthalmol., 2017, v.65(6), p.435–442.
8. Grossniklaus H.E. Retinoblastoma. Fifty years of progress. The LXXI Edward Jackson Memorial Lecture // Am. J. Ophthalmol., 2014, v.158(5), p.875-891.
9. WHO. National cancer control programmes: policies and managerial guidelines. 2008.
10. Rodriguez-Galindo C., Wilson M.W., Chantada G. et al. Retinoblastoma: one world, one vision. Pediatrics, 2008, v.122(3), p.e763–770.

Гасымов Э.М., Балаева Р.Н., Фейзиева К.В.

## РЕТИНОБЛАСТОМА: ЭПИДЕМИОЛОГИЯ И КЛИНИКО-МОРФОЛОГИЧЕСКИЕ ОСОБЕННОСТИ

*Национальный Центр Офтальмологии имени акад. Зарифы Алиевой, г. Баку, Азербайджан*

**Ключевые слова:** ретинобластома, злокачественные опухоли, энуклеация

### РЕЗЮМЕ

**Цель** – анализ эпидемиологических, клинико-морфологических особенностей и методов лечения ретинобластомы.

#### Материалы и методы

Исследование проводилось среди 37 пациентов с ретинобластомой, обратившихся в Национальный Центр Офтальмологии имени акад. Зарифы Алиевой в течение последних 10 лет (2009-2018). Возраст составлял 0-4 лет. Все пациентам было проведено обследование глазного дна, В-scan, МРТ или КТ.

#### Результаты

В исследование были включены 37 пациентов: из них 6 пациентов на стадии IIIВ, 28 - IVВ, и 3 пациента – VВ. Среди обратившихся было 18 мальчиков (48,6%) и 19 девочек (51,4%). Наибольшее количество больных было зарегистрировано в 2014 году и составило 8 человек. Пик заболеваемости наблюдался в возрасте 1-4 года.

Среди обратившихся было 34 пациента с односторонней ретинобластомой, 2 пациента с билатеральной и 1 случай с трилатеральной ретинобластомой. 3 пациента получили органосохраняющую терапию, 34 пациентам была проведена энуклеация с эндопротезированием, одному – экзентерация. Всем больным была проведена системная полихимиотерапия в Национальном Центре Онкологии. Случаев генерализации процесса или летального исхода не было.

#### Заключение

Пациенты с диагнозом ретинобластомы должны наблюдаться каждые 1-3-6 месяцев в течение 5 лет, затем на протяжении всей жизни диспансеризацию один раз в год. У пациентов с ранним выявлением и проведенным комплексным лечением отмечается хороший прогноз продолжительности жизни и снижение риска энуклеации.

## RETINOBLASTOMA: EPIDEMIOLOGY AND CLINICAL-MORPHOLOGICAL FEATURES

*National Centre of Ophthalmology named after acad. Zarifa Aliyeva, Baku, Azerbaijan*

**Key words:** *retinoblastoma, malignant tumors, enucleation*

### SUMMARY

**Aim** – analysis of epidemiological, clinical and morphological features and methods of treatment of retinoblastoma.

#### **Materials and methods**

The study was conducted among 37 patients with retinoblastoma of the National Center Ophthalmology named after acad. Zarifa Aliyeva for the last 10 years (2009-2018). The age of patients was 0-4 years. All patients had a visual examination of the fundus, ultrasound examination of B-scan, MRI or CT.

#### **Results**

There were 37 patients in our investigation. There were 18 boys (48,6%), 19 girls (51,4%) among the patients. The maximal amount of patients was registered in 2014 and made up 8 people. The peak of morbidity was at the age between 1-4 years.

There were 34 cases with monolateral, 2 cases with bilateral, 1 cases with trilateral retinoblastoma among the admitted patients. 28 patients were with IVB, 6 patients with IIIB and 3 patients with VB disease stage. 3 patients received organ-preserving therapy, the enucleation was held to 34 patients and exenteration was exposed to one patient. There were not detected the cases of generalization of process or death.

#### **Conclusion**

Patients with a diagnosis of retinoblastoma should be observed every 1-3-6 months for 5 years. Then they must undergo medical examination once a year. The patients with complex treatment may have a good results such as a long life expectancy, decreasing risk of enucleation.

### Korrespondensiya üçün:

*Balayeva Ruhəngiz Niyazi qızı, t.ü.f.d., akad. Zərifə Əliyeva adına Milli Oftalmologiya Mərkəzinin oftalmoonkologiya şöbəsinin rəhbəri*

*Feyziyeva Könül Vaqif qızı, akad. Zərifə Əliyeva adına Milli Oftalmologiya Mərkəzinin gözün yoluxucu xəstəlikləri və buynuz qişanın cərrahiyyəsi şöbəsinin oftalmoloqu*

*Tel.: (99412) 569-09-07, (99412) 569-09-47*

*Ünvan: AZ1000, Bakı şəh., Cavadxan küç., məhəllə 32//15.*

*Email: r.balayeva@rambler.ru*