

PROQRESSİVLƏŞƏN KERATOKONUS ZAMANI ÜÇ MƏRHƏLƏLİ MÜALİCƏ METODUNUN EFEKTİVLİYİNİN QIYMƏTLƏNDİRİLMƏSİ

Akad. Zərifə Əliyeva adına Milli Oftalmologiya Mərkəzi, Bakı ş., Azərbaycan

Açar sözlər: *keratokonus, kollagen kross-linkinq, intrastromal korneal rinq, topoqrafik transepitelial fotorefraktiv keratektomiya*

Keratokonus buynuz qişanın incəlməsi və dirləşməsi ilə müşahidə olunan proqressiv ektatik xəstəlikdir. İkitərəfli və adətən asimmetrik gedişə malik olmaqla özünü irrequlyar astigmatizmlə büruzə verir. Xəstəlik yetkinlik dövründən inkişafa başlamaqla həyatın 3-4-cü dekadasına qədər proqressivləşmə xüsusiyyətinə malikdir. Son dövrlər xəstəliyin yaş həddi 8-38 yaş hesab olunur [1, 2].

Keratokonus zamanı rigid qaz keçirici və ya hibrid kontakt linzalardan istifadə olunsa da proqressivləşmənin qarşısını almaq üçün cərrahi müalicə metodları tətbiq olunur. Cərrahi müalicədə məqsəd ektaziyanın proqressivləşməsini dayandırmaq, buynuz qişanın irrequlyarlığını aradan qaldırmaq və refraktiv göstəriciləri minimuma endirməkdir. Buynuz qişanın stabilizasiyası və proqressivləşmənin dayandırılması üçün korneal kross-linkinq (CXL), astigmatizmi azaltmaq və buynuz qişanın requlyarlığını təmin etmək üçün intrakorneal rinq implantasiyası (ICRS), qalıq refraktiv qüsurları korreksiya etmək üçün topoqrafik transepitelial fotorefraktiv keratektomiya (FRK) və ya intraokulyar linza implantasiyası alternativ cərrahi müalicə metodlarıdır [3-6].

Intrastromal rinq implantasiyası zamanı buynuz qişanın mərkəzi optik zonası yastılaşdırılır. Mərkəzi 5 mm-lik optik zonada hər bir meridian boyunca astigmatizm göstəriciləri arasındakı fərq minimuma endirilir. Parasentral ektaziya ilə əlaqədar yerini dəyişmiş buynuz qişanın zirvəsi rinq implantasiyasından sonra öz fizioloji pozisiyasına, yəni bəbəyin önünə keçir [7].

CXL zamanı buynuz qişada kollagen molekulları arasında sıx birləşmələrin əmələ gəlməsi sərt fibril və lamellaların formalaşması ilə nəticələnir. Bu buynuz qişanın lamellaları və onu əhatə edən matriksin yenidən qurulmasına, hüceyrə və liflər arasındakı rabitələrin möhkəmlənməsinə səbəb olur. Bu metod ektaziyanın proqressivləşməsinin qarşısının alınmasında əhəmiyyətli bir prosedur hesab olunur [8].

CXL əməliyyatından sonra formalaşmış keratosit və lamellalar kəmiyyət və keyfiyyət baxımından öz morfoloji-funksional aktivliyinə 6 ay sonra çatır. Buynuz qişanın tam stabilliyi əldə olunduqdan sonra qalıq refraktiv qüsurun topoqrafik transepitelial ablyasiya (topoqrafik-FRK) ilə və ya müvafiq intraokulyar linza implantasiyası ilə aradan götürülməsi mümkündür [9-11].

Hal hazırda dünya oftalmologiyasında keratokonusun proqressivləşməsini dayandırmaq üçün bir neçə müalicə metodu müxtəlif ardıcılıqla kombinə şəkildə tətbiq olunur. Hər bir halda məqsəd pasiyentin korreksiyasız və ya korreksiya ilə görmə itiliyini artırmaq və keratoplastikaya tələbatın qarşısını almaqdır [12,13].

Məqsəd – proqressivləşən keratokonus zamanı buynuz qişanın stabilizasiyası, maksimal görmənin əldə edilməsi üçün üçlü müalicə metodunun tətbiq olunması və nəticələrinin qiymətləndirilməsi.

Material və metodlar

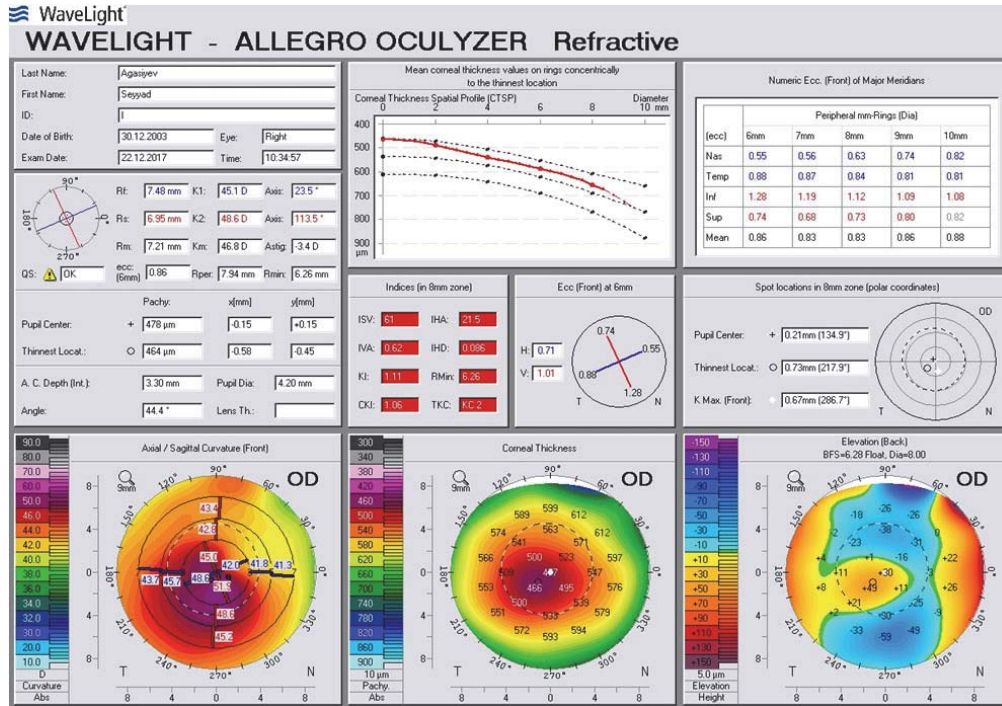
Bizim tərəfimizdən 2017-2018-ci il ərzində akad. Zərifə Əliyeva adına Milli Oftalmologiya Mərkəzinin “Eksimer-lazer” şöbəsində 8 pasiyentdə (11 göz) kombinə müalicə tətbiq olunmuşdur. Biz tədqiqatımızda üçlü kombinə müalicə metoduna üstünlük verdik. Bu, intrastromal korneal rinq implantasiyası, 24 saat sonra korneal kross-linkinq və 6 ay sonra topoqrafik transepitelial PRK-dan ibarətdir. Pasientlərin yaş həddi 14-32 yaş olmuşdur.

Bütün pasiyentlərdə kompleks müayinələr aparılmışdır: korreksiyasız və maksimal korreksiya ilə görmə itiliyi, avtorefraktometriya TOMEY RC-5000, kontaktsiz tonometriya TOMEY FT-1000, buynuz qişanın topoqrafiyası Wavelight Oculyzer (ALCON), Topolyzer VARIO (ALCON), ön seqmentin optik koherent tomoqrafiyası Visante OCT, Cirrus HD-OCT 5000 (Zeiss, Almaniya), Ultrasəs paximetriyası.

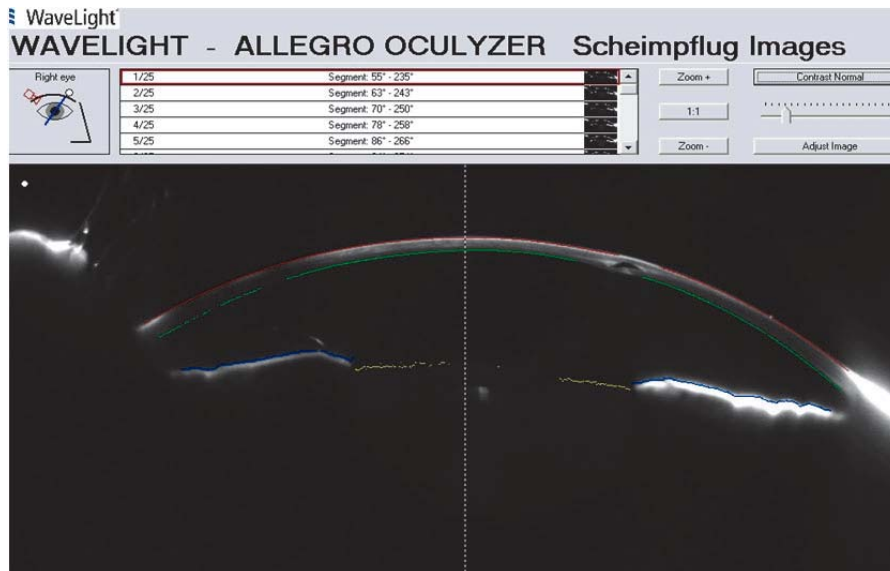
Tədqiqat üçün mərkəzi optik zonası şəffaf olan və buynuz qişanın ən nazik hissəsinin qalınlığı 400µm-dən artıq olan gözlər seçilmişdir. Bu pasiyentlərdə refraksiya göstəriciləri minimal -1,25/-4,25, maksimal -4,5/-9,25, görmə itiliyi korreksiyasız 0,04-0,2, maksimal korreksiya ilə 0,2-0,4 olmuşdur. Keratometrik (K) göstəricilər K1 38,8-46,2D, K2 46,1-57,3D, buynuz qişanın mərkəzi qalınlığı 452-498µm, ən nazik hissənin qalınlığı 448-496 µm olmuşdur.

Cərrahi texnika

Topikal anesteziya altında IntraLase Femtosecond Laser (FS200) vasitəsilə daxili diametri 4,4mm, xarici diametri 5,6mm olmaqların tuneli yaradıldı. Hər bir gözdə buynuz qişasının qalınlığı, əyrilik meridianı oxlarına müvafiq olaraq, buynuz qişanın ən nazik hissəsinin 80% dərinliyində olmaqla İntrastromal ring KeraRing (Mediphacos, Belo Horizonte, Brazil) implantasiya olundu. (şəkl.1,2).



Şəkl.1. Xəstə A.S., ilkin topoqrafik xəritə



Şəkl.2. Xəstə A.S., implantasiya olunmuş ICRS

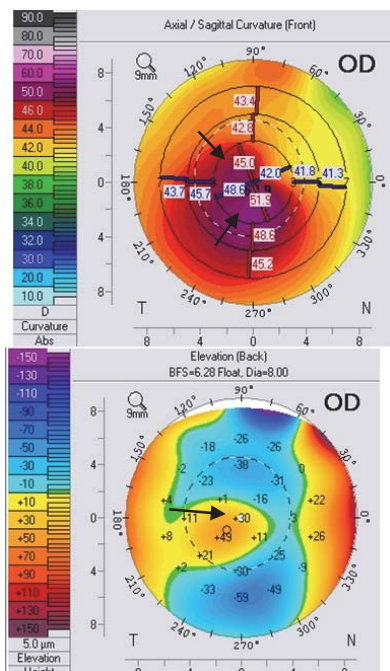
Ring implantasiyasından 24 saat sonra yenidən topikal anesteziya altında 7mm-lik zonada korneal deepitelizasiya icra olundu. 0,1%-li riboflavin məhlulu UV-X (Riboflavin Medio Cross) vasitəsilə buynuz qişaya instilyasiya olundu. Əməliyyatdan sonra bandaj kontakt linza qoyuldu. Bununla ring vasitəsilə əldə olunmuş maksimal yastılaşma məhdudlaşdırıldı və buynuz qişa bərkidildi.

Mütəmadi yoxlanışlarla nəzarətdə olan pasiyentlərdə 6 ay ərzində buynuz qişanın keratometrik və refraktiv göstəricilərində dəyişikliklər müşahidə olundu. Stabil refraktiv nəticələr əldə olunduqdan sonra qalığ refraktiv qüsurların korreksiya edilməsi və pasiyentlərdə maksimal görmənin əldə edilməsi üçün topoqrafik transeptelial FRK icra olundu. Topoqrafik-transpeitelial PRK zamanı topikal anesteziya altında fototerapevtik keratektomiya (FTK) vasitəsilə 50µm qalınlıqda buynuz qişa epiteli ablyasiya olundu. Bundan sonra stromada fotorefraktiv keratektomiya ablyasiyası icra olundu.

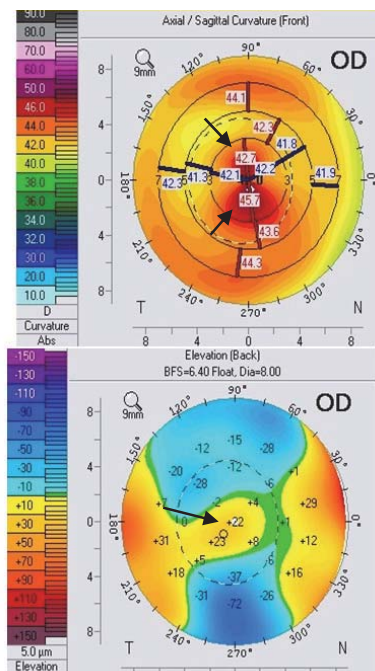
Nəticələr və onların müzakirəsi

Aparılan cərrahi əməliyyatlar zamanı və əməliyyatlardan sonra heç bir fəsad müşahidə olunmadı. Bütün pasiyentlər 8 ay ərzində müşahidə olundu.

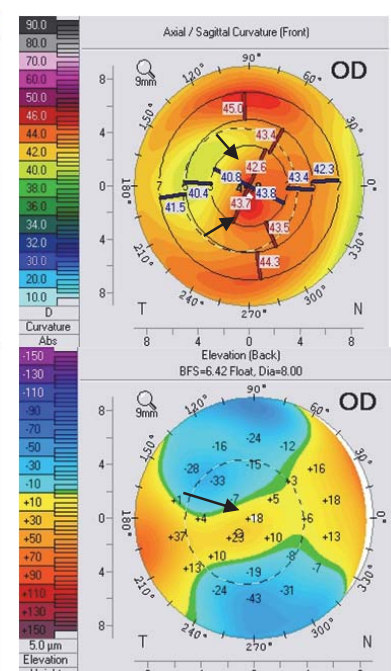
ICRS+CXL əməliyyatlarından sonrakı topoqrafik müayinələr zamanı hər bir əyrilik meridianı boyunca qeyd olunmuş K göstəriciləri arasındakı fərqdə əhəmiyyətli dərəcədə azalma müşahidə olundu (Şək.3,4). Belə ki, 45,0-51,9D-lar fərqi 42,7-45,7D-lar fərqi qədər endi. ICRS+CXL+Topo-PRK əməliyyatlarından sonra arxa elevasiya göstəricilərində də azalma müşahidə olundu (Şək.5).



Şək.3. İlk topoqrafik xəritə (dekabr 2017)



Şək.4. ICRS+CXL (fevral 2018)



Şək.5. ICRS+CXL+Topo-PRK (avqust 2018)

Tətbiq etdiyimiz kombinə müalicədən sonra refraktiv göstəricilərdə də azalma müşahidə olundu. ICRS+CXL əməliyyatlarından sonra qalığ refraktiv qüsurun və astigmatizmin aradan qaldırılması üçün tətbiq olunan topoqrafik transeptelial FRK-dan sonra refraksiyanın stabilləşməsinə müvafiq olaraq görmə itiliyinin də artmasına nail olundu (şək.6,7,8).

```

DATE: 22. Dec. 2017 11:12
<RIGHT>
[REF VD=13.5mm]
  SPH  CYL  AXIS
  * -1.50 -4.25 19
[KRT @3mm]
  AVG  CYL  AXIS
  mm  D  dea
    
```

Şək.6. İlk refraksiya

```

NAME:
DATE: 2018.02.24 16:43
Exam. No.: 005018
<RIGHT>
[REF VD=12.0mm]
  SPH  CYL  AXIS
  +1.50 -2.50 10 0
  +1.50 -2.50 13 0
  * +1.50 -2.50 12 0
  < +1.50 -2.50 12 >
    
```

Şək.7. ICRS+CXL

```

NAME:
DATE: 2018.08.01 16:00
Exam. No.: 005413
<RIGHT>
[REF VD=12.0mm]
  SPH  CYL  AXIS
  +1.00 -0.25 7 0
  +1.00 -0.25 6 0
  * +1.00 -0.25 13 0
  < +1.00 -0.25 8 >
    
```

Şək.8. ICRS+CXL+Topo-PRK

Aparılan kombinə müalicədən sonra aşağıdakı nəticələr əldə olundu:

- Kmax göstəriciləri 46,1-57,3D - dan 42,1-49,9D - dək azaldı;
- Astigmatizm göstəriciləri -4,25-9,25 - dən 0,5-3,25 cyl - dək azaldı;
- Korreksiyasız görmə itiliyi 0,04 - 0,2-dən 0,2-0,7 - dək artdı.

Son dövrlərdə keratokonus gənclər arasında geniş rastlanan xəstəlik hesab olunur. Xəstəlik sürətlə progressivləşməklə daha ağır nəticələrə səbəb ola bilər. Eynək və kontakt linza korreksiyasına uyğunsuzluq daha effektiv müalicələrin tətbiq olunmasını tələb edir. Bizim məqsədimiz progressivləşən keratokonusda buynuz qişanın stabilizasiyası və görmə itiliyinin artmasına nail olmaqdır. Bu məqsədlə bir sıra müəlliflər müxtəlif kombinasiyalar şəklində cərrahi əməliyyatlar tətbiq edirlər. Tədqiqatlar göstərmişdir ki, təklikdə CXL əməliyyatı dörd ilə qədər bir müddət boyunca keratokonusun inkişafının dayandırılmasında effektivdir. Son araşdırmalara görə CXL ilə Kmax göstəricilərində 2D-dən çox, astigmatizmdə isə 1 D-a qədər azalma əldə etmək mümkündür. Kmax göstəricilərində daha böyük azalmanın əldə edilməsi və görmə itiliyinin artırılması üçün ICRS implantasiyası tələb olunur. İki əməliyyatın kombinə şəkildə tətbiq olunması daha təhlükəsiz və effektiv olmaqla uğurlu nəticələr əldə olunmasına imkan verir. Qalıq refraktiv qüsurların korreksiya edilməsi üçün müəlliflər refraksiyaya uyğun olaraq intraokulyar torik linza və ya topoqrafik-transepitelial PRK tətbiq edirlər [14]. Dünya oftalmologiyasında çox hallarda ICRS implantasiyasından 6 və ya 8 ay sonra CXL cərrahi əməliyyatı icra olunur. Stabil refraktiv və topoqrafik nəticələr əldə etdikdən sonra təxminən 6 ay sonra topoqrafik-transepitelial PRK və ya intraokulyar linza implantasiyası aparılır [15].

Bizim tətbiq etdiyimiz metod türk həmkarlarımız tərəfindən geniş tətbiq olunur və kifayət dərəcədə uğurlu nəticələr əldə olunur. Belə ki, bu 3 əməliyyat sayəsində buynuz qişanın biomexaniki xüsusiyyətləri və forması dəyişir, keratometrik göstəricilər, astigmatizm azalır, korreksiyasız və maksimal korreksiya ilə görmə itiliyi artır [16,17].

Yekun

Beləliklə, aparılan 3 prosedurdan sonra pasiyentlərdə korreksiyasız və maksimal korreksiya ilə görmə itiliyi ilkin göstəricilərlə müqayisədə bir neçə sıra artmış, keratometrik, refraktiv və silindrik göstəricilər əhəmiyyətli dərəcədə azalmışdır.

Yekun olaraq belə bir nəticə əldə etdik ki, keratokonus zamanı ektaziyanın progressivləşməsinin qarşısını almaqla yanaşı buynuz qişası formasının yenilənməsi, yəni mərkəzi əyriliyinin azaldılması müalicədə əhəmiyyətli nəticələr əldə etməyimizə imkan verir. Qalıq refraktiv qüsurların korreksiya edilməsi, maksimal görmə itiliyinin əldə olunması üçün aparılan topoqrafik transepitelial PRK proseduru pasiyentlərin həyat keyfiyyətinin artırılmasına imkan verir. Tətbiq etdiyimiz üç mərhələli müalicə daha effektiv və təhlükəsiz olmaqla keratoplastikaya olan tələbatı azaltmağa imkan verir.

ƏDƏBİYYAT:

1. Godefrooij D.A., de Wit G.A., Uiterwaal C.S. et al. Age-specific Incidence and Prevalence of Keratoconus: A Nationwide Registration Study // *Am. J. Ophthalmol.*, 2017, v.175, p.169 -172.
2. Рашидализаде Э.К., Керимова Н.К., Гусейнова А.А., Агаев М.М., Керимов К.Т. Инвалидность вследствие кератоконуса в Азербайджане // *Ж. Офтальмология* 2016, v.1(20), с.119-123.
3. Agrawal V. Long-term results of cornea collagen cross-linking with riboflavin for keratoconus// *Indian J. Ophthalmol.* 2013 Aug, v.61(8),p.430.
4. Гусейнов Х.Р., Гусейнов Э.С., Гумбатова Н.Р. Наш опыт хирургического лечения кератоконуса // *РМЖ Клин. Офтальмол.*, 2009, с.21.
5. Chang CY., Hersh PS. Corneal collagen cross-linking: a review of 1-year outcomes//*Eye Contact Lens.* 2014 Nov, v.40(6), p.345-352.
6. Wittig-Silva C., Chan E., Islam FM., Wu T., Whiting M., Snibson GR. A randomized, controlled trial of corneal collagen cross-linking in progressive keratoconus: three-year results // *Ophthalmology.* 2014 Apr, v.121(4), p.812-821.
7. Абдулалиева Ф.И., Аскеров Е.Ф., Хыдырова Н.Э. Отдаленные результаты топографически ориентированной фоторефракционной кератэктомии с последующим кросслинкингом роговицы в лечении кератоконуса // *Ж. Офтальмология*, 2017, №.3(25), с.46-50.

8. Giacomini N.T., Mello G.R., Medeiros C.S. et al. Intracorneal Ring Segments Implantation for Corneal Ectasia // J. Refract. Surg., 2016, v.32(12), p.829-839.
9. Torquetti L., Cunha P., Luz A. et al. Clinical Outcomes After Implantation of 320°-Arc Length Intrastromal Corneal Ring Segments in Keratoconus // Cornea, 2018, 26, v.37(10), p.1299-1305.
10. Caporossi A., Baiocchi S., Mazzotta C. et al. Parasurgical therapy for keratoconus by riboflavin-ultraviolet type A rays induced cross-linking of corneal collagen – Preliminary refractive results in an Italian study // J. Refract. Surg., 2006, v.32, p.837-845.
11. Coskunseven E., Kymionis G.D., Tsiklis N.S. et al. One-year results of intrastromal corneal ring segment implantation (KeraRing) using femtosecond laser in patients with keratoconus // Am. J. Ophthalmol., 2008, v.145, p.775-779.
12. Ibrahim O., Elmassry A., Said A. et al. Combined femtosecond laser-assisted intracorneal ring segment implantation and corneal collagen cross-linking for correction of keratoconus // Clin. Ophthalmol., 2016, v.22(10), p.521-526.
13. Heikal M.A., Abdelshafy M., Soliman T.T. et al. Refractive and visual outcomes after Keraring intrastromal corneal ring segment implantation for keratoconus assisted by femtosecond laser at 6 months follow-up // Clin. Ophthalmol., 2016, v.11, p.81-86.
14. Padmanabhan P., Radhakrishnan A., Venkataraman A.P. et al. Corneal changes following collagen cross linking and simultaneous topography guided photoablation with collagen cross linking for keratoconus // Indian J. Ophthalmol., 2014, v.62(2), p.229-235.
15. Al-Tuwairqi W.S., Osuagwu U.L., Razzouk H. One-Year Clinical Outcomes of a Two-Step Surgical Management for Keratoconus-Topography-Guided Photorefractive Keratectomy/Cross-Linking After Intrastromal Corneal Ring Implantation // Eye Contact Lens. 2015 Nov, v.41(6), p.359-366.
16. Efehan Coskunseven. Combined treatment for keratoconus // Ophthalmology Times Europe 1 Aug. 2011, v.7(6), p.1045-1047.
17. Coskunseven E., Jankov M.R., Hafezi F. Effect of treatment sequence in combined intrastromal corneal rings and corneal collagen crosslinking for keratoconus // J. Cataract. Refract. Surg., 2009, v.35, p.2084-2091.

Магеррамов П.М., Мадатли Ш.Д.

ОЦЕНКА ЭФФЕКТИВНОСТИ ТРЕХЭТАПНОГО МЕТОДА ЛЕЧЕНИЯ ПРИ ПРОГРЕССИРУЮЩЕМ КЕРАТОКОНУСЕ

Национальный Центр Офтальмологии имени акад. Зарифы Алиевой, г.Баку, Азербайджан

Ключевые слова: кератоконус, коллаген-кросслинкинг, интрастромальные кольца, трансэпителиальная топографическая фоторефрактивная кератэктомия

РЕЗЮМЕ

Цель – применение трехэтапного метода лечения для стабилизации роговицы, достижения максимальной остроты зрения при прогрессирующем кератоконусе и оценка полученных результатов

Материалы и методы

За период с 2017 по 2018 гг. в эксимер-лазерном отделе Национального Центра Офтальмологии имени акад. Зарифы Алиевой было проведено комбинированное лечение 8 пациентам (11 глаз). В исследовании мы проводили трехэтапную комбинированную терапию, которая включает в себя имплантацию интрастромальных колец, коллаген-кросслинкинг через 24 часа и в заключении через 6 месяцев топографическую трансэпителиальную ФРК.

Результаты

Трехэтапное хирургическое лечение при прогрессирующем кератоконусе состояло из следующих этапов:

- 1) Для устранения аберраций и уменьшения астигматизма мы проводили имплантации интрастромальных колец;

- 2) Для приостановки прогрессирования кератоконуса проводили collagen-кросслинкинг;
- 3) Для устранения остаточной рефракции и достижения максимальной остроты зрения – трансэпителиальную топографическую ФРК.

После комбинированного лечения были получены следующие результаты:

- 1) Показатели Кмакс. уменьшились от 46,1-57,3Д до 42,1-49,9Д;
- 2) Показатели астигматизма уменьшились от 4,25-9,25 до 0,5-3,25 cyl;
- 3) Остроты зрения без коррекции увеличились от 0,04 - 0,2 до 0,2-0,7.

Заклучение

Предложенный нами трехэтапный метод лечения прогрессирующего кератоконуса позволит избежать потребности в кератопластике, добиться высокой остроты зрения, свести к минимуму аберрации и стабилизировать прогрессирующее кератоконуса.

Maharramov P.M., Madatli Sh.D.

ASSESSMENT OF EFFICIACY OF THE THREE-STAGE TREATMENT METHOD IN PROGRESSIVE KERATOCONUS

National Centre of Ophthalmology named after acad. Zarifa Aliyeva, Baku, Azerbaijan

Key words: *keratoconus, collagen cross-linking, intrastromal ring, topography-guided transepithelial photorefractive keratectomy*

SUMMARY

Aim – applying of a triple treatment method for stabilization of the cornea, obtaining maximal visual acuity in the progressive keratoconus and the evaluation of results.

Material and methods

Since 2017 to 2018 in the department of excimer-laser of the National Centre of Ophthalmology named after acad. Zarifa Aliyeva we'd conducted combined treatment in 8 patients (11 eyes). In our study we preferred triple combination therapy. It consists of intrastromal ring implantation, after 24 hours collagen cross-linking and after 6 months topography-guided transepithelial PRK.

Results

Three-stage treatment method in progressive keratoconus was composed of the following stages:

- 1) To eliminate aberrations and reduce astigmatism, we have done intrastromal rings implantation;
- 2) For the stopping of keratoconus progression we have done collagen cross-linking;
- 3) To eliminate residual refractive values and to achieve maximal visual acuity – topography-guided transepithelial PRK.

The following results were achieved as a result of combination therapy:

- 1) Kmax decreased from 46,1-57,3D to 42,1-49,9D;
- 2) Astigmatism decreased from 4,25-9,25 to 0,5-3,25 cyl;
- 3) Uncorrected Visual Acuity (UCVA) increased from 0,04 - 0,2 to 0,2-0,7.

Conclusion

The proposed triple method of treatment of progressive keratoconus will avoid the need for keratoplasty and achieve a maximal visual acuity, minimize the amount of aberrations and stabilize the progression of keratoconus.

Korrespondensiya üçün:

Məhərrəmov Polad Məhərrəm oğlu, tibb üzrə fəlsəfə doktoru, akad. Zərifə Əliyeva adına Milli Oftalmologiya Mərkəzinin buynuz qişanın cərrahiyyəsi və transplantasiyası şöbəsi

Tel.: (99412) 569-91-36, (99412) 569-91-37

Ünvan: AZ1114, Bakı şəh., Cavadxan küç., 32/15

Email: oftal.jurnal@mail.ru