

ОТДАЛЕННЫЕ РЕЗУЛЬТАТЫ ТОПОГРАФИЧЕСКИ ОРИЕНТИРОВАННОЙ ФОТОРЕФРАКЦИОННОЙ КЕРАТЭКТОМИИ С ПОСЛЕДУЮЩИМ КРОССЛИНКИНГОМ РОГОВИЦЫ В ЛЕЧЕНИИ КЕРАТОКОНУСА

Национальный Центр Офтальмологии имени акад. Зарифы Алиевой, г.Баку, Азербайджан

Ключевые слова: кератоконус, кросслинкинг роговицы, фоторефракционная кератоабляция

Эксимерлазерная коррекция с абляцией на основе волнового фронта является одним из широко применяемых методов в рефракционной хирургии. Однако, результаты данной абляции при иррегулярном астигматизме оказались неудовлетворительными [1]. Особенностью топографически ориентированной абляции роговицы является то, что этим методом возможно достичь центрирование процедуры с более физиологическим профилем, с целью повышения эффективности и безопасности результатов [2, 3]. Очень важным моментом является то, что при топографически ориентированной абляции переходная зона абляции более плавная и широкая. Это важно при проведении ФРК, т.к. позволяет избежать некоторых проблем эпителиального ремоделирования. При проведении интрастромальной абляции ЛАСИК, лоскут помогает сгладить переходные зоны. Конечно, когда мы удаляем эпителий, при его восстановлении переходные зоны несколько разглаживаются, но если эти зоны являются недостаточно гладкими, регресс рефракционного эффекта будет более выражен.

Для выполнения этой методики необходимо импортировать данные топографии пациента, что является безопасной в плане возможных ошибок. При применении методики топографически ориентированной абляции предполагается прямая связь между диагностикой и обработкой данных на эксимерном лазере.

Еще одним из преимуществ топографически ориентированной абляции является то, что она основана на принципе сниженного объема удаляемой роговичной ткани. Профиль абляции на результатах волнового фронта основан на сглаживании выпуклой поверхности роговицы до плоской. Топографический профиль стратегически отличается от последнего механизмом абляции. При этом наряду с абляцией выпуклых поверхностей изменяется профиль вогнутых поверхностей. Это достигается одновременной абляцией как миопических участков роговицы, так и гиперметропических. Таким образом, количество удаленной ткани намного меньше, чем при абляции на основе волнового фронта [4, 5].

Этот факт очень важен на глазах с кератоконусом. При коррекции иррегулярного астигматизма при кератоконусе мы имеем нестандартную поверхность роговицы. При кератоконусе наиболее выпуклая часть роговицы имеет минимальную пахиметрию. Поэтому при абляции топографически ориентированным методом удастся удалить меньшее количество стромы роговицы [6].

Известно, что при кератоконусе нарушаются связи между коллагеновыми волокнами стромы роговицы. Изменения, как правило, наблюдаются в передних слоях стромы роговицы [7, 8]. Проведение ФРК у пациентов с кератоконусом имеет выраженный риск прогрессирования заболевания. Чтобы устранить это применяется метод кросслинкинга коллагеновых волокон роговицы для увеличения биомеханических показателей роговицы. В результате кросслинкинга происходит максимальное воздействие в области наибольшей эктазии. Это подтверждено тем, что в отдаленном периоде наблюдения выявлено, что максимальная величина уменьшения кератометрических данных была обратно пропорциональна от геометрического центра роговицы [9, 10].

До настоящего времени не исследовано, как изменяется локализация эктазии роговицы после комбинированной операции: топографически ориентированной фоторефракционной кератэктомии с последующим кросслинкингом роговицы (ТО-ФРК с КР).

Цель – оценить результаты комбинированного лечения кератоконуса методом топографически ориентированной фоторефракционной кератоабляции (ТО-ФРК) с последующим кросслинкингом роговицы (КР).

Материал и методы

В исследование вошли 50 пациентов (54 глаз). Из них 14 пациентов (16 глаз) женского пола и 36 пациентов (38 глаз) мужского пола. Средний возраст пациентов на момент исследования составил $30,7 \pm 7,4$ (диапазон 18-57 лет). Операции проводились в Национальном центре офтальмологии с 2009 по 2013 годы.

Критериями для отбора пациентов, включенных в данное исследование, являлись: прогрессирующий кератоконус 1 – 2 стадии по классификации Амслера-Крумейка, минимальные пахиметрические данные

в самом тонком месте роговицы 450 мкм. В исследование не включены пациенты с толщиной роговицы менее 400 мкм в самом тонком месте, с центральными и парацентральными помутнениями роговицы, с выраженным синдромом сухого глаза, выраженным атопическим кератоконъюнктивитом, сопутствующими кератитами и перенесшими хирургические вмешательства. Прекращение ношения жестких газопроницаемых линз было рекомендовано по крайней мере за 4 недели до базового обследования. Прогрессирование кератоконуса регистрировалось в тех случаях, когда в течение 6-ти месяцев наблюдалось увеличение рефракции на 0,5 дптр, кератометрии в крутом меридиане на 2 и более и снижения пахиметрии на 10% и более.

В начале исследования и через 1, 6, 12 месяцев и далее раз в 6 месяцев после проведения комбинированного лечения оценивались следующие параметры: биомикроскопия, тест Ширмера, некорригированная острота зрения (НКОЗ) и корригированная острота зрения (КОЗ) - остроту зрения регистрировали с использованием десятичной таблицы, рефрактометрические показатели: сферический и цилиндрический компоненты, кератометрические показатели (основанные на результатах шаймфлюг камеры Pentacam HR (Oculus)), топография роговицы, абэррометрия передней и задней поверхностей роговицы, плотность эндотелиальных клеток (ПЭК), тонометрия по Гольдману, офтальмоскопия.

Обследование пациентов проводилось на установке CRS-Master (Zeiss) (системе анализа топографии (Placido disk) и абераций волнового фронта), позволяющей интегрировать результаты абэррометрии и данные топографии роговицы в программу операции. CRS-Master также является идеальным инструментом как для планирования топографически ориентированной операции, так и для предоперационного расчета всех параметров будущей операции. Эксимерлазерная абляция проводилась на аппарате MEL 80™ (Zeiss).

Диаметр абляции варьировал от 5,5 до 5,8 мм. Максимальная абляция роговицы составила 50 мкн. Цель абляции заключалась в выравнивании передней поверхности роговицы.

Кросслинкинг роговицы проводили по общепринятой методике. Перед ультрафиолетовым облучением Ricrolin (SOOFT, Montegiorgio, Италия), рибофлавин фотосенсибилизирующий 0,1% раствора (10 мг рибофлавин-5-фосфата в 20% декстран-Т-500) инстиллировали на роговицу в течение 20 минут. После подтверждения проникновения рибофлавина в переднюю камеру на щелевой лампе с синим фильтром, роговица подвергалась ультрафиолетовому облучению от твердотельного устройства (CSO-VEGA X-linker; Scandicci, Firenze, Italy), который испускает свет с длиной волны 370 ± 5 нм и излучения 3 мВт/см² или 5,4 Дж/см². Экспозиция длилась 30 минут, в течении которых раз в 5 минут инстиллировали рибофлавин. Лазерное излучение аппарата CSO-VEGA имеет только один центральный светодиодный источник излучения. На протяжении всей процедуры проводилась интраоперационная пахиметрия. После окончания процедуры накладывалась мягкая контактная линза, которую удаляют только после полной эпителизации роговицы. Пациентам назначали инстилляцию раствора тобрамицина (Tobrex (Alcon)) 4 раза в день в течение 7 дней, раствора дексаметазона (Maxidex (Alcon)) 3 раза в день в течение 21 дня, и раствора гиалуроната натрия (BluYal) 6 раз в день в течение 15 дней, затем 3 раза в день 2-3 месяца.

Результаты и их обсуждение

При клинической оценке кератоконуса и мониторинга прогрессирования заболевания очень важны измерения таких показателей как пахиметрия роговицы и анализ биомеханических свойств роговицы. Стандартом оценки качества лечения кератоконуса являются топометрия передней поверхности роговицы и топография. Известно, что кросслинкинг роговичного коллагена приводит к изменению пахиметрии роговицы и показателей денситометрии роговицы. Проведение фоторефракционной кератэктомии с кросслинкингом роговицы в свою очередь снижает пахиметрические показатели, поэтому анализ пахиметрических данных в послеоперационном периоде будет недостоверен.

В результате того, что в периоде до 6-8 месяцев после проведения кросслинкинга и сочетанного вмешательства изменения показателей роговицы являются нестабильными, мы решили провести оценку полученных результатов, начиная через год после вмешательства. В данном исследовании мы оценили четырехгодичные послеоперационные изменения остроты зрения, кератометрии и семи топографических индексов роговицы и провели анализ связи между их изменениями и функциональными показателями. В таблице 1 представлены дооперационные и послеоперационные показатели исследуемых параметров.

Дооперационная корригированная острота зрения составила $0,65 \pm 0,23$. В послеоперационном периоде показатели КОЗ составили $0,77 \pm 0,19$. Выявлено, что 95% пациентов имели положительную (повышенную и стабильную) динамику в остроте зрения.

Распределение кератометрических показателей также представлены в таблице 1. Показатель К1 изменился с $45,20 \pm 3,78$ до $43,02 \pm 3,82$, т.е. снизился на $2,18 \pm 0,24$. Соответственно показатель К2 снизился на $2,81 \pm 0,23$.

Для измерения и мониторинга топографических изменений была проведена количественная послеоперационная оценка с использованием диагностического устройства Pentacam HR (Oculus). До операции для каждого глаза проводили четыре последовательных измерений с целью сравнения повторяемости данных. В дополнение к кератометрическим измерениям были изучены специфические индексы кривизны передней поверхности роговицы. Эти индексы включают в себя: индекс поверхностной дисперсии (значение вариаций кривизны от средней кривизны роговицы) – index of surface variance (ISV); индекс вертикальной ассиметрии (индекс сравнения кривизны в верхней и нижней сегментах роговицы) – index of vertical assymetry (IVA); индекс кератоконуса – keratoconus index (KI); центральный индекс кератоконуса – central keratoconus index (CKI); индекс высоты ассиметрии (индекс сравнения высоты в верхней и нижней сегментах роговицы)– index of height assymetry (IHA); индекс высоты децентрации (количественное значение децентрации в вертикальном направлении роговицы)– index of height decentration (IHD); минимальный радиус кривизны роговицы (т.е. максимальная кривизна роговицы) – minimum radius of curvature (Rmin).

Таблица 1

Исследуемые параметры до операции и через 4 года после операции

Исследуемые параметры		До операции	Через 4 года	Разница исследуемых параметров
Количество глаз	n	54	54	-
Средний возраст	M±SD	30,7±7,4	-	-
КОЗ	M±SD	0,65±0,23	0,77±0,19	0,12±0,20
K1 (flat), D	M±SD	45,20±3,78	43,02±3,82	-2,18±0,24
K2 (steep), D	M±SD	48,67±4,07	45,86±4,79	-2,81±0,23
Km (mean), D	M±SD	46,88±3,60	44,37±4,14	-2,51±0,24
ISV	M±SD	91,33±42,59	86,70±43,91	-4,630±16,617
IVA (mm)	M±SD	1,06±0,54	1,00±0,59	-0,060±0,225
KI	M±SD	1,25±0,15	1,21±0,17	-0,040±0,066
CKI	M±SD	1,05±0,05	1,04±0,06	-0,015±0,055
IHA (µm)	M±SD	26,19±19,80	22,20±18,37	-3,991±21,003
IHD (µm)	M±SD	0,087±0,051	0,064±0,043	-0,023±0,027
Rmin (mm)	M±SD	6,35±0,70	6,69±0,71	0,139±0,263

Был проведен анализ полученных данных для выявления возможных корреляций между изменениями данных показателей и функциональными данными. Анализируя полученные данные выявлено, что в отдаленном послеоперационном периоде наблюдений показатели следующих индексов роговицы снизились: индекс поверхностной дисперсии (ISV) на 5,07%, индекс вертикальной ассиметрии (IVA) на 5,65%, индекс кератоконуса (KI) на 3,2%, центральный индекс кератоконуса (CKI) на 1,42%, индекс высоты ассиметрии (IHA) на 15,24%, индекс высоты децентрации (IHD) на 26,81%. Наши результаты показали, что минимальный радиус кривизны (Rmin) был увеличен в послеоперационном периоде на 0,139±0,263 (2,18%), что соответствует снижению кератометрии передней поверхности роговицы. Значения остальных шести показателей индексов топографии были уменьшены по сравнению с дооперационными данными, что указывает на улучшение поверхности роговицы (рис. 1). Все эти изменения подтверждаются улучшением функциональных результатов.

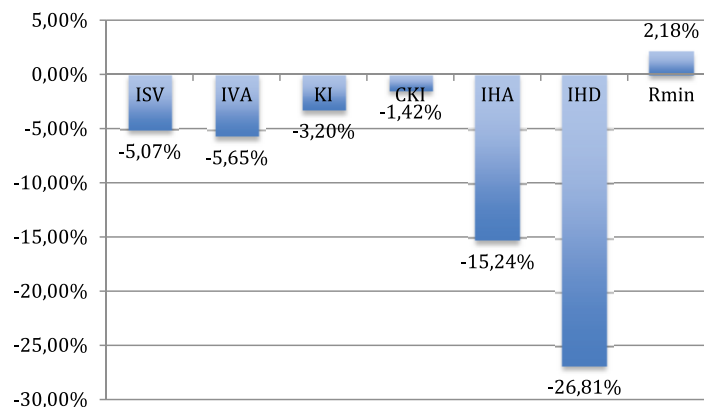


Рис. 1. Анализ изменений индексов роговицы в отдаленном послеоперационном периоде

Можно предположить, что повышение КОЗ связано с формированием оптически управляемой поверхностью роговицы. Таким образом, все эти изменения топографии роговицы указывают на то, что уменьшается иррегулярность роговицы, конус становится менее крутым и более центральным.

Таким образом, комбинированное лечение кератоконуса методом топографически ориентированной фоторефракционной кератоабляции с кросслинкингом роговицы не только приостанавливает прогрессирование кератоконуса, но и значительно улучшает рефракционную, топометрическую и визуальную реабилитацию пациентов с данной патологией.

ЛИТЕРАТУРА:

1. Mrochen M., Krueger R.R., Bueeler M. et al. Aberration- sensing and wavefront-guided laser in situ keratomileusis: management of decentered ablation // J. Refract. Surg., 2002, v.18(4), p.418–429.
2. Kanellopoulos A.J., Binder P.S. Management of corneal ectasia after LASIK with combined, same-day, topography guided partial transepithelial PRK and collagen cross-linking: The Athens Protocol // J. Refract. Surg., 2010, v.27(5), p.323–331.
3. Kymionis G.D., Kontadakis G.A., Kounis G.A. et al. Simultaneous topography-guided PRK followed by corneal collagen cross- linking for keratoconus // J. Refract. Surg., 2009, v.25(9), p.807–811.
4. Krueger R.R., Kanellopoulos A.J. Stability of simultaneous topography-guided photorefractive keratectomy and ribo- flavin/UVA cross-linking for progressive keratoconus: case reports // J. Refract. Surg., 2010, v.26(10), p.827–832.
5. Tuwairqi W.S., Sinjab M.M. Safety and efficacy of simulta- neous corneal collagen cross-linking with topography- guided PRK in managing low-grade keratoconus: 1-year follow-up // J. Refract. Surg., 2012, v.28(5), p.341–345.
6. Greenstein S.A., Fry K.L., Hersh P.S. Effect of topographic cone location on outcomes of corneal collagen cross-linking for keratoconus and corneal ectasia // J. Refract. Surg., 2012, v.28(6), p.397–405.
7. Lanchares E., del Buey M.A., Cristóbal J.A. et al. Biomechanical property analysis after corneal collagen cross-linking in relation to ultraviolet A irradiation time // Graef. Arch. Clin. Exp. Ophthalmol., 2011, v.249, p.1223–1227.
8. Chan E., Snibson G.R. Current status of corneal collagen cross-linking for keratoconus // Clin. Exp. Optom., 2013, v.96, p.155–164.
9. Padmanabhan P., Radhakrishnan A., Venkataraman A.P. et al. Corneal changes following collagen cross linking and simultaneous topography guided photoabla- tion with collagen cross linking for keratoconus // Indian J. Ophthalmol., 2014, v.62(2), p.229–235.
10. Kanellopoulos A.J., Asimellis G. Keratoconus management: long-term stability of topography-guided normalization combined with high-fluence CXL stabilization (the Athens Protocol) // J. Refract. Surg., 2014, v.30(2), p.88–93.

Abduləliyeva F.İ., Əsgərov E.F., Xıdırova N.E.

KERATOKONUSUN BAŞLANĞIC MƏRHƏLƏLƏRİNDƏ ARDINCA BUYNUZ QIŞA KROSLINKİNİN APARILMASI İLƏ TOPOQRAFİK İSTİQAMƏTLƏNDİRİLMİŞ FOTOREFRAKSİON KERATOEKTOMİYANIN UZAQ NƏTİCƏLƏRİ

Akad. Zərifə Əliyeva adına Milli Oftalmologiya Mərkəzi, Bakı şəh., Azərbaycan

Açar sözlər: keratokonus, buynuz qişanın krosslinkinqi, fotorefraksion keratoablyasiya

XÜLASƏ

Məqsəd - ardınca buynuz qişası krosslinkinqi (BQK) aparılaraq topoqrafik istiqamətləndirilmiş fotorefraksion keratoablyasiya (Tİ-FRK) metodu vasitəsilə keratokonusun kombinə olunmuş müalicə nəticələrinin qiymətləndirilməsi.

Material və metodlar

Tədqiqata Amsler-Krumeyk təsnifatı üzrə keratokonusun 1-2 mərhələsi ilə 50 pasiyent (54 göz) daxil edilmişdir. Əməliyyatlar 2009-2013-cü illər dövründə aparılmışdır. Tİ-FRK əməliyyatı CRS-Master (buynuz

qişanın topoqrafiyası nəticələrini əməliyyat proqramına inteqrasiya etmək imkanına malik) vasitəsilə MEL 80™ (Zeyss) eksimer lazer ilə birgə aparılmışdır.

Nəticə

Əməliyyatdan əvvəl görmə itiliyi $0,65 \pm 0,23$ təşkil etmişdir. Əməliyyatdan sonrakı dövrdə korreksiya olunmuş görmə itiliyinin göstəriciləri $0,77 \pm 0,19$ təşkil etmişdir. Aşkar edilmişdir ki, pasiyentlərin 95%-i dinamikada müsbət (yüksəlmiş və sabit) görmə itiliyinə malik olmuşlar. K1 göstəricisi $45,20 \pm 3,78$ – dən $43,02 \pm 3,82$ qədər dəyişmişdir. Müvafiq olaraq K2 göstəricisi $48,67 \pm 4,066$ – dən $45,87 \pm 4,79$ qədər enmişdir. Buynuz qişanın digər əmsallarının göstəriciləri enmişdir: səthi dispersiya əmsalı (ISV) - 5,07%, vertikal assimetriya əmsalı (IVA) - 5,65%, keratokonus əmsalı (KI) - 3,2%, keratokonusun mərkəzinin əmsalı (CKI) - 1,42%, assimetriya hündürlüyünün əmsalı (IHA) - 15,24%, degenerasiya hündürlüyünün əmsalı (IHD) - 26,81%. Bizim nəticələrimiz göstərmişdir ki, buynuz qişa ayrılığının minimal radiusu (Rmin) əməliyyatdan sonrakı dövrdə $0,139 \pm 0,263$ (2,18%) yüksəlmişdir, bu da buynuz qişanın ön səthinin keratometriya göstəricilərinin enməsinə müvafiqdir.

Yekun

Beləliklə, buynuz qişa krosslinkinqi ilə topoqrafik istiqamətləndirilmiş fotorefraksiyon keratoablyasiya metodu vasitəsilə keratokonusun müalicəsi həm keratokonusun progressivləşməsinə dayandırır, həm də hazırkı patologiya ilə pasiyentlərin əhəmiyyətli dərəcədə refraksiyon, topometrik və vizual reabilitasiyasını yaxşılaşdırır.

Abdulaliyeva F.I., Askerov E.F., Khidirova N.E.

LONG-TERM RESULTS OF TOPOGRAPHY-ORIENTED PHOTOREFRACTIVE KERATOABLATION FOLLOWED BY CORNEAL CROSSLINKING IN THE TREATMENT OF KERATOCONUS

National Ophthalmology Centre named after acad. Zariifa Aliyeva, Baku, Azerbaijan

Key words: keratoconus, corneal cross-linking, photorefractive keratoablation

SUMMARY

Aim - to compare the safety and efficacy of used in topography-oriented excimer laser normalization, combined with corneal collagen cross-linking in the management of keratoconus using a Placido disc imaging.

Material and methods

A total of 50 consecutive patients (54 eyes) with keratoconus between 2009 and 2013 were studied preoperatively and in 4 years postoperatively for visual acuity, keratometry, and anterior surface corneal irregularity indices. The management using CRS-Master and excimer-laser MEL 80™ (Zeyss).

Results

Visual acuity changes from $0,65 \pm 0,23$ to $0,77 \pm 0,19$. It was revealed that 95% of patients had a positive (increased and stable) dynamics in visual acuity. K1 changed from $45,20 \pm 3,78$ D to $43,02 \pm 3,82$ D, and K2 changed from $48,67 \pm 4,066$ D to $45,87 \pm 4,79$ D. The index of surface variance decreased to -5.07%, the index of vertical assymetry to -5,65%, the keratoconus index to -3,2%, the central keratoconus index to -1,42%, the index of height assymetry to -15,24% and the index of height decentration to -26.81%. Our results showed that the minimum radius of curvature (Rmin) was increased in the postoperative period by 0.139 ± 0.263 (2.18%), and this decreased in the keratometry of the anterior surface of the cornea.

Conclusion

Thus, the combined treatment of keratoconus with the method of topography-oriented photorefractive keratoablation with corneal crosslinking not only stops the progression of keratoconus but also significantly improves the refractive, topometric and visual rehabilitation of patients with this pathology.

Для корреспонденции:

Абдулалиева Фарах Ингилаб кызы, доктор философии по медицине, научный сотрудник отдела хирургии и трансплантации роговицы Национального Центра Офтальмологии им. академика З.А.Алиевой

Адрес: AZ1114, ул.Джавадхана, 32/15

Телефон: 596 09 47

E-mail: farah-dr@mail.ru; administrator@eye.az