

STÖRC-VEBER SİNDROMU (KLİNİKİ HAL)

Akad. Zərifə Əliyeva adına Milli Oftalmologiya Mərkəzi, Bakı şəh., Azərbaycan

Açar sözlər: *Störc-Veber sindromu, qlaukoma, hemangioma*

Störc-Veber sindromu (SVS) çox nadir xəstəlik olub ensefalotrigeminal angiomatoz kimi tanınan, anadangəlmə nevroloji və dəri xəstəliyidir. O, fakomatozlardan biri olub üzdə hissəvi şərab şəkilli ləkələrin olması, qlaukoma, qıcolmalar, əqli inkişafın ləngiməsi və ipsilateral leptomeningial angiomalarla birgə rast gəlinir [1].

SVS – haqqında ilk dəfə 1860-cı ildə Şirmer tərəfindən məlumat verilmişdir. 1879-cu ildə Störc tərəfindən təqdim olunmuşdur. 1912-ci ildə Veber və Volland SVS-li xəstələrdə kəllədaxili kalsifikasiya olmasını təsdiq etmişlər. Dimitri tərəfindən 1922-ci ildə SVS-li xəstələrdə Beynin Radioqrafik identifikasiyası təqdim olunmuşdur. Bu sindromun əsası Kirk və Karen Bell tərəfindən qoyulmuşdur. Bu sindrom ilə onların qızları dünyaya gəlmişdir [2].

Şirley SVS -li xəstələrdə - GNAQ genində 9q21 xromosomunda olan mutasiya nəticəsində yaranan xəstəlik olduğunu aşkar etmişdir. O, üzdə yaranan şərab şəkilli ləkələrin 3-lü sinirin göz şaxəsi ətrafında kapillyarlar dəstəsi boyunca yayılmasını və beynin yumşaq beyin sinir hüceyrələrinin itməsi nəticəsində yaranmasını qeyd etmişdir. Bu xəstələrdə nevroloji simptomların yaşla əlaqədar pisləşməsi müşahidə olunurdu [3]. 1992-ci ildə Steve Roach tərəfindən SVS –in klassifikasiyası verilmişdir. SVS 3 tipə bölünür:

1-ci tip

Üz və leptomeningial angiomatozlarla yanaşı qlaukoma və ya xoroidal zədələnmələr müşahidə olunur. Bu tip daha çox yayılmışdır.

2-ci tip

Üz angiomatozlar (şərab şəkilli hissələr) qlaukomanın inkişafı ilə birgə rast gəlinir. Lakin bu tipdə beyin dəyişiklikləri müşahidə olunmur. Bu tipdə müşahidə olunan simptomlara aiddir :

- Qlaukoma
- Beyin qan dövrünün anomaliyası
- Baş ağrıları

3-cü tip

Bu tipə yalnız leptomeningial angiomalar daxildir. Qlaukoma nadir hallarda aşkar olunur [4].

Avropada hər 50000 nəfərdən biri SVS ilə doğulur. SVS kişi və qadınlar arasında bərabər yayılmışdır [5]. Vaskulyarizasiyanın pozulması nəticəsində üzdə şərab şəkilli ləkələrin əmələ gəlməsi gözün ön seqmentində xüsusilə göz qapaqları və konyunktivada ağır göz fəsadlarına gətirib çıxarır [3]. Göz qapaqlarında dəri sahəsində dəyişikliklərin olması bu gözdə qan dövrünün pozulmasından xəbər verir. Konyunktival vaskulyarizasiyanın artması nəticəsində konyunktivada çəhrayı ləkələr yaranır. Bu ləkələr konyunktivanın bulbar hissəsində xüsusilə limb zonasında diffuz və ya lokallaşmış şəkildə yerləşir [6].

Eyni zamanda gözün arxa seqmenti də zədələnir və diffuz xoroidal hemangiomalar əmələ gəlir. Xoroidal hemangiomalar eksudativ retinal qopma və makulyar ödemə səbəb olaraq görmə funksiyasının pozulmasına gətirib çıxarır [7].

SVS-li xəstələrdə ən çox yayılmış oftalmoloji xəstəlik kimi qlaukomanı göstərmək olar. Qlaukomanın yayılma tezliyi 30 - 70% təşkil edir. Qlaukoma xəstəliyi uşaq yaşlarında və yetkin dövrdə inkişaf edir [8, 9, 10]. 2 yaşa qədər göz daxili təzyiqin qalxması göz almasının böyüməsinə səbəb olur və tədricən buftalm yaranır [3].

SVS-li xəstələrdə qlaukomanın patogenezi belə izah olunmuşdur [10].

1. Ön kamera bucağının anadangəlmə qüsuru nəticəsində mexaniki funksiyasının pozulması ilə əlaqədar maye axınının çətinləşməsi aşkar olunur və bu halda digər ön kamera bucağının qüsurlarında müşahidə olunan qüzehli qişanın yastılaşaraq ön vəziyyət alması müşahidə olunmur.
2. Episkleral hemangiomada arterio-venoz şuntlanma nəticəsində episkleral venoz təzyiqin qalxması zamanca gözdaxili təzyiqin qalxmasına şərait yaradır.
3. Kirpikli cismnin və ya xoroideyanın hemangioması mayenin hipersekresiyasına gətirib çıxarır.
4. SVS-li xəstələrdə trabekulyar şəbəkə-Şlem kanal kompleksinin vaxtından əvvəl qocalması episkleral və ön kamera bucağının hemodinamikasının pozulmasına və başlanğıc qlaukomaya gətirib çıxarır.

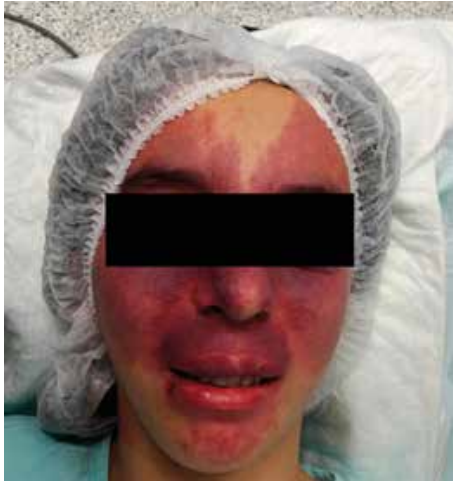Bundan başqa fakomatozlarda piqment vaskulyarizasiyası zamanı ön kamera bucağında hiperpiqmentasiya nəticəsində qlaukoma inkişaf edir . Bu fakomatoz piqment vaskulyarizasiyası zamanı həmçinin xoroidal melanositlər bədxassəli şişlərə çevrilə bilər və xoroideyanın qalınlaşmasına səbəb ola bilər [6].

Charles D. və Phelps M.D. tərəfindən SVS-li 21 bütün qlaukomalı gözlərdə episkleral hemangioma aşkar olunmuşdur. Bütün xəstələrdə episkleral venoz təzyiqin yüksəkməsi və Şlem kanalında qan yığılması aşkar olunmuşdur. Böyük həcmli hemangioma daha ağır formalı qlaukomada rast gəlinir [8].

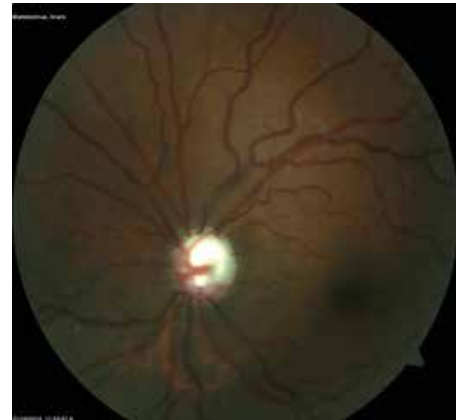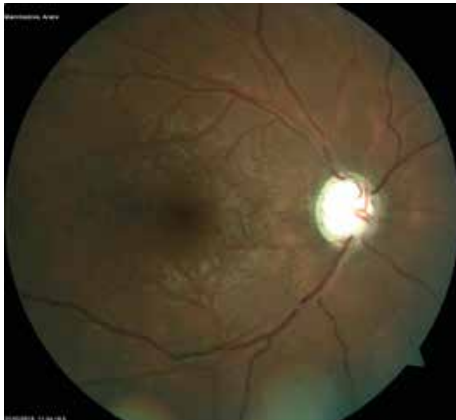SVS-li xəstələrdə qlaukomanın başlanğıc mərhələsində konservativ müalicə effektivdir. Lakin konservativ müalicəyə tabe olmayan yüksək göz daxili təzyiq zamanı cərrahi əməliyyata ehtiyac duyulur. SVS-li xəstələrdə cərrahi əməliyyatlardan qoniotomiya, trabekulotomiya, trabekulektomiya, trabekulotomiya-trabekulektomiya, drenajedic klapanların implantasiyası, siklodestruktiv əməliyyatlarını göstərmək olar [10].

SVS-li xəstələrdə episkleral hemangiomanın, ön kamera bucağının anomaliyalarının mövcudluğu cərrahi əməliyyatlar zamanı böyük çətinliklər və fəsadlar yaradır. Filtrasiyaedici əməliyyatlar bir sıra fəsadlarla müşahidə olunur. Əməliyyat zamanı yaranan fəsadlara ekspulsiv xoroidal hemorragiyalar, supraxoroidal effuziya, əməliyyatdan sonra yaranan erkən dövr ağırlaşmalarına xoroidal qopma (22% hallarda), xoroidal effuziya, retinal qopma, filtrasiya yastığının inkapsulyasiyası, dayaz ön kamera, əməliyyatdan sonra gec dövr ağırlaşmalarına xroniki hipotoniya, filtrasiya yastığının yetməməzliyi, iltihabı, yastığa bağlı endoftalmit, yastıqdan xarici sızma, retinal qopma, katarakta aiddir [11, 12].

SVS ilə əlaqəli qlaukomalı xəstələrdə ağırlaşmaların qarşısını almaq üçün göz daxili təzyiq daima nəzarətdə saxlanılmalıdır.



Şək. 1. Störce-veber sindromlu xəstə




Şək. 2. Sağ göz dibinin görmə sinirinin qlaukomatoz ekskavasiyası Şək.3. Sol göz dibinin qlaukomatoz atrofiyası

Bu baxımdan təqdim etdiyimiz kliniki hal maraqlıdır.

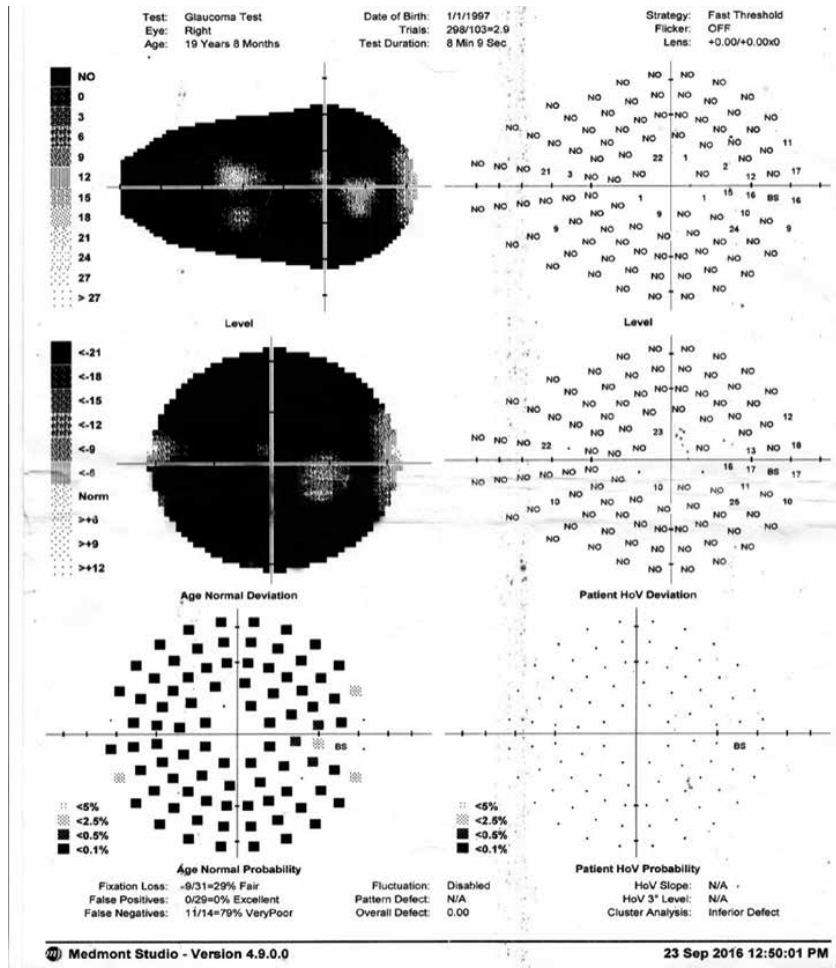
2016-cı il mayın 16-da Akademik Zərifə Əliyeva adına Milli Oftalmologiya Mərkəzinə Störce Veber sindromu ilə (2-ci tip) 19 yaşlı qız daxil olmuşdur.

Xəstə hər iki gözündə görmə qabiliyyətinin zəif olmasından şikayət edirdi (şək.1). Sağ gözdə görmə itiliyi 0,1 (korreksiya etmir), sol gözdə görmə itiliyi 0,01 eksentrik. Sağda gözdaxili təzyiq 32 mm.c.st., solda 36 mm c. st. (Pnevmo-Tonometr FT-1000, Japan).

Biomikroskopik müayinə (Topcon DC-3, Yaponiya): Hər iki gözdə buynuz qışa şəffaf, ön kamera orta dərinlikdə, büllür şəffafdır. Sağ gözdə bəbəyin işığa reaksiyası zəif, sol gözdə aferent pupillar defekt müşahidə olundu. Oftalmoskopiya zamanı (Visucam, Pro, Nm, Carl Zeiss Meditech, Almaniya) hər iki gözdə görmə siniri diskinin qlaukوماتоз dəyişiklikləri – 0,9-1,0 ekskavasiya aşkar olunmuşdur (şək. 2,3). HRT (HRT-3, Almaniya) müayinəsi zamanı sağ gözdə gen və dərin ekskavasiya, neyroretinal zolağın incəlməsi təsdiqləndi (şək.4).



Şək. 4. Sağ gözün HRT müayinəsi



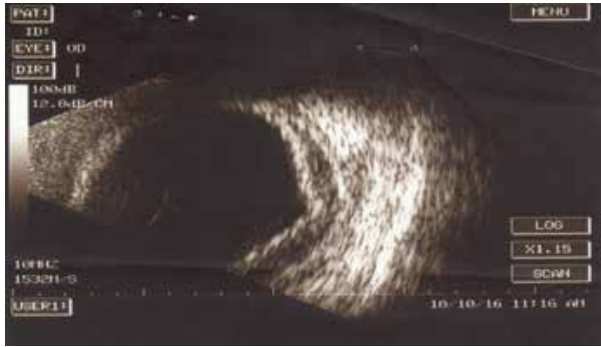Şək. 5. Sağ gözün perimetrik müayinəsi

Perimetriyada (Carl Zeiss, HFA 750, Almaniya) sağ gözdə görmə sahəsi konsentrik olaraq daralmışdır (şək.5). Sol gözdə fiksasiya olmadığından və görmə itiliyi çox aşağı olduğundan perimetriya və HRT müayinəsinin aparılması mümkün olmadı.

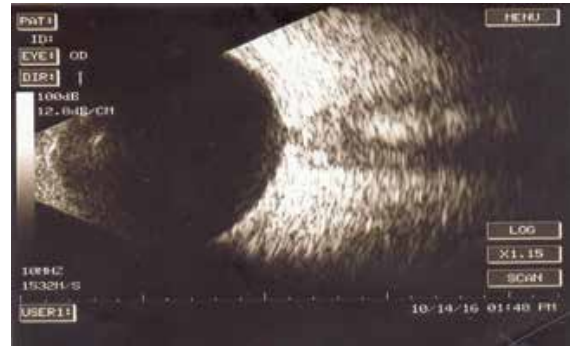Diaqnoz: Sağ gözdə açıq bucaqlı 3-4 C tipli qlaukoma. Sol gözdə açıq bucaqlı 4 C tipli qlaukoma. Sağ gözdə 04.10.16 tarixində STEK+Mitomisin C cərrahi əməliyyatı aparılmışdır.

Əməliyyatdan sonra:

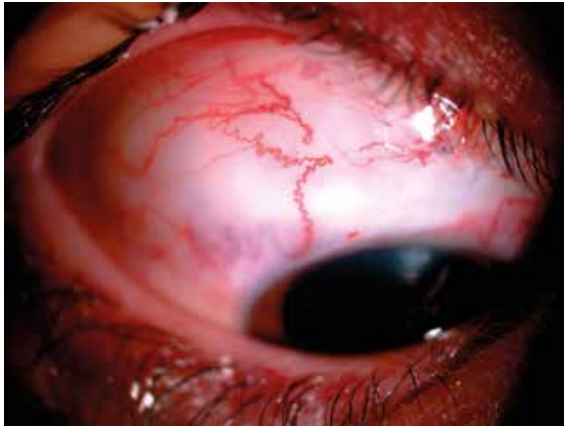Əməliyyatdan 4 gündən sonra B-scan (AB5500+E-Z Scan Sonomed, USA) müayinəsində sağ göz dibinin periferiyasında temporal hissədən yastı xoroidal qopma müşahidə olundu (şək. 6). Ön kamera dayaz idi. Xəstəyə konservativ müalicə təyin olundu. Sağ gözə 1%-li Prednisolone Asetate damcısı, daxilə Prednisalone tablet gündə 55 mg təyin olundu. 12 gün sonra xoroideyanın konfigurasiyasının geriyyə qayıtması müşahidə olundu (şəkil 7).



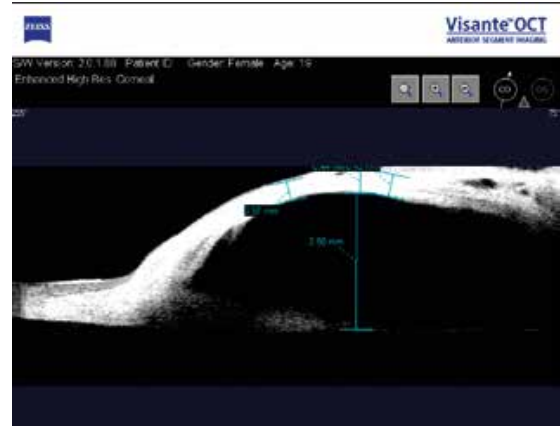Şək. 6. Sağ gözün 4 gün sonra B-skan müayinəsi



Şək. 7. Sağ gözün müalicədən 12 gün sonra B-skan



Şək. 8. Əməliyyatdan 17 gün sonra sağ gözün biomikroskopik müayinəsi



Şək. 9. Əməliyyatdan 17 gün sonra sağ gözün OKT müayinəsi

Əməliyyatdan 17 gün sonra görmə itiliyi 0,1; GDT-16 mm.c.s., biomikroskopiya müayinəsi zamanı buynuz qişa şəffaf, ön kamera orta dərinlikdə, mayesi şəffaf, bəbək medikamentoz olaraq gəndir, filtrasion yastıqcıq fəaldır (şək. 8).

Əməliyyatdan 17 gün sonra ön seqmentin optik koherent tomoqrafiyası (Zeiss OCT Visante, Germany) aparılmışdır. (şək. 9).

Xəstə dinamik müşahidə altındadır. Əməliyyatdan sonra gec dövrdə heç bir fəsad olmayıb. Göz daxili təzyiq 6 aydan sonra 16 mm.c.st. olmuşdur.

Əldə olunan nəticələrdən aydın oldu ki, SVS-li cavan şəxslərdə STEK+MMC cərrahi əməliyyatı göz daxili təzyiqin daha çox və uzunmüddətli aşağı salınmasında effektivdir.

Beləliklə, yuxarıdakı kliniki hal SVS-li xəstələrin vaxtında oftalmoloji müayinəsinin, yaranan dəyişikliklərin erkən aşkar olunmasının və vaxtında müalicənin aparılmasının vacibliyini göstərir.

ƏDƏBİYYAT:

1. Sharon S., Swamy B. Port-wine vascular malformations and glaucoma risk in Sturge –Weber syndrome // J. AAPOS, 2009, v.13, p.374-378.
2. Wylie E., Gupta A., Lachhwani D.K. et al. The treatment of epilepsy, principles and practice, Philadelphia: Lippincott Williams and Wilkins, 2006, 4 ed., p.829-854.
3. Shirley M.D., Marchuk D.A. Sturge Weber syndrome and port-wine stains caused by somatic mutation GNAQ // N.Eng J Med., 2013, v.368(21), p.1971-1979.
4. George T. Sturge-Weber Syndrome Type1-A Case Blog with Review of Literature // International Journal of Clinical and Medical Imaging, 2015, v.2(10), p.1-3.
5. Comi A. Sturge Weber Syndrome, March 2014, Article for general Public
6. Abdolrahimzadeh S. Ophthalmic alterations in the sturge-weber syndrome, Klippel-Trenaunay syndrome and the phakomatosis, pigmentovascularis an independent group of conditions, v.2015, article d786519, 11 p.
7. Amirikia A., Scott I. Increasing hyperopia and esotropia as the presenting signs of bilateral diffuse choroidal hemangiomas in a Patient with Sturge-Weber syndrome // J.Pediatr Ophthalmol. Strabismus 2002, Mar-Apr; 39(2):121-2
8. "Glaucoma risk in Sturge-Weber syndrome" / J. AAPOS. August 2009 Volume 13, pages 374-378
9. Ch'ng S, Tan S. Facial port-wine stains-clinical stratification and risk of neuro-ocular involvement // J Plast Reconstr Aesthet Surg, 2007, v.30(6).
10. Mantelli F., Bruscolini A Ocular manifestations of Sturge-Weber syndrome: pathogenesis, diagnosis and management // J.Clin Ophthalmol, 2016, v.10, p.871-878
11. Vijaya L. Management of complications in glaucoma surgery // Indian J. Ophthalmol., 2011, v.59(7), p.131-140
12. Pandey A., Balekudaru Sh., George R. et al. Surgical management of glaucoma in sturge-weber syndrome, 2015 Glaucoma Open Access , 1:101, doi: 10.4172/jgoa.1000101.

Гасанова Н.А., Гасанов Д.В., Мирзаханлы Г.В.

СИНДРОМ СТЕРДЖ-ВЕБЕРА (КЛИНИЧЕСКИЙ СЛУЧАЙ)

Национальный Центр Офтальмологии имени акад. Зарифы Алиевой, г.Баку, Азербайджан

Ключевые слова: синдром Стердж-Вебера, глаукома, гемангиома

РЕЗЮМЕ

В статье представлен клинический случай синдрома Стердж-Вебера в поздней стадии обращения.

Больная 1997-го года рождения предъявляла жалобы на снижения зрения в обоих глазах. Биомикроскопия обоих глаз: роговица прозрачная, передняя камера средней глубины, хрусталик прозрачный, зрачок – справа со слабой реакцией на свет, слева – аферентный пупиллярный дефект. При офтальмоскопии обоих глаз выявлены глаукоматозные изменения диска зрительного нерва – экскавация 0,9-1,0. При исследовании НРТ на правом глазу определялась широкая, глубокая экскавация и истончение нейроретинальной полосы.

Острота зрения правого глаза 0,1 (не корригирует), левого – 0,01 эксцентрично.

ВГД правого глаза – 32 мм. рт. ст., левого – 36 мм. рт. ст.

Диагноз: Открытоугольная глаукома 3-4 стадии правого глаза; открытоугольная глаукома 4 стадии левого глаза.

На правом глазу 04.10.16 года произведена операция STEK+Mitomisin C.

Острота зрения после операции не изменилась, ВГД снизилось до 16 мм.рт.ст. Пациент находился под динамическим наблюдением. В позднем послеоперационном периоде осложнений не наблюдалось. В течение 6 мес. ВГД оставалось стабильным.

Полученные результаты показывают, что у молодых лиц с синдромом Стердж-Вебера операция STEK+Mitomisin C эффективна для долгосрочного и максимального снижения ВГД.

Описанный клинический случай показывает насколько важна своевременность выявления, обследования, диагностики и лечения больных с синдромом Стердж-Вебера.

Gasanova N.A., Gasanov D.V., Mirzakhanly G.V.

STURGE-WEBER SYNDROME (CLINICAL CASE)

National Ophthalmology Centre named after acad. Zarifa Aliyeva, Baku, Azerbaijan

Key words: *Sturge-Weber syndrome, glaucoma, hemangioma*

SUMMARY

The article describes the clinical case of a patient with complications due to the late appeal to a doctor.

A patient, born in 1997, appealed to the National Centre of Ophthalmology named after acad. Zarifa Aliyeva with low vision in both eyes. During the examination the glaucomatous changes in the optic disk in both eyes were detected.

As a result of the examinations the diagnosis was “OD – open-angle glaucoma of 3rd-4th stage; OS – open-angle glaucoma of the 4th stage”. On the right eye there was performed OD – STEK + MMC operation. The visual acuity after the operation has not changed. Postoperative IOP was 16 mm Hg. The patient was under the dynamic observation. In the late postoperative period no complications were observed. Within 6 months IOP remained stable.

The results show that STEK + MMC is effective for young people with Sturge-Weber syndrome for long-term and maximum reduction of IOP.

The described clinical case shows the importance of timely examination, diagnosis and treatment of patients with Sturge-Weber syndrome.

Korrespondensiya üçün:

Həsənova Nigar Adil qızı, akad. Zərifə Əliyeva adına Milli Oftalmologiya Mərkəzinin uşaqlarda gözün patologiyası şöbəsinin həkim-oftalmoloqu

Həsənov Cəmil Vaqif oğlu, akad. Zərifə Əliyeva adına Milli Oftalmologiya Mərkəzi gözün infeksiya xəstəlikləri və buynuz qişanın cərrahiyyəsi şöbəsinin həkim-oftalmoloqu

Ünvan: Bakı ş., AZ1114, Cavadxan küç., 32/15

Tel. (012) 569-09-47

Email: administrator@eye.az : www.eye.az