

УРОВЕНЬ АМИНОКИСЛОТ-НЕЙРОТРАНСМИТТЕРОВ В СТЕКЛОВИДНОМ ТЕЛЕ У БОЛЬНЫХ РЕГМАТОГЕННОЙ ОТСЛОЙКОЙ СЕТЧАТКИ С РАЗНОЙ СТЕПЕНЬЮ МОРФОЛОГИЧЕСКИХ ИЗМЕНЕНИЙ ОТСЛОЕННОЙ МАКУЛЫ

Государственное Учреждение "Институт глазных болезней и тканевой терапии им. В.П.Филатова НАМН Украины", г. Одесса, Украина

Ключевые слова: регматогенная отслойка сетчатки, отек макулярной области сетчатки, оптическая когерентная томография, аминокислоты, нейротрансмиттеры, стекловидное тело

Неполное восстановление остроты зрения при регматогенной отслойке сетчатки (РОС) зависит от множества причин. Впервые предположение, что одной из причин неудовлетворительного функционального результата лечения является кистозная дегенерация отслоенной макулы, сделал Reese A. [1]. Подтверждением данного факта явились фундаментальные исследования, проведенные через 30 лет Machemer с соавт., которые продемонстрировали тот же характер морфологических нарушений, развивающихся в результате острой гипоксии при экспериментальной отслойке сетчатки у обезьян [2, 3]. Схожие прижизненные изменения обнаружены в отслоенной сетчатке у пациентов с РОС путем оптической когерентной томографии (ОКТ) [4, 5]. Установлено, что предикторами низкой послеоперационной остроты зрения были высота слоя субретинальной жидкости (СРЖ) в области фовеа более 1000 мкм и наличие дооперационного отека наружного ядерного слоя [6].

Описанные морфологические изменения сетчатки являются следствием нарушения комплекса биохимического взаимодействия, в частности метаболизма аминокислот сетчатки. Была исследована связь между нейронами, клетками Мюллера и пигментным эпителием сетчатки на молекулярном уровне при экспериментальной отслойке сетчатки у кошек. Мультиспектральный анализ выявил в клетках Мюллера значительные метаболические нарушения на ранних стадиях отслойки, что связывают со значительным снижением глутамина, выраженным увеличением уровня глутамата на начальных стадиях отслойки, а затем длительным его снижением. Изменения содержания аминокислот в мюллеровских клетках частично вызваны снижением активности глутаминсинтетазы. Выжившие нейроны сохраняют остаточные нейромедиаторные ответы, но их метаболическая регуляция нарушена. В итоге, развиваются микрохимические и структурные изменения, что является серьезным препятствием для восстановления нормальной зрительной функции [7].

Эксайтотоксичность, обусловленная глутаматом, проявляется осмотическим повреждением и выбросом кальция, и как следствие, дегенерацией внутренних слоев сетчатки. В условиях ишемии сетчатки было выявлено увеличение выхода из нейронов аспартата. Учитывая, что аспартат также регулируется глутамат/аспартат переносчиком, ишемия может вызывать увеличение концентрации этой аминокислоты при отслойке сетчатки. Являясь нейротоксином, аспартат действует по механизму, аналогичному глутамату. Повышение уровня глицина, следующего за отслойкой, может быть результатом ишемического повреждения переносчика глицина, обнаруженного в мюллеровских клетках, что предполагает возможность токсического действия этой аминокислоты после отслойки [8].

Изменения в нейрональном слое сетчатки после ее отслойки развиваются в течение от нескольких дней до нескольких недель [9]. Учитывая, что механизмы ответной реакции на повреждения недостаточно известны, был исследован характер распределения аминокислот-нейротрансмиттеров – глутамата, глицина, гамма-аминомасляной кислоты (ГАМК) и метаболических аминокислот аспартата и глутамина после отслойки сетчатки в глазах саламандр. Выявлен факт быстрого выведения глутамата из нейрональных клеток и увеличение глутамата. Авторами показано, что уровень аспартата, как прекурсора синтеза глутамата, также снижен в нейрональных клетках в области отслоенной сетчатки, хотя эти изменения не были так выражены, как для глутамата. В тоже время не выявлено значительных изменений тормозных аминокислот-нейротрансмиттеров глицина и ГАМК при отслойке сетчатки [9].

В целом, понимание молекулярных механизмов, развивающихся при РОС, может помочь в решении проблемы поиска терапевтических средств, препятствующих повреждению нейрональных клеток сетчатки при ее отслойке, что важно для поддержания и восстановления зрительных функций у этих пациентов.

Цель – выяснить характер распределения аминокислот-нейротрансмиттеров в стекловидном теле у больных регматогенной отслойкой сетчатки в зависимости от ее высоты в фовеа и выраженности отека макулы и по данным оптической когерентной терапии.

Материалы и методы

В группу ретроспективного анализа содержания аминокислот в стекловидном теле включен успешно прооперированный 31 из 88 пациентов с РОС, у которых высота отслойки сетчатки и состояние прозрачности сред позволили выполнить ОКТ. Возраст этих пациентов колебался от 28 до 74 лет, среди них – 13 мужчин (41,9%), 18 женщин (58,1%). Всем пациентам при поступлении и через 2 месяца после витрэктомии с лазеркоагуляцией сетчатки и газовой тампонадой проведено полное офтальмологическое обследование (рефрактометрия, визометрия, тонометрия, биомикроскопия, офтальмоскопия, ультразвуковое исследование). Критериями исключения, помимо указанных случаев с бугристой отслойкой сетчатки или помутнениями стекловидного тела, были также пациенты после предшествующей витреоретинальной хирургии, с макулодистрофией, патологической миопией и амблиопией.

Степень выраженности морфологических изменений отслоенной сетчатки, в частности, выраженность отека макулы и определение высоты слоя СРЖ в области фовеа выполняли с помощью ОКТ (Stratus OCT, Carl Zeiss, США).

Концентрацию аминокислот определяли в образцах стекловидного тела (у 31 пациента), которые были получены во время витрэктомии [10]. Аминокислоты (аланин, аргинин, аспартат, валин, гистидин, глутаминовая кислота, глицин, изолейцин, лейцин, лизин, пролин, серин, тирозин, треонин, фенилаланин) определяли методом газожидкостной хроматографии на High Speed Amino Acid Analyzer 835 (Hitachi, Япония) [11].

Результаты, полученные при определении концентрации аминокислот-нейротрансмиттеров: глутаминовой кислоты, аспартата и глицина в стекловидном теле у больных РОС проанализированы в зависимости от степени выраженности отека макулы на фоне отслойки сетчатки, высоты слоя СРЖ, а также от исходной и послеоперационной остроты зрения.

Исходная острота зрения у пациентов была в пределах от правильной светопроекции до 0,3 с максимальной коррекцией. Острота зрения после прилегания сетчатки после хирургического лечения колебалась от 0,01 до 1,0 с максимальной коррекцией.

Статистический анализ проведен по программе Statistica 8.0. Различия между показателями оценивали, используя непараметрический критерий Крускала-Уоллиса, учитывая необходимость одномоментного сравнения трех групп. Для определения корреляционной связи применяли коэффициент ранговой корреляции Спирмена.

Результаты и их обсуждение

Результаты ОКТ исследований показали, что у 6 пациентов (19,4%) практически отсутствовали признаки отека, у 15 пациентов (48,4%) отмечен мелкокистозный отек, преимущественно наружных слоев макулы, у 10 пациентов (32,3 %) - резко выраженный отек, который привел к развитию складчатости наружных слоев макулы (рис. 1).

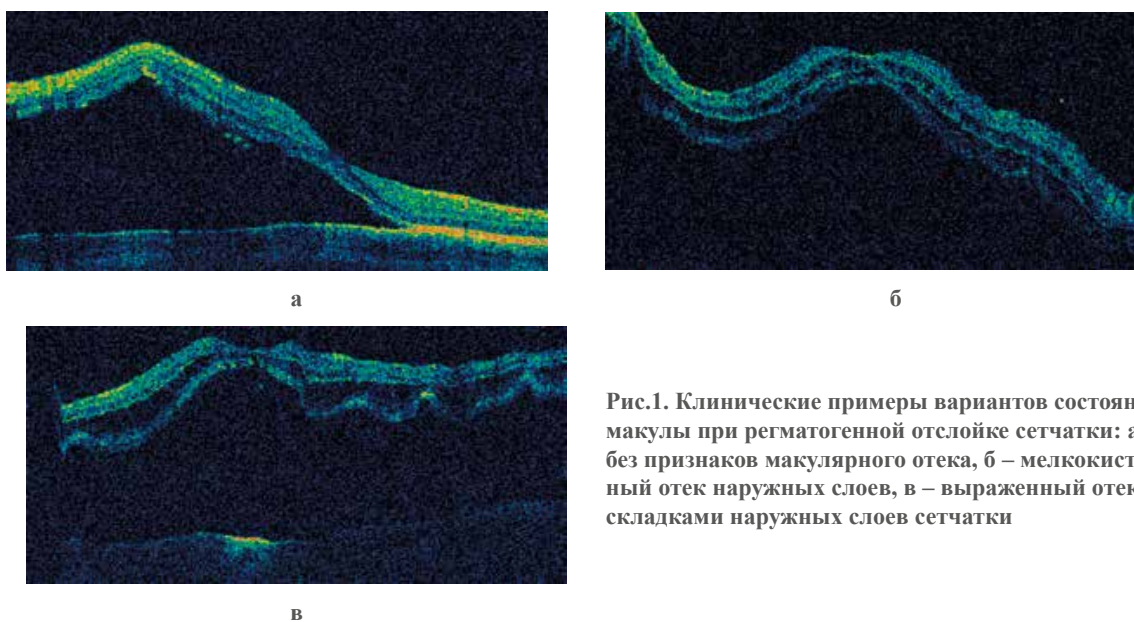


Рис.1. Клинические примеры вариантов состояния макулы при регматогенной отслойке сетчатки: а – без признаков макулярного отека, б – мелкокистозный отек наружных слоев, в – выраженный отек со складками наружных слоев сетчатки

Результаты определения аминокислот-нейротрансмиттеров в стекловидном теле больных РОС в зависимости от степени выраженности отека макулы по данным ОКТ выявили следующее. При наличии отека и по мере его увеличения от мелкокистозного до выраженного со складчатостью наружных слоев сетчатки уровень определяемых аминокислот увеличивается. Так, концентрация глутаминовой кислоты повышается до $(0,332 \pm 0,154)$ нг/мл при мелкокистозном отеке ($n=15$), что составляет 251,6% по сравнению с данными у лиц без отека - $(0,128 \pm 0,049)$ нг/мл ($n=6$). При выраженном отеке со складчатостью наружных слоев эти изменения еще более выражены, достигая $(0,450 \pm 0,163)$ нг/мл ($n=10$), что в 3,5 раз больше соответствующих значений у пациентов без отека (рис.2).

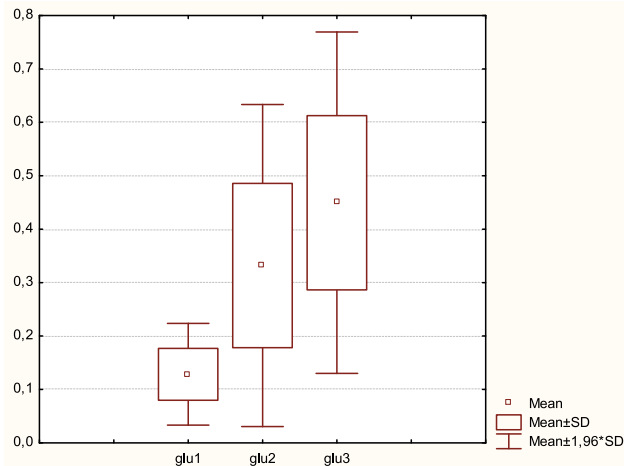


Рис. 2. Уровень глутаминовой кислоты (нг/мл) в стекловидном теле у больных с ретмагенной отслойкой сетчатки в зависимости от степени выраженности отека сетчатки по данным ОКТ. Примечание. 1 – без признаков отека сетчатки, 2 – мелкокистозный отек сетчатки, 3 – выраженный складчатый отек сетчатки

Что касается содержания аспартата, то концентрация этой аминокислоты при мелкокистозном отеке повышается до $(0,133 \pm 0,054)$ нг/мл ($n=15$), что составляет 283,0% по сравнению с данными у лиц без макулярного отека - $(0,047 \pm 0,012)$ нг/мл ($n=6$), а при выраженном отеке - до $(0,149 \pm 0,093)$ нг/мл ($n=10$), увеличиваясь, таким образом, в 3,2 раза относительно данных у пациентов без отека (рис. 3).

Различия между содержанием возбуждающих аминокислот в стекловидном теле при разной степени выраженности макулярного отека у пациентов с ретмагенной отслойкой сетчатки являются достоверными: для глутаминовой кислоты $\chi^2=9,64$, $df=2$, $p=0,008$ и для аспартата - $\chi^2=7,64$, $df=2$, $p=0,022$ (по критерию Крускала-Уоллиса).

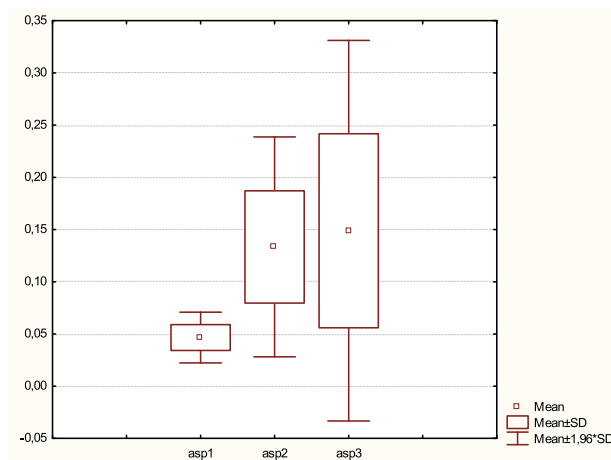


Рис. 3. Уровень аспартата (нг/мл) в стекловидном теле у больных ретмагенной отслойкой сетчатки в зависимости от степени выраженности отека сетчатки по данным ОКТ. Примечание. 1 – без признаков отека сетчатки, 2 – мелкокистозный отек сетчатки, 3 – выраженный складчатый отек сетчатки

Направленность изменений тормозной аминокислоты глицина имеет аналогичный характер: в случае наличия мелкокистозного отека уровень ее повышается во 1,9 раз по сравнению с данными у пациентов без отека и составляет (0,068±0,033) нг/мл (n=13) и (0,036±0,017) нг/мл (n=5) соответственно, а при выраженном отеке со складчатостью наружных слоев — во 2,3 раз, достигая (0,082±0,041) нг/мл (n=9), однако установленные различия не являются достоверно значимыми ($\chi^2=2,84$, df=2, p=0,24).

Данные корреляционного анализа показали наличие достоверной положительной средней степени корреляционной связи между уровнем определяемых аминокислот-нейротрансмиттеров в стекловидном теле и степенью выраженности отека макулы по данным ОКТ у обследуемых больных (табл. 1).

Таблица 1

Ранговая корреляционная связь между уровнем аминокислот-нейротрансмиттеров в стекловидном теле и степенью выраженности отека макулы у больных РОС

	n	r Спирмена	t (n=2)	P-уровень
Глутаминовая кислота	31	0,686428	5,083248	0,000020
Аспаргат	31	0,427895	2,549468	0,016338
Глицин	27	0,426814	2,359811	0,026399

В таблице 2 представлены данные корреляционного анализа Спирмена, проведенного с целью выявления связи между концентрацией определяемых аминокислот в стекловидном теле и высотой отслойки сетчатки в фовеа у больных РОС.

Полученные данные свидетельствуют о наличии достоверной прямой средней степени связи между концентрацией глутаминовой кислоты и высотой отслойки сетчатки. В случае аспаргата и глицина достоверной связи между соответствующими параметрами выявлено не было.

Таблица 2

Ранговая корреляционная связь между уровнем аминокислот-нейротрансмиттеров в стекловидном теле и высотой отслойки сетчатки в фовеа у больных РОС

	n	r Спирмена	t (n=2)	P-уровень
Глутаминовая кислота	31	0,497221	3,086149	0,004430
Аспаргат	31	0,338361	1,936343	0,062626
Глицин	27	0,116098	0,584442	0,564160

Анализ данных, характеризующих распределение больных РОС с разной исходной остротой зрения показал, что в 41,9 % случаев (13 чел.) острота зрения была $\leq 0,02$, в 48,4% (15 чел.) – 0,03-0,1. Острота зрения 0,12 – 0,35 определена в 9,7 % случаев (3 чел.). Острота зрения $\geq 0,35$ не была выявлена ни в одном случае.

Анализируя показатели исходной остроты зрения у больных РОС в зависимости от наличия и степени выраженности макулярного отека нами было выявлено следующее. Средняя острота зрения М (SD) в группе пациентов без отека (n=6) составила 0,120 (0,098), при наличии мелкокистозного отека (n=15) среднее значение остроты зрения было 0,046 (0,059), то есть в 2,6 раза ниже, а у лиц с выраженным отеком (n=10) – в 4,6 раз меньше, чем в случае отсутствия отека, составляя 0,026 (0,013), различия достоверные ($\chi^2=7,402$, df=2, p=0,025) (по критерию Крускала-Уоллиса).

В результате лечения во всех группах пациентов удалось добиться повышения остроты зрения, средний ее показатель у лиц с РОС без отека макулы составил 0,664 (0,206) (n=6), в группе с мелкокистозным отеком (n=15) 0,253 (0,196) – и 0,168 (0,178) в случае выраженного отека (n=10), то есть выше соответствующих исходных значений в 5,5 и 6,5 раз соответственно.

Сравнивая средние данные остроты зрения после лечения с учетом факта наличия и степени выраженности макулярного отека, следует отметить, что максимальной была острота зрения у лиц без макулярного отека, в 2,6 раза ниже - при мелкокистозном отеке и в 4 раза меньше — в случае выраженного отека со складчатостью наружных слоев, различия как и до лечения являются достоверными: как ($\chi^2=7,402$, df=2, p=0,025), так и после лечения ($\chi^2=10,356$, df=2, p=0,0056) (по критерию Крускала-Уоллиса).

Анализ распределения больных по остроте зрения после лечения показал, что после лечения количество лиц с остротой зрения больше 0,1 составило 67,7 % (21 чел.), что в 7 раза больше, чем в дооперационный период. При этом, острота зрения $\geq 0,35$ была зафиксирована у 48,4 % (15 пациентов), а острота зрения

0,12-0,35 – у 19,4 % (6 чел.). Зрение 0,03-0,1 отмечено в 19,4 % случаев (6 чел.), что меньше соответствующих значений до операции в 2,5 раза. Количество лиц с остротой зрения $\leq 0,02$ по сравнению с данными до лечения уменьшилось в 3,25 раз (4 чел., 12,9 %).

Интересным представляется результат анализа показателей средних значений высоты отслойки сетчатки в фовеа в группах пациентов РОС с разной остротой зрения, представленных в табл. 3. Как было сказано выше, больных с остротой зрения до лечения $\geq 0,35$ в нашем исследовании не было. В группе из 4 человек с максимальной остротой зрения (0,12-0,35) среднее значение высоты отслойки в фовеа было минимальным и составило 436,7 (102,1) мкм среди трех человек. У четвертого пациента высота отслойки сетчатки в фовеа превышала показатель, определяемый техническими возможностями томографа. У 15 лиц с остротой зрения 0,03-0,1 в 12 случаях высота отслойки сетчатки в фовеа составила 920,7 (319,6) мкм, а у 3 человек была выше возможно определяемой, исходя из технических характеристик используемого томографа. У больных с исходной остротой зрения $\leq 0,02$ высоту отслойки сетчатки в фовеа удалось определить в 8 случаях из 12, при этом ее средний показатель имел наибольшее значение по сравнению с остальными пациентами: 1027,5 (371,7) мкм.

Таким образом, можно утверждать, что чем больше высота отслойки сетчатки в фовеа у пациентов с РОС, тем ниже показатели исходной остроты зрения и больше число пациентов с выраженным отеком макулы.

Таблица 3

Острота зрения у больных РОС в зависимости от степени выраженности высоты отслойки сетчатки в фовеа (мкм) по данным ОКТ

Сроки определения остроты зрения	Острота зрения	Статистические показатели		
		п, число пациентов с определяемой высотой слоя СРЖ	М (SD)	Min – max
до лечения	$\geq 0,35$	–	–	–
	0,12-0,35	3 (из 4)	436,7 (102,1)	320,000 – 510,000
	0,03-0,1	12 (из 15)	920,7 (319,6)	460,000 – 1470,000
	$\leq 0,02$	8 (из 12)	1027,5 (371,7)	690,000 – 1600,000
после лечения	$\geq 0,35$	14 (из 15)	820,0 (338,5)	320,000 – 1470,000
	0,12-0,35	5 (из 6)	754,0 (241,5)	460,000 – 1130,000
	0,03-0,1	3 (из 6)	1333,3 (340,3)	950,000 – 1600,000
	$\leq 0,02$	1 (из 4)	1320	-

Аналогичная зависимость определяется при изучении зависимости послеоперационной остроты зрения от высоты отслойки сетчатки в фовеа. У 15 человек была выявлена острота зрения 0,35 и выше, среднее значение высоты отслойки сетчатки при этом составило 820,0 (338,5) мкм и только у 1 из них высота отслойки была неопределяемой. В группе с остротой зрения 0,12-0,35 (таких было 6 человек) средняя высоты слоя отслойки сетчатки в фовеа составила 754,0 (241,6) мкм. В этой группе тоже только у 1 пациента высота отслойки сетчатки была выше определяемой. У 3 человек из группы с остротой зрения 0,03-0,1 средняя высота отслойки в фовеа равнялась 1333,3 (340,3) мкм, у остальных трех – превышающей определяемую. В группе больных из 4 человек с остротой зрения после оперативного вмешательства $\leq 0,02$ только у одного пациента удалось измерить высоту отслойки – 1320 мкм, в 3 случаях высота была неопределяемой.

Полученные данные показывают, что сохраняется раннее установленная тенденция: чем больше высота отслойки сетчатки в фовеа, тем больше число пациентов с выраженным отеком макулы и низкими зрительными функциями.

Выявленная нами зависимость повышения концентрации аминокислот-нейротрансмиттеров в стекловидном теле со степенью дооперационного макулярного отека и высотой отслойки сетчатки в фовеа свидетельствует о возможном эксайтотоксичном механизме деструктивных процессов, развивающихся в следствие отделения нейросенсорного от пигментного эпителия сетчатки. Подтверждением данного заключения является установленная значимая связь указанных признаков со степенью снижения исходной и послеоперационной остроты зрения.

Описанные процессы при РОС мало изучены, а в немногочисленных сообщениях представлены противоречивые данные, обусловленные разными причинами, чаще всего небольшим числом наблюдений, некорректными критериями группирования пациентов и др. Ярким примером сложности оценки выраженности описанных изменений и их взаимосвязей могут служить два рапорта группы исследователей

Lecleire-Collet A. с соавтор. [12, 13], в которых представлены диаметрально изменившиеся выводы, а именно – установлена связь между предоперационным отеком внутреннего ядерного слоя и функциональным исходом [13].

Полученные нами результаты исследования согласуются с большинством литературных данных о связи макулярного отека со степенью восстановления зрения при успешной хирургии [4, 5, 13, 14].

С точки зрения целесообразности проводимых нами исследований, интересным представляется тот факт, что при регматогенной отслойке сетчатки имеет место не просто механическое отделение нейротрофики, а малоизученный сложный патобиохимический процесс, вызывающий развитие ряда последовательных морфологических нарушений в сетчатке, начиная с ганглиозных клеток и внутреннего ядерного слоя, вовлечения внутреннего плексиформного и наружного ядерного слоев с образованием макрокист и развитием тяжелой атрофии слоя фоторецепторов [2-6]. Согласно данным Maruko I. с соавт. [15], описанные процессы, развиваются в результате сообщения образовавшегося субретинального пространства с содержимым полости стекловидного тела. Наличие изолированной субретинальной жидкости при центральной серозной хориоретинопатии, как известно, не сопровождается деструктивными процессами в нейросенсорной сетчатке и, как следствие, не приводит к выраженному снижению остроты зрения, несмотря на продолжительные сроки существования [15].

Все описанное позволяет сделать заключение о целесообразности дальнейших исследований для понимания механизмов ретинальной дегенерации и разработки путей ее профилактики.

Выводы:

1. У больных с регматогенной отслойкой сетчатки отмечено повышение уровня аминокислот-нейротрансмиттеров в стекловидном теле при увеличении высоты отслойки сетчатки в фовеа и при усилении степени макулярного отека.
2. Наличие макулярного отека, в том числе, со складчатостью наружных слоев сетчатки, является предиктором низкой послеоперационной остроты зрения при успешном хирургическом лечении.

ЛИТЕРАТУРА:

1. Reese A.B. Defective central vision following successful operations for detachment of the retina // *Am. J. Ophthalmol.*, 1937, v. 20, p.591-598.
2. Kroll A.J., Macherer R. Experimental retinal detachment and reattachment in the rhesus monkey. Electron microscopic comparison of rods and cones // *Am. J. Ophthalmol.*, 1969, v.68(1), p.58.
3. Macherer R. Experimental RD in the owl monkey. II. Histology of retina and pigment epithelium // *Am. J. Ophthalmol.*, 1968, v.66, p. 396-410.
4. Cho M., Witmer M.T., Favarone G. et al. Optical coherence tomography predicts visual outcome in macula-involving rhegmatogenous retinal detachment // *Clinical Ophthalmology*, 2012, v.6, p.91-96.
5. Joe S.G., Kim Y.J., Chae J.B. et al. Recovery of the Detached Macula after Retinal Detachment Repair as Assessed by Optical Coherence Tomography // *Korean. J. Ophthalmol.*, 2013, v. 27(3), p.178-185.
6. Matsui A.H., Honda R., Seto T. et al. Preoperative and Postoperative Optical Coherence Tomography Findings in Patients with Rhegmatogenous Retinal Detachment Involving the Macular Region // *Ophthalmol.*, 2013, v.30(11), p.561-1572.
7. Marc R.E., Murry R.F., Fisher S.K. et al. Amino acid signatures in the detached cat retina // *Invest. Ophthalmol. Vis. Sci.*, 1998, v.39(9), p.1694-1702.
8. Bertram K.M., Bula D.V., Pulido J.S. Amino-acid levels in subretinal and vitreous fluid of patients with retinal detachment // *Eye*, 2008, v.22, p.582-589.
9. Sherry D.M., Townes-Anderson E. Rapid glutamatergic alterations in the neural retina induced by retinal detachment // *Invest. Ophthalmol. Vis. Sci.*, 2000, v.41, p.2779-2790.
10. Пасечникова Н.В., Левицкая Г.В. Аминокислотный профиль стекловидного тела и витреально-содержимого у больных регматогенной отслойкой с разной клинической характеристикой // *Oftalmologiya*, Баки, 2014., №2(15), s.45-55.
11. Баратова Л.А. Принцип работы аминокислотного анализатора и определение аминокислотного состава белка. М.: 1988, 36 с.
12. Lecleire-Collet A., Muraine M., Menard J.F. et al. Predictive visual outcome after macula-off retinal detachment surgery using optical coherence tomography // *Retina*, 2005, v.25, p.44-53.

13. Lecleire-Collet A., Muraine M., Menard J.F. et al. Evaluation of Macular Changes Before and After Successful Retinal Detachment Surgery Using Stratus-Optical Coherence Tomography // Am. J. Ophthalmol., 2006, v.142, p.176-179.
14. Maruko I., Iida T., Sekiryu T. et al. Morphologic Changes in the Outer Layer of the Detached Retina in Rhegmatogenous Retinal Detachment and Central Serous Chorioretinopathy // Am. J. Ophthalmol., 2009, v.147, p.489-494.
15. Mitry D., Fleck B.W., Wright A.F. et al. Pathogenesis of rhegmatogenous retinal detachment: predisposing anatomy and cell biology // Retina, 2010, v.30(10), p.1561-1572.

Paseçnikova N.V., Levitskaya Q.V.

QOPMUŞ MAKULANIN MÜXTƏLİF DƏRƏCƏLİ MORFOLOJİ DƏYİŞİKLİKLƏRİ İLƏ TOR QIŞANIN REQMATOGEN QOPMASI OLAN XƏSTƏLƏRDƏ ŞÜŞƏVARI CİSİMDƏ AMİNOTURŞU-NEYROTRANSMİTTERLƏRİN SƏVİYYƏSİ

“Ukrayna TEA V.P.Filatov ad. Göz xəstəlikləri və toxuma terapiyası institutu” DM, Odessa şəh.

Açar sözlər: tor qişanın reqmatogen qopması, tor qişanın makulyar nahiyəsinin ödemi, optik koherent tomoqrafiya, aminoturşular, neyrotransmitterlər, vitreal tərkib, şüşəvari cisim

XÜLASƏ

Məqsəd - tor qişanın reqmatogen qopması ilə xəstələrdə optik koherent tomoqrafiyanın göstəriciləri əsasında foveada tor qişa qopmasının hündürlüyündən və makula ödeminin ifadəlik dərəcəsindən asılı olaraq aminoturşu-neyrotransmitterlərin şüşəvari cisimdə paylanması xüsusiyyətini araşdırmaq.

Material və metodlar

Müayinə olunmuş və müvəffəqiyyətlə əməliyyat aparılmış tor qişanın reqmatogen qopması ilə 88 xəstədən 31-də retrospektiv olaraq şüşəvari cisimdə aminoturşuların tərkibi təhlil edilmişdir. Bu pasiyentlərə OKT-nın keçirilməsi mümkün olmuşdur. Vitrektomiya zamanı əldə edilmiş şüşəvari cisimdə qaz-maye xromatoqrafiya üsulu ilə 15 aminoturşunun qatılığı müəyyən edilmişdir. Tor qişanın qopması fonunda OKT, ilkin və əməliyyatdan sonrakı görmə itiliyi göstəricilərinin əsasında makulyar ödemin ifadəlik dərəcəsindən, tor qişa qopmasının foveada hündürlüyündən asılı olaraq qlutamin turşusu, aspartat və qlisin kimi aminoturşu-neyrotransmitterlərin səviyyəsi öyrənilmişdir. Göstəricilər arasında fərq Kruskal-Uollis qeyri-parametrik meyarının və Spirmenin dərəcə korrelyasiyası əmsalının istifadəsi ilə qiymətləndirilmişdir.

Nəticə

OKT nəticələrinə və makulyar nahiyənin qiymətləndirilməsinə görə pasiyentlər qruplara bölünmüşdür: ödemli – 6 nəfər (19,4%), əsasən makulanın xarici qatlarında kiçik kistalı ödem ilə 15 pasiyent (48,4%), xarici qatların büküşləri ilə kəskin ifadə edilmiş ödem ilə - 10 pasiyent (32,3%).

Şüşəvari cisimdə təyin edilmiş aminoturşu-neyrotransmitterlərin səviyyəsi və makulyar ödemin ifadəlik dərəcəsi arasında ($p < 0,02$), eləcə də qlutamin turşusu üçün foveada tor qişanın qopmasının hündürlüyü arasında ($p = 0,004$) əhəmiyyətli əlaqənin olması müəyyən edilmişdir.

Həmin kateqoriyalı xəstələrdə görmə itiliyinin təhlili göstərmişdir ki, həm ilkin ($p = 0,025$), həm də əməliyyatdan sonrakı ($p = 0,006$) görmə itiliyi göstəriciləri aşağı olduqda, bir o qədər də ifadə edilmiş makula ödemi və foveada tor qişa qopmasının daha hündür olması ilə pasiyentlərin sayı çoxdur.

Yekun

Tor qişanın reqmatogen qopması ilə xəstələrdə makulyar ödemin dərəcəsi gücləndikcə, həmçinin foveada tor qişa qopmasının hündürlüyü artıqca şüşəvari cisimdə aminoturşu-neyrotransmitterlərin səviyyəsinin artması qeyd edilmişdir. Beləliklə, xarici qatların büküşləri ilə makulyar ödemin mövcudluğu uğurlu cərrahi müalicə zamanı əməliyyatdan sonrakı aşağı görmə itiliyinin alınmasını müəyyən edir.

THE LEVEL OF AMINO ACID NEUROTRANSMITTERS IN THE VITREOUS IN PATIENTS WITH RHEGMATOGENOUS RETINAL DETACHMENT WITH VARIOUS DEGREES OF MORPHOLOGICAL CHANGES IN THE DETACHED MACULA

State Institution "Institute of eye diseases and tissue therapy after V.P.Filatov AMS Ukraine", Odessa

Key words: *rhegmatogenous retinal detachment, macular edema, optical coherence tomography, amino acids, neurotransmitters, vitreous*

SUMMARY

Aim - to determine the nature of distribution of amino acid neurotransmitters in the vitreous of rhegmatogenous retinal detachment (RRD) patients depending on the height of detachment in the fovea and severity of macular edema.

Material and methods

Retrospective analyze of the content of amino acids in the vitreous of 31 patients and detaled OCT of macula were performed. Concentration of 15 aminoacids in the vitreous obtained, during vitrectomy was measured by gas-liquid chromatography. The level of amino acid neurotransmitters (glutamic acid, glycine and aspartate) were studied depending on the severity of macular edema, retinal detachment height in the fovea according to the optical coherence therapy (OCT) and the initial and postoperative visual acuity. The difference was evaluated using the nonparametric Kruskal-Wallis test and Spearman's rank correlation coefficient.

Results

Patients were divided into groups without edema (6 patients, 19,4%), with fine cystic swelling mainly in outer layers (15 patients, 48.4%), with severe edema and folds in outer layers (10 patients, 32,3%) according to macular OCT. A significant relationship was observed between the level of amino acid neurotransmitters in the vitreous body and the severity of macular edema ($p < 0,02$), and between glutamic acid and height of retinal detachment in the fovea ($p = 0,004$). More severe macular edema and higher foveal detachment were observed in patients with lower preoperative ($p = 0,025$) and postoperative ($p = 0,006$) visual acuity.

Conclusion

Increased levels of amino acid neurotransmitters in the vitreous of RRD patients were associated with more prominent macular edema, as well as with higher retinal detachment at the fovea. Macular edema, especially with folds of outer retinal layers was predictive of lower postoperative visual acuity despite successful surgical treatment.

Для корреспонденции:

Пасечникова Н.В., доктор медицинских наук, профессор, член-корр. НАМН Украины

Левицкая Г.В., кандидат медицинских наук, научный сотрудник

Адрес: 65061 г. Одесса, Французский бульвар 49/51

Тел.: +380506916902

E-mail: g.levytskaya@mail.ru