

KERATOKONUSLU PASİYENTLƏRDƏ ÖN DƏRİN LAMELLYAR VƏ DƏLİB KEÇƏN KERATOPLASTİKANIN UZAQ NƏTİCƏLƏRİ

Akad. Zərifə Əliyeva adına Milli Oftalmologiya Mərkəzi, Bakı, Azərbaycan

Açar sözlər: *keratokonus, dəlib keçən keratoplastika, ön dərin lamellyar keratoplastika*

Keratokonus buynuz qişanın qeyri-iltihabi progressivləşən nazilməsi ilə səciyyələnir. Xəstəliyin təbii gedişatı əsasında keratokonus 4 mərhələyə bölünür: klinika önü, erkən klinik, inkişaf etmiş mərhələ və fəsadlarla olan mərhələ. İnkişaf etmiş mərhələdə keratokonus həmin nahiyədə və ətrafdakı buynuz qişa sahəsində əhəmiyyətli dərəcədə lokallaşmış stromanın nazilməsi ilə əlaqədar sırt konik qabarıqla səciyyələnir. Bu mərhələdə eynək korreksiyası qeyri-qənaətbəxş olur və ya irrequlyar astigmatizm və yüksək dərəcəli miopiyaya görə mümkünsüzdür. Həmçinin kontakt korreksiyası da buynuz qişanın irrequlyar səthində linzanın pis adaptasiyası səbəbindən mümkün deyil. Keratokonusun son mərhələsində ardınca gələn buynuz qişanın kəskin ödemli, eləcə də buynuz qişanın mümkün perforasiyası ilə desmet membranın qopması kimi fəsadlar müşahidə edilir. Baxmayaraq ki, halların çoxunda buynuz qişanın kəskin ödemindən sonra çapıq əmələ gəlir. Beləliklə, inkişaf etmiş və fəsadlaşmış keratokonus mərhələləri ilə pasiyentlərdə buynuz qişanın transplantasiyası yeganə mümkün olan cərrahi müalicə metodudur [1].

Keçən əsrdə keratokonus ilə pasiyentlərin müalicəsində dəlib keçən keratoplastika (DKK) üstünlük təşkil edirdi. Bu prosedurun çatışmamazlıqları - görmənin gec bərpası, astigmatizmin yüksək dərəcəsi, buynuz qişa tikişləri ilə bağlı fəsadlar, transplantatın qopması reaksiyasıdır [2, 3]. Digər tərəfdən, təkrar buynuz qişa transplantasiyası proseduru əməliyyatdan sonrakı çoxsaylı fəsadlarla müşayiət olunur, transplantatın sağalması və vizual nəticələrin dərəcəsini aşağı salır [3]. Baxmayaraq ki, keratokonusun müalicəsi zamanı dəlib keçən keratoplastika buynuz qişanın cərrahiyyəsində əvvəlki kimi geniş tətbiq olunur, bu yaxınlarda aparılan dəlib keçən keratoplastika və ön dərin lamellyar keratoplastika (ÖDLK) arasında müqayisə, həmin pasiyentlər üçün ilk növbədə ÖDLK metodikasının seçilməsini fərz etməyə şərait yaratmışdır [4]. Anvar metodikası ilə ÖDLK zamanı resipiyentin desmet qişası və endoteli qorunmaqla tam şəkildə stromanın götürülməsi aparılır. Bu metodun üstünlüyü ondan ibarətdir ki, resipiyentin endoteli qorunmaqla immun zəifliyi səbəbindən endotelial qopma reaksiyasının yaranması, həmçinin profilkaktika və müalicə məqsədilə əməliyyatdan sonrakı dövrdə steroidlərin tətbiqi ilə əlaqədar fəsadların meydana gəlməsi kənar edilir. Bu metod həmçinin ekspulsiv qansızma, endoftalmit, ön sinexiyaların və qlaukoma səbəb olan ön kamera bucağının ikincili bağlanması inkişafı kimi fəsadların qabağını almağa və ya onların minimuma endirilməsinə imkan yaradır [5].

Təsdiq edilmişdir ki, resipiyent stromasının adekvat dərindən disseksiyasının yerinə yetirilməsi zamanı ÖDLK hətta müsbət vizual nəticələr olmadan DKK əməliyyatına təhlükəsiz alternativ metodudur [6]. Nəhayət, ÖDLK sonra göz almasının zədəsi baş verdikdə, zədənin növü və dərəcəsindən asılı olaraq gözün struktur tamlığının qorunması mümkündür [7, 8]. Bundan əlavə, bəzi müəlliflər təsdiq edirlər ki, ÖDLK-nın geniş tətbiqi transplantatın qopması reaksiyası zamanı lazım gələn təkrar keratoplastika riskini, əməliyyat zamanı və əməliyyatdan sonrakı fəsadların yaranmasının azalmasına şərait yaradacaq. Eləcə də həmin metodika donor buynuz qişanın əlverişliliyini artırmağa imkan yaradır. ÖDLK-nın əsas çatışmamazlığı ondan ibarətdir ki, əməliyyatın yerinə yetirilməsi metodikası texniki cəhətdən çətin və uzun müddətli təlim tələb edir [9, 10].

Bir halda ki, keratokonus əsasən göz almasının digər müşayiətedici patologiyaları olmadan rast gəlinir, həm DKK, həm də ÖDLK xəstəliyin gec mərhələlərində daha geniş yayılmış cərrahiyyə metodlarından, hesab edirik ki, hər iki metodun uzaq nəticələrini müqayisə etmək vacibdir.

Məqsəd – DKK və ÖDLK-nın uzaq nəticələrinin müqayisəli təhlilini aparmaq.

Material və metodlar

Tədqiqata 2008-ci ildən 2013-cü ilədək DKK və ÖDLK əməliyyatları aparılmış pasiyentlər daxil edilmişdir. Keratokonus diaqnozu kliniki göstəricilər əsasında biomikroskop (buynuz qişa stromasının nazilməsi, konik qabarıq, Fleyşer halqası, Voqt şırımı, buynuz qişanın subepitelial çapıqları) və topoqrafik müayinələr vasitəsilə qoyulmuşdur. Bütün pasiyentlərdə eynək və kontakt korreksiyası mümkün olmamışdır. İstisna meyarları erkən aparılmış gözdaxili müdaxilələr və yanaşı gedən göz xəstəlikləri (qlaukoma, tor qişa xəstəlikləri, görmə sinirinin atrofiyası, nistaqm) olmuşdur.

Əməliyyatdan öncə aşağıdakı göstəricilər müəyyən edilmişdir: korreksiya olunmamış görmə itiliyi, korreksiya olunmuş görmə itiliyi, buynuz qişa astiqmatizminin dərəcəsi, orta keratometrik göstəricilər, biomikroskopik cəhətdən aşkar edilmiş dəyişikliklər, tonometriya, göz dibinin vəziyyəti, buynuz qişanın topoqrafiyası, endotelial hüceyrələrin sıxlığı (EHS). DKK qrupuna buynuz qişanın stromal çapıqları ilə hallar və ÖDLK-nın aparılması uğursuz olan pasiyentlər daxil edilmişdir. Tədqiqata daxil olan pasiyentlər haqda məlumatlar 1 sayılı cədvəldə təqdim edilmişdir.

Cədvəl 1

DKK və ÖDLK qruplarında əməliyyatdan əvvəlki müqayisəli göstəricilər

		ÖDLK	DKK
Pasiyentlərin sayı	n	18	21
Gözlərin sayı	n	20	23
Pasiyentlərin yaşı (il)	M±m	25,3±1,3	27,0±1,2
Pasiyentlərin cinsi (n/n)	kişi/qadın	10/8	15/6
Transplantatın diametri (mm)	M±m	7,86±0,06	7,88±0,05
Diametr arasında fərq Transplantat/donor	M±m	0,288±0,020	0,283±0,033
Müşahidə dövrü (ay)	M±m	67,4±2,6	67,9±2,5
Buynuz qişa tikişlərinin sökülmə vaxtı (ay)	M±m	13,7±0,3	18,4±0,5

* M – orta arifmetik göstərici; m – standart səhv

Bütün pasiyentlərə cərrahi müdaxilə seçimi, DKK və ÖDLK-nın üstünlükləri və çatışmamazlıqları izah edilmişdir. Fəsadlaşmış keratokonus ilə pasiyentlərə dəlib keçən keratoplastikanın keçirilməsi təklif olunmuşdur.

Əməliyyat texnikası

Buynuz qişa stromasının 21g iynə ilə (iynə kəsiyinin lazım gələn qatlara istiqamətləndirilməsi ilə) dərin lay-lay trepanasiyasından sonra buynuz qişa stromasına hava yeridilir. Ardınca buynuz qişa stroması tam götürülür. Stromanın desmet membranından ayırması birinci dəfədən alınmadıqda, təkrar havanın və ya viskoelastikin yeridilməsi aparılır. Səthin əsaslı surətdə fizioloji məhlulla işlənməsindən sonra ya 16 düyünlü yüklənmiş 10-0 (neylon) və yaxud fasiləsiz tikişlərlə donor buynuz qişa tikilir. Donor transplantının ölçüləri resipiyyent göz almasının ox uzunluğundan asılı olmuşdur: gözüün uzunluğu $\leq 23,75$ mm olduqda – transplantatın diametri 0,5 mm çox olmuşdur, əgər $\leq 25,0$ mm-sə - transplantatın diametri 0,25 mm çox, əgər gözüün ox uzunluğu 25,0 mm-dən çoxdursa, transplantat həmin ölçüdə olmuşdur.

Dəlib keçən keratoplastika metodikası standart olmuşdur. Transplantatın diametri həmin prinsip üzrə seçilir. Həmçinin fasiləsiz və 16 düyünlü tikişlərin qoyulması istifadə edilmişdir. ÖDLK baş tutmadıqda, bu pasiyentlər DKK qrupuna daxil olunmuşdur.

ÖDLK əməliyyatından sonrakı müalicəyə 2-3 ay ərzində Tobradex (Alcon) (tobramisin və deksametazon) göz damcısının instillyasiyası daxil edilmişdir. DKK qrupunda əməliyyatdan sonra pasiyentlərə 2-3 həftə ərzində Vigamox (Alcon) (moksifloksasin) və 6 ay ərzində sxem üzrə PredForte (Allergan) (prednizolon) təyin olunmuşdur, çünki bu qrupda transplantatın qopması reaksiyasının qarşısını almaq və ya endirmək tələb edilirdi.

ÖDLK qrupunda steroid damcılar 6 aya qədər, DKK qrupunda isə instillyasiya saylarının tədricən azaldılması ilə 12 aya qədər istifadə olunmuşdur. Bütün pasiyentlərə mütləq gözdaxili təzyiqlə nəzarət yetirilir və lazım gəldikdə müvafiq müalicə və yerli steroid terapiyanın korreksiyası təyin olunurdu.

Bütün pasiyentlər əməliyyatdan 2 həftə, 1, 3, 6, 12, 18, 24 ay və sonrakı illərdə ildə bir dəfə müayinə edilmişdir. Hər müraciət zamanı refraktometriya, tonometriya, korreksiya olunmamış və korreksiya olunmuş görmə itiliyinin qiymətləndirilməsi, transplantatın vəziyyətinin qiymətləndirilməsi, endotel hüceyrələrinin sıxlığının ölçülməsindən ibarət əsaslı surətdə müayinə aparılır. Tikişlərin sökülməsi müşahidənin müxtəlif dövrlərində aparılmışdır. Düyünlü tikişlərin mövcudluğu zamanı tikişlərin sökülməsi keratometrik astiqmatizm əsasında və hər iki müşahidə qruplarında topoqrafik müayinə nəticələrinə əsaslanmışdır.

Görmə itiliyi onluq cədvəlinin istifadəsi ilə qeydə alınır və loqarifmik minimal bucaq həllinə çevrilir (LogMAR). Göz önündə barmaqların sayı və əl hərəkəti zamanı müvafiq olaraq 1,7 və 2,0 LogMAR qiyməti istifadə edilmişdir.

Bütün əməliyyat zamanı və əməliyyatdan sonrakı bütün fəsadlar da, o cümlədən desmet membranının mikroperforasiyası, ikili ön kamera, transplantatın ayrılması, yüksək GDT, ikincili katarakta təhlil edilmişdir.

Qruplar arasında fərqi tədqiqi üçün aşağıdakı statistik metodlardan istifadə edilmişdir. Pirsən sınağı – iki kəmiyyət göstəriciləri arasında düz əlaqənin mövcud olub-olmamasını, eləcə də onun sıxlığını və statistik əhəmiyyətini təyin etməyə imkan yaradan parametrik statistika metodu. Normal bölüşdürülmüş dəyişən kəmiyyətlər üçün Studentin t-meyarı istifadə edilmişdir.

Nəticə və onların müzakirəsi

Hazırkı tədqiqata 39 pasiyent (43 göz) daxil edilmişdir. I qrupu ÖDLK tətbiq edilmiş 18 pasiyent (20 göz) - 25,3±1,3 yaşda, II qrupu DKK-dan sonra 21 pasiyent (23 göz) - 27,0±1,2 yaşda təşkil etmişdir. İki pasiyentə ÖDLK hər iki gözdə aparılmışdır. Buynuz qişanın trepanasiyası və buynuz qişa stromasına havanın yeridilməsi zamanı 3 pasiyentdə desmet membranının cırılması baş vermişdir və bu pasiyentlərə DKK əməliyyatı keçirilmişdir. Əməliyyatdan sonrakı müşahidə dövrü I qrupda 67,4±2,6 ay, II qrupda isə 67,9±2,5 ay olmuşdur.

ÖDLK əməliyyatı zamanı desmet membranını (DM) mikroperforasiyaları 20 gözdən 4-də (9,3%) baş vermişdir. Bu gözlərdən ikisində əməliyyatdan sonra ikili ön kamera müşahidə edilmişdir, bu hallarda təkrar müdaxilə tələb olunmamışdır. DKK pasiyentlər qrupunda əməliyyat zamanı fəsadlar olmamışdır (cədvəl 2).

Cədvəl 2

ÖDLK və DKK qrup pasiyentlərdə əməliyyat zamanı və əməliyyatdan sonrakı fəsadlar

	ÖDLK	DKK
Gözlərin sayı (n)	20	23
Əməliyyat zamanı fəsadlar		
DM-nin mikroperforasiyaları	4 (20%)	0
DM cırılması	3 (15%)	0
Əməliyyatdan sonrakı fəsadlar		
İkili ön kamera	2 (10%)	0
Ayrılma reaksiyası	0	2 (8,7%)
GDT yüksəlməsi	2 (10%)	0
Fəsadlaşmış katarakta	0	2 (8,7%)
İkincili qlaukoma	0	2 (8,7%)
Yaranın ayrılması	0	2 (8,7%)
Midriaz	1 (5%)	0

Əməliyyatdan sonrakı dövrdə DKK qrupunda 2 gözdə (8,7%) transplantatın ayrılması reaksiyası müşahidə edilmişdir, bu halların qarşısı yerli və ümumi medikamentoz müalicənin tayıni ilə alınmışdır. ÖDLK pasiyentlər qrupunda transplantatın ayrılması müşahidə olunmamışdır. Həmçinin II qrupda 8,7% hallarda ikincili kataraktanın inkişafı qeydə alınmışdır. Bu pasiyentlərə İOL-nın implantasiyası ilə kataraktanın fakoemulsifikasiyası əməliyyatı keçirilmişdir. ÖDLK pasiyentlər qrupunda 2 gözdə (10%) desmet membranının mikroperforasiyasının tamponadası üçün ön kameraya havanın yeridilməsi zamanı törənən GDT-in müvəqqəti yüksəlməsi müşahidə olunmuşdur. Yüksəlmiş GDT medikamentoz surətdə bərpa edilmişdir və əməliyyatdan 2 gün sonra normaya düşmüşdür, lakin bir halda geridönməz midriaz inkişaf etmişdir. Müşahidənin uzaq dövründə GDT-in yüksəlməsi yalnız DKK qrupunda müşahidə olunmuşdur, bu da əlavə konservativ terapiya ilə norma daxilə salınmışdır. DKK ilə 2 gözdə (8,7%) əməliyyatdan sonra tikişlərin boşaldılması nəticəsində və yaranın perforasiyası təhlükəsinə görə əlavə tikişlər qoyulmuşdur. ÖDLK ilə II qrupda təkrar tikişlərin qoyulması müşahidə edilməmişdir.

Hər iki qrupda tədqiqatların nəticələri görmə itiliyi göstəricilərinin, refraksiya və keratometrik göstəricilərin sferoekivalentinin düzəldilməsini göstərmişdir (cədvəl 3).

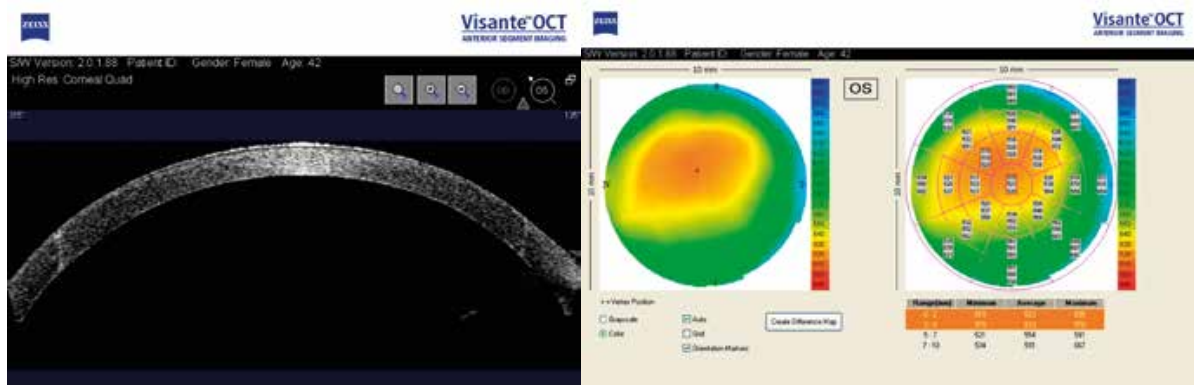
DKK pasiyentlər qrupunda əməliyyatdan əvvəlki korreksiya olunmuş və korreksiya olunmamış görmə itiliyi ÖDLK pasiyentlər qrupundan fərqli olaraq aşağı olmuşdur (müvafiq olaraq $p<0,05$ və $p<0,01$), ola bilsin stromanın əhəmiyyətli çapıqlaşması və buynuz qişanın kəskin sulanması halları səbəbindən. Müşahidənin son müddətlərində korreksiya olunmuş görmə itiliyində fərq hər iki qrupda statistik qeyri-dürüst olmuşdur. Hər iki qrupun pasiyentləri arasında korreksiya olunmuş görmə itiliyində və refraksiyada statistik əhəmiyyətli fərq aşkar edilməmişdir. Endotelial hüceyrə itkisi DKK ilə pasiyentlərdə, ÖDLK ilə pasiyentlərdən fərqli olaraq, əhəmiyyətli dərəcədə yüksək olmuşdur ($p<0,01$).

Bundan əlavə, DKK zamanı profilindən fərqli olaraq, ÖDLK zamanı buynuz qişanın əməliyyatdan sonrakı daxili çapığı bütün pasiyentlərdə eyni bərabərlikdə hamar olmuşdur (şək. 1, 2). Təxmin edirik ki, bu həmçinin keratometrik və aberometrik göstəricilərin yaxşılaşması üçün böyük əhəmiyyət kəsb edir.

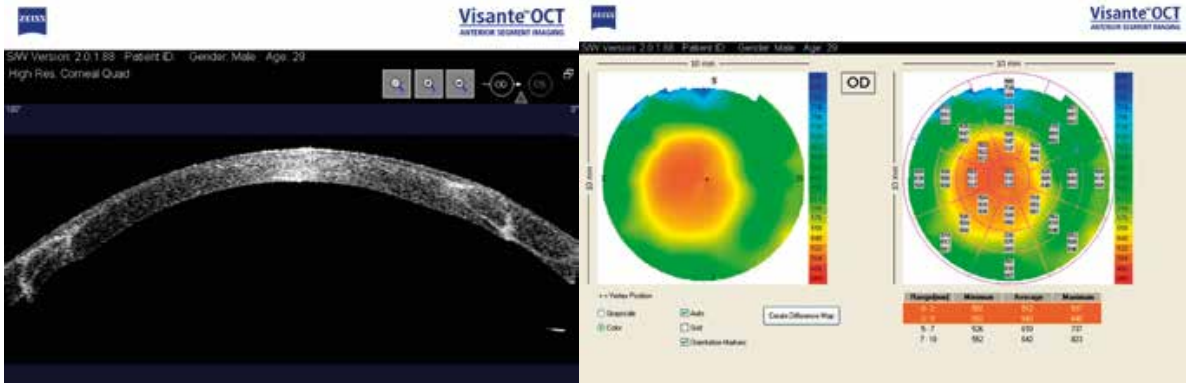ÖDLK və DKK qrup pasiyentlərdə dinamikada müqayisəli nəticələr

		ÖDLK		DKK	
Müşahidə dövrü	M±m	67,22±11,32		67,91±12,19	
		Əməliyyatdan əvvəl	Əməliyyatdan sonra	Əməliyyatdan əvvəl	Əməliyyatdan sonra
Korreksiya olunmamış görmə itiliyi	M±m	1,192±0,085	0,54±0,049	1,397±0,049	0,568±0,040
	p0	<0,001		<0,001	
	p1			<0,05	q/d
Korreksiya olunmuş görmə itiliyi	M±m	0,972±0,084	0,318±0,034	1,275±0,057	0,331±0,027
	p0	<0,001		<0,001	
	p1			<0,01	q/d
Refraksiyanın sfero-ekvivalentliyi	M±m	-9,33±0,43	-2,38±0,49	-12,03±0,68	-2,83±0,49
	p0	<0,001		<0,001	
	p1			<0,01	q/d
Buynuz qişa astigmatizmi	M±m	-5,39±0,42	-2,78±0,31	-7,08±0,4	-3,66±0,29
	p0	<0,001		<0,001	
	p1			<0,05	q/d
Keratometriya orta	M±m	54,0±1,0	46,6±0,3	56,8±1,0	46,64±0,3
	p0	<0,001		<0,001	
	p1			q/d	q/d
Tonometriya	M±m	15,1±0,4	20,3±0,4	15,2±0,4	20,3±0,4
	p0	<0,001		<0,001	
	p1			q/d	q/d
Endotelial hüceyrə itkisi	M±m	2596,4±27,6	2428,7±24,6	2592,3±28,0	2290,8±31,4
	p0	<0,001		<0,001	
	p1			q/d	<0,01

* M – orta arifmetik göstərici; m – standart səhv; p0 – müalicədən sonrakı göstəricilərin müalicədən əvvəlki göstəricilərlə fərqi statistik əhəmiyyəti; p1 – qruplar arasında göstəricilərin fərqi statistik əhəmiyyəti



Şək. 1. ÖDLK-dan sonra pasiyentin optik koherent tomoqrafiyası



Şək. 2. DKK-dan sonra pasiyentin optik koherent tomoqrafiyası

Yekun

Beləliklə, bizim tədqiqatlar göstərmişdir ki, uzaq müşahidələrə əsaslanaraq ÖDLK daha əlverişli əməliyyatdır. Buna baxmayaraq, ÖDLK əməliyyatın texnikasından və cərrahın bacarığından asılıdır.

Bizim tədqiqatımızda hər iki qrupda refraksiyanın və əməliyyatdan sonrakı astigmatizmin 3-dən 4-ə qədər dioptriya göstəriciləri digər tədqiqatçıların məlumatlarına uyğun gəlmişdir [6, 10]. Tərəfimizdən aparılan tədqiqatlara əsasən, DKK-dan fərqli olaraq, ÖDLK şübhəsiz üstünlüyə malikdir. Daha vacib üstünlük ondan ibarətdir ki, ÖDLK zamanı transplantatın ayrılması baş vermir. ÖDLK-nın ikinci və olduqca vacib üstünlüyü odur ki, əməliyyatdan sonrakı dövrdə iltihab əleyhinə damcılar qısa müşahidə dövründə istifadə edilir. Bundan əlavə, bu həmçinin əməliyyatdan sonrakı müalicəyə riayət etməyən və həkim müayinəsinə vaxtında gəlməyən pasiyentlər üçün olduqca vacibdir. Bu hallarda əməliyyatdan sonra müalicə rejiminə riayət etməmək transplantatın vəziyyətinə o qədər də təsir göstərmir. DKK pasiyentlər qrupunda əksinə, transplantatın ayrılması reaksiyasının qabağını almaq üçün uzun müddətə steroid preparatlar təyin edilmişdir. Bu da 8,7% hallarda GDT-in yüksəlməsinə səbəb olmuşdur. Endotelial hüceyrə itkisinin əməliyyatdan sonrakı tədqiqi göstərmişdir ki, 8,7% hallarda transplantatın ayrılması reaksiyasının müşahidə olunmasına baxmayaraq, adekvat terapiya tətbiq olunduqda prosesin qarşısı alınmışdır. Beləliklə, əvvəlki tədqiqatlara uyğun olaraq, transplantatın vəziyyəti hər iki qrupda qənaətbəxş olmuşdur [4]. DKK qrupunda hətta transplantatın ayrılması reaksiyasının mövcud olmaması zamanı endotelial hüceyrə itkisinin davamlı enməsi müşahidə edilmişdir. Bu onu göstərir ki, qeyri-immunoloji amillərlə törədilmiş endotelial hüceyrələrin xroniki itkisi, uzaq dövrdə transplantatın mümkün ayrılmasına gətirib çıxara bilər. ÖDLK pasiyentlər qrupunda endotelial hüceyrələr itkisinin çox ağır dövrü əməliyyatdan bir ay sonra müşahidə olunmuş və 14,2% təşkil etmişdir. Hesab edirik ki, bu, bilavasitə buynuz qişə edotelinə təsir göstərən və endotelial hüceyrələr itkisinə səbəb olan, stromanın kənar edilməsi manipulyasiyası ilə əlaqədardır. Alınmış nəticələrə əsasən, ÖDLK əməliyyatının üstünlüyü həm də ondan ibarətdir ki, heç bir halda çapıqın aralanması müşahidə edilməmişdir. DKK pasiyentlər qrupunda çapıqın aralanması buynuz qişə tikişlərinin erkən boşaldılması zamanı müşahidə edilmişdir. Hesab edirik ki, ÖDLK zamanı qorunub saxlanmış desmet membranı tektonik müdafiə göstərir və buynuz qişə stromasının daha yaxşı sağlmasına şərait yaradır.

ÖDLK-nın yerinə yetirilmə texnikasının əməliyyatın müvəffəqiyyətli nəticələrinin alınmasında böyük əhəmiyyətə malikdir. Bizim müşahidələrimizdə mikroporasiyalar 20% hallarda (20 gözdən 4-də) müşahidə edilmişdir. Əməliyyatdan sonrakı dövrdə bu pasiyentlərin ikisində ikili ön kamera müşahidə edilmişdir hansı ki, öz-özünə itmişdir.

Beləliklə, sadalanmış DKK üzərində ÖDLK-nın üstünlükləri keratokonusun müalicəsində həmin keratoplastika metodunun tətbiqi əməliyyatdan sonra uzaq dövrdə fəsadların sayının azalmasına şərait yaradır və transplantatın uzun müddət qorunmasını təmin edir.

ЛИТЕРАТУРА:

1. Rabinowitz Y.S., 1998. Keratoconus // Surv. Ophthalmol., 1998, v.42, p.297-319.
2. Pramanik S., Musch D.C., Sutphin J.E., Farjo AA. Extended long-term outcomes of penetrating keratoplasty for keratoconus // Ophthalmology, 2006, v.113, p.1633–1638.

3. Zadok D, Schwarts S, Marcovich A., Barkana Y., Morad Y., Eting E., et al. Penetrating keratoplasty for keratoconus: long-term results // *Cornea*, 2005, v.24, p.959–961.
4. Reinhart W.J., Musch D.C., Jacobs D.S., Lee W.B., Kaufman S.C., Shtein R.M. Deep anterior lamellar keratoplasty as an alternative to penetrating keratoplasty a report by the American Academy of Ophthalmology // *Ophthalmology*, 2011, v.118, p.209–218.
5. Anwar M., Teichmann K.D. Deep lamellar keratoplasty: surgical techniques for anterior lamellar keratoplasty with and without baring of Descemet's membrane // *Cornea*, 2002, v.21, p.374–383.
6. Javadi M., Feizi S., Yazdani S., Mirbabaee F. Deep anterior lamellar keratoplasty versus penetrating keratoplasty for keratoconus: a clinical trial // *Cornea*, 2010, v.29, p.365–371.
7. Zarei-Ghanavati S., Zarei-Ghanavati M., Sheibani S. Traumatic wound dehiscence after deep anterior lamellar keratoplasty: protective role of intact Descemet's membrane after big-bubble technique // *Cornea*, 2009, v.29, p.220-221.
8. Lee W.B., Mathys K.C. Traumatic wound dehiscence after deep anterior lamellar keratoplasty // *J Cataract Refract Surg.*, 2009, v.35, p.1129–1131.
9. Cohen A.W., Goins K.M., Sutphin J.E., Wandling G.R., Wagoner M.D. Penetrating keratoplasty versus deep anterior lamellar keratoplasty for the treatment of keratoconus // *Int Ophthalmol.*, 2010, v.30, p.675–681.
10. Kubaloglu A., Sari, E.S., Unal, M., Koysak, A., Kurnaz, E., Cinar, Y., Ozerturk, Y. Long-term results of deep anterior lamellar keratoplasty for the treatment of keratoconus // *Am. J. Ophthalmol.*, 2011, v.151, p.760-767

Абдулалиева Ф.И.

ОТДАЛЕННЫЕ РЕЗУЛЬТАТЫ ПЕРЕДНЕЙ ГЛУБОКОЙ ЛАМЕЛЛЯРНОЙ И СКВОЗНОЙ КЕРАТОПЛАСТИКИ У ПАЦИЕНТОВ С КЕРАТОКОНУСОМ

Национальный Центр Офтальмологии имени академика З.Алиевой, Баку, Азербайджан

Ключевые слова: кератоконус, сквозная кератопластика (СК), передняя глубокая ламеллярная кератопластика (ПГЛК)

РЕЗЮМЕ

Цель – проведение сравнительного анализа отдаленных результатов СК и ПГЛК.

Материал и методы

В исследование включены пациенты с кератоконусом, которым были проведены ПГЛК и СК с 2008 года по 2013 год. В данное исследование включены 39 пациентов (43 глаза). В первую группу были включены пациенты после ПГЛК 18 пациентов (20 глаз), во вторую пациенты после СК 21 пациент (23 глаза).

Результаты

Послеоперационный период наблюдения составил $67,4 \pm 2,6$ месяца в первой группе и $67,9 \pm 2,5$ месяцев во второй группе. В обеих группах результаты исследований показали достоверное изменение показателей остроты зрения, сферозэквиваленте рефракции и кератометрических показателей. Статистически значимых различий в КОЗ и рефракции между пациентами обеих групп не выявлено. Потеря ПЭК была значительно выше у пациентов со СК, чем у пациентов с ПГЛК ($p < 0,01$). В группе пациентов со СК интраоперационных осложнений не было (таблица 2). В послеоперационном периоде в группе со СК, на двух глазах (8,7%) наблюдалась реакция отторжения трансплантата, купируемая назначением местного и общего медикаментозного лечения. В группе пациентов с ПГЛК мы не наблюдали ни одного случая реакции отторжения. Также у 8,7% пациентов второй группе наблюдалось развитие вторичной катаракты.

Заключение

Таким образом, перечисленные преимущества ПГЛК над СК в лечении кератоконуса позволяют предположить, что внедрение этого метода кератопластики позволяет уменьшить количество осложнений в отдаленном периоде после операции и обеспечивает продолжительное сохранение трансплантата.

REMOTE RESULTS OF THE DEEP ANTERIOR LAMELLAR AND PENETRATING KERATOPLASTY IN KERATOCONUS PATHIENTS

National Centre of Ophthalmology named after acad. Zarifa Aliyeva

Key words: *keratoconus, penetrating, keratoplasty (PK), deep anterior lamellar, keratoplasty (DALK)*

SUMMARY

Aim – A comparative analysis of the long-term results of SC and PGLK.

Material and methods

The study included the patients with keratoconus (39 patients, 43 eyes) who had been subjected to DALK and PK since 2008 to 2013. The first group consisted of 18 patients (20 eyes) after DALK, the second one – 21 patients (23 eyes) after PK.

Results

Postoperative period of observation was $67,4 \pm 2,6$ months in first group and $67,9 \pm 2,5$ months in the second one. In both groups the results of investigations indicated the reliable change of indices of visual acuity, the spheroequivalent of refraction and the keratometric indices. Statistically there were not any significant differences in BCVA and refraction between the patients of both groups. The loss of endothelial cell density was considerably higher in patients with PK than in patients with DALK ($p < 0,01$). There were not any intraoperative complications in the group of PK patients (table 2). In the postoperative period in group with PK we had observed the reaction of rejection in two eyes (8,7%) which was cupped off by the local and common medicamentous treatment. In the group of DALK patients we had not observed any case of rejective reaction. Also in 8,7% of patients of the second group the secondary cataract development was observed.

Conclusion

So, the enumerated advantages of DALK over the PK in keratoconus treatment make it feasible to assume that the inculcation of this method of keratoplasty allows to decrease the number of complications in remote period postoperatively and ensures the long preservation of transplant.

Korrespondensiya üçün:

Abdulalievə Fərah İnqilab qızı, tibb üzrə fəlsəfə doktoru, akad. Zərifə Əliyeva adına Milli Oftalmologiya Mərkəzinin buynuz qişanın cərrahiyyəsi və transplantasiyası şöbəsinin elmi işçisi

Ünvan: AZ1114, Cavadxan küç., 32/15

Tel.: +994012 596 09 47

E-mail: farah-dr@mail.ru; administrator@eye.az