

ЗНАЧЕНИЕ УЛЬТРАЗВУКОВОЙ БИОМИКРОСКОПИИ (УБМ) ПРИ УВЕИТ-ГЛАУКОМА - ГИФЕМА (УГГ) СИНДРОМЕ (СИНДРОМ ЭЛЛИНГСОНА)

Городская многопрофильная больница №2, г. Санкт - Петербург, Россия*

Первый Санкт-Петербургский Государственный Медицинский Университет им. акад. И.П.Павлова, Россия

Ключевые слова: ультразвуковая биомикроскопия, артефакция, дислокация интраокулярной линзы (ИОЛ), увеит-глаукома-гифема

Увеит-глаукома-гифема (УГГ - UGH) – синдром, впервые описан Эллингом в 1977 году и изначально был связан с появлением первого поколения переднекамерных ИОЛ. Особенности конструкции и материалы, из которых были выполнены ИОЛ, приводили к хронической травматизации радужки и угла передней камеры [1, 2].

Несмотря на огромный технологический скачок, приведший к появлению современных моделей ИОЛ, выполненных из высококачественных биоинертных материалов и практически полный отказ от имплантации переднекамерных ИОЛ, синдром Эллингсона встречается в 1, 3 - 2, 4% случаев артефакции и по сегодняшний день [3, 4].

Основной причиной, приводящей к развитию UGH - синдрома, является механическая травматизация радужки, цилиарного тела или угла передней камеры оптической частью или гаптическими элементами ИОЛ, что в свою очередь, запускает каскад цитокиновых реакций, вызывающих воспалительный процесс. Важной проблемой остается своевременная диагностика причин, обусловивших развитие синдрома, и выявление объема топографо - анатомических изменений. Синдром Эллингсона, развивается в течение нескольких месяцев после операции, но встречаются пациенты, у которых первые признаки заболевания появляются через много лет [5, 6].

Учитывая важность своевременной диагностики в различные сроки после хирургического лечения возможных дислокаций ИОЛ, представлено настоящее исследование.

Цель - оценить диагностическую ценность ультразвуковой биомикроскопии (УБМ) при обследовании пациентов с артефакцией для выявления дислокации ИОЛ и фактическому положению её элементов по отношению к структурам переднего отрезка глазного яблока.

Материалы и методы

Клиническим материалом настоящего сообщения послужили результаты обследования 80 пациентов (80 глаз) в течение 6 месяцев. Средний возраст пациентов составил $66 \pm 0,3$ (от 40 до 89) лет. УБМ выполнялась при подозрении на развитие синдрома Эллингсона больным, которые были прооперированы методом факоэмульсификации с имплантацией ИОЛ. Сроки имплантации, характеристики ИОЛ не учитывались. Исследование выполнялось на приборе Accutome UBM Plus (США) по стандартной методике (Pavlin С. Ī) [7].

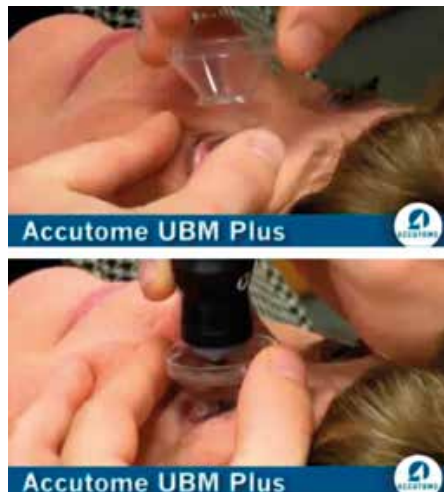

Рис.1 Иммерсионная ванночка для УБМ.

Исследования проводились при положении пациента лежа на спине, с использованием местной анестезии 1% раствором алкаина. Для визуализации структур переднего отрезка глаза было необходимо, чтобы датчик немного отстоял от поверхности глаза, поэтому применялась иммерсионная техника. Использовали специальную склеральную ванночку, которая позволяет держать глаз открытым и создаёт резервуар для иммерсионной жидкости (рис.1) [8].

Применялись аксиальные срезы, радиальные (продольные) срезы, поперечные срезы.

Ультразвуковой биомикроскоп является микропроцессорным цифровым прибором, использующим ультразвук высокой частоты (40 - 80 МГц) для формирования двумерных сечений переднего сегмента. Он позволяет получать, демонстрировать, записывать и архивировать высококачественные изображения переднего сегмента глаза с высоким разрешением в режиме реального времени и показывает изменения плотности структур и границы разделов тканей через изменения уровня яркости.

Описание прибора

Для изучения структур переднего отрезка глаза применялся ультразвуковой биомикроскоп Accutome UBM Plus для визуализации внутренних структур глаза и предназначен для оценки развившихся изменений. Accutome UBM Plus обеспечивает несколько типов измерений по изображениям: расстояние от точки до точки, расстояние между отметками, площадь, угол.

УБМ применима в диагностике патологических состояний переднего отрезка глаза, которые проявляются нарушением анатомической структуры.

Методика исследования

Известно, в ходе исследования визуализируется и оценивается взаиморасположение внутриглазных структур при различной патологии переднего сегмента глаза.

Положение датчика

Известно, датчик с частотой 48 МГц обеспечивает глубину проникновения до 5,0 мм и разрешающую способность 0,015 мм. При УБМ датчик устанавливали непосредственно над исследуемой областью. Структуры, расположенные ближе к датчику, структурируются в верхней части экрана, а наиболее удаленные - в нижней части. Роговица, радужка и хрусталик могут визуализироваться в любой плоскости. Для исследования конъюнктивы, передних отделов склеры, цилиарного тела и области зубчатой линии пациента просили посмотреть в сторону, противоположную локализации зоны интереса. Верхняя часть получаемой сонограммы соответствовала расположению передней части передатчика. На боковой поверхности датчика имеется маркер, показывающий плоскость колебания передатчика. Левый край изображения соответствует верхнему (там, где маркер), а правый - нижнему пределу его колебаний.

Аксиальная проекция

Аксиальные срезы получали, устанавливая датчик перпендикулярно роговице непосредственно над зрачком. Оценка передней камеры, глубины и положение ИОЛ.

Радиальная (продольная) проекция

Датчик устанавливается строго перпендикулярно лимбу, маркер направлен к центру зрачка. Обозначается по исследуемому меридиану (L1 - L12). Оценка радужно - роговичного угла, пространственные взаимоотношения роговицы и радужки, оценка радужки и цилиарного тела, определение переднезаднего распространения объемных образований.

Поперечная проекция

Располагая датчик параллельно лимбу над срединной частью радужки по интересующему меридиану. При смещении датчика в сторону свода визуализируются более периферические структуры. Маркер направлен вверх или к носу. Обозначается по меридиану исследования Т 12. Оценка латеральной протяженности объемных образований радужки, цилиарного тела, визуализация цилиарных отростков.

Результаты и их обсуждение

Информативность УБМ — метода прижизненного исследования структур переднего сегмента глазного яблока, разработанного доктором Charles Pavlin и сотрудниками отдела физики и медицинской биофизики M.D. Sherar и K. Naraseiwicz, а также доктором F.S. Foster в 1990 году, остается высокой [7].

Клинические наблюдения подтверждают, УБМ - метод позволяющий оценить как положение оптической части по отношению к плоскости радужки, так и достоверно локализовать позицию гаптических элементов в случае правильного положения ИОЛ или ее дислокации (рис. 2)

Полученная при УБМ информация о положении оптической части и гаптических элементов ИОЛ относительно капсульного мешка, задней поверхности радужки, цинновых связок, частей цилиарного тела, в связи с высокой информативностью, позволяла выбрать правильную тактику ведения больного, а при необходимости, преопределить объем и способ хирургического вмешательства (коррекция положения, эксплантация ИОЛ и т.д.) (рис.3, рис.4).

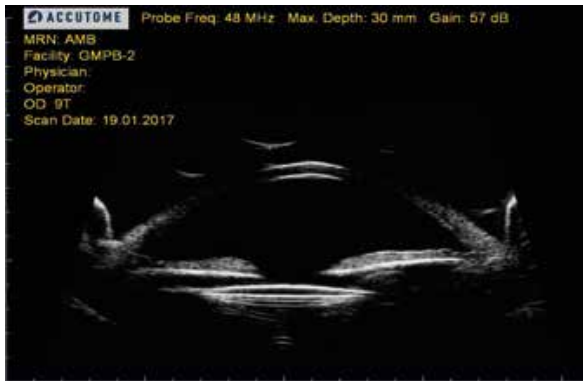

Рис.2. УБМ. Сканограмма артификачного глаза при нормальном положении ИОЛ

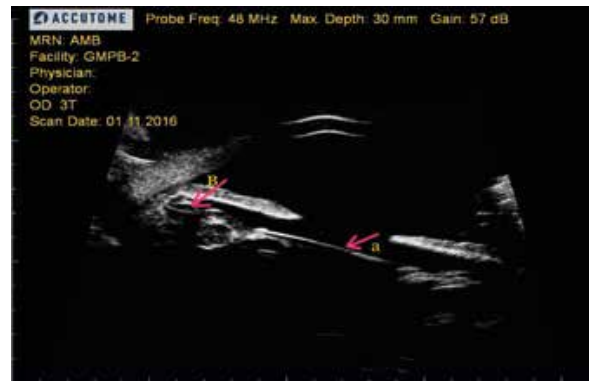


Рис.3 УБМ. Смешанная фиксация: а) оптическая часть за плоскости радужки; в) гаптический элемент в цилиарной борозде (собственное наблюдение)

В нашей практике самое позднее развитие заболевания возникло через 19 лет после операции и было связано с небольшой контузией, которая привела к повреждению связочного аппарата и дислокации ИОЛ, когда один из гаптических элементов находился вне капсулярного мешка.

Как подтвердили исследования, важными были такие рекомендации, что аксиальные срезы при УБМ идеально подходят для измерения глубины передней камеры, а также для оценки дислоцированной или наклоненной ИОЛ [10].

Продольные срезы при УБМ чаще всего были информативными для исследований угла передней камеры, когда легко определяется склеральная шпора, когда можно выявить закрытие угла передней камеры, измерить степень сужения угла, а также оценить состояние цилиарного тела [9, 10]. Также при продольном срезе определяется передне-заднее распределения объемных образований радужки и цилиарного тела [11].

Поперечный срез был оптимальным для оценки латеральной протяженности объемных образований радужки и цилиарного тела, а также для визуализации цилиарных отростков.

По литературе известно, основными признаками UGH - синдрома являются увеальные проявления, дисперсия пигмента, микро - или макрогифема сопровождающаяся повышением внутриглазного давления (ВГД). Данные измерения вызывают у пациентов жалобы на периодическое затуманивание зрения, которое к концу дня может уменьшаться, покраснение глаза, которые могут быть связаны как с увеальным процессом, так и с повышением ВГД. (рис.5).

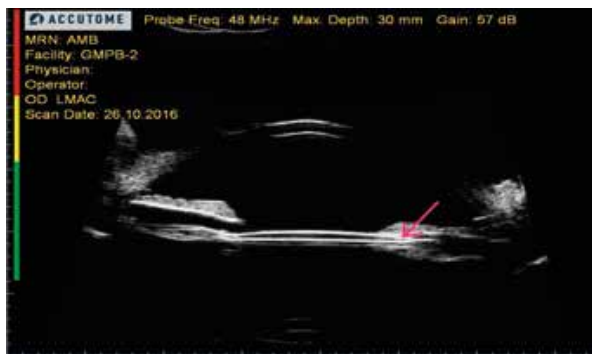

Рис.4 УБМ.: Край оптической части касается в задней поверхности радужки (собственное наблюдение)

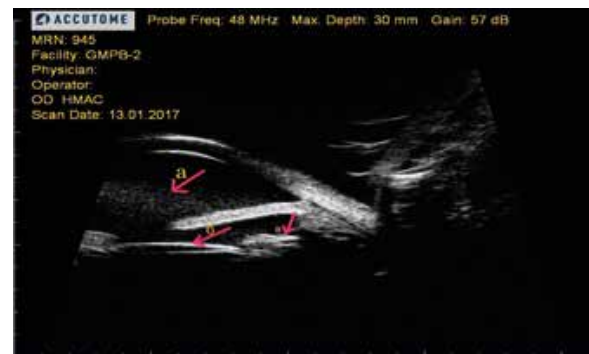

Рис.5 УБМ. а) взвесь помутнений в передней камере концентрация высокая; б) резкая дислокация оптической части по отношению к плоскости радужки; в) гаптический элемент в цилиарной борозде (собственное наблюдение)

В том числе, некоторые авторы отдельно выделяют:

1. UGH Plus синдром, когда дополнительно может встречаться гемофтальм, кистовидный макулярный отек или буллезная кератопатия.

2. Неполный задний UGH синдром (IPUGH- Incomplete posterior U. G. H. syndrome), при котором гемофтальм с офтальмогипертензией может протекать без увеальных проявлений [12].

Ультразвуковыми методами можно визуализировать все элементы ИОЛ.

При этом, исследования подтвердили более высокую информативность метода УБМ относительно оптической когерентной томографии переднего отрезка глаза (ОКТ - ПОГ) аппарат Tomey Casia и Scheimpflug-биометрии.

Визуализация ИОЛ in situ. ИОЛ является оптически прозрачной, ее визуализация возможна при помощи и других методов, к примеру, ОКТ - ПОГ аппарат Tomey Casia и Scheimpflug - биометрии, благодаря зеркальному отражению от поверхности. Вместе с тем, указанными оптическими методами можно получить изображение только части ИОЛ, видимой в просвете зрачка. При расширении зрачка данные методы не позволяют визуализировать периферический край и опорные элементы ИОЛ [13, 14] (рис.6).

В зависимости от разновидности синдрома, т.е. от преобладания того или иного признака, меняется и тактика ведения больного.

При подозрении на UGH - синдром необходимо динамическое наблюдение за такими пациентами с обязательным контролем ВГД, выявление основного симптома (или симптомов) заболевания, проведение УБМ для определения причины вызвавшее данное состояние.

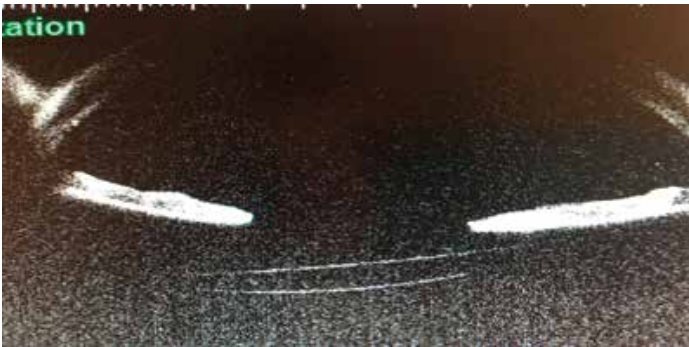


Рис.6 ОКТ переднего отрезка
(собственное наблюдение)

Заключение

УБМ рекомендуется выполнять пациентам с дислокацией ИОЛ для выявления неправильного положения элементов, вызывающих механическую травматизацию структур.

ЛИТЕРАТУРА:

1. Ellingson F.T. Complications with the Choyce Mark 7 anterior chamber lens implant (uveitis- glaucoma-hyphema) // J. Amer. Intraocul. Implant. Soc., 1977, N.3.
2. Hagan J.C. A comparative study of 91Z and other anterior chamber intraocular lenses // Am. Intraocular Implant Soc. J., 1984, N10, p.324-328.
3. Sharma A., Ibarra M.S., Piltz-Seymour J.R. et al. An unusual case of Uveitis- Glaucoma-Hyphaema syndrome// Am. J. Ophthalmol., 2003, p.561-563.
4. Van Lieffering T., Van Oye R., Kestelyn P. Uveitis-glaucoma-hyphaema: a late complication of posterior chamber lenses // Bull. Soc. Belge. Ophthalmol., 1994, v.252, p.61-65.
5. Gimbel H.V., Condon G.P., Kohnen T. et al. Late in the bag intraocular lens dislocation: incidence, prevention, and management // J. Cataract Refract. Surg., 2005, v.31, p.2193-2204.
6. McKellar M.J., Elder M.J. The early complications of cataract surgery: is routine review of patients 1 week after cataract extraction necessary? // Ophthalmology, 2001, v.108, p. 930-935.
7. Pavlin C.I., Harasiewicz K. et al. Clinical use of ultrasound biomicroscopy //Ophthalmology, 1991, v.98, p.287-295.
8. Pavlin CJ. Practical application of ultrasound biomicroscopy // Can. J. Ophthalmol., 1995, v.30(4), p.225-229.
9. Pavlin C.J., Foster F.S. Ultrasound biomicroscopy. High- frequency ultrasound imaging of the eye at microscopic resolution // Radiol. Clin. N. Am., 1998, v.36(6), p.1047-1058.

10. Mura J.J., Pavlin C.J., Condon G.P. et al. Ultrasound biomicroscopic analysis of iris- sutured foldable posterior chamber intraocular lenses // Am. J. Ophthalmol., 2010, v.149(2), p.245-252.
11. Pavlin C.J., McWhae J.A., McGowan H.D. et al. Ultrasound biomicroscopy of anterior segment tumors // Ophthalmology, 1992, v.99(8), p.1120-1128.
12. Berger R.R., Kenyeres A.M., Vlok A.N. Incomplete posterior U.G.H. Syndrome – different iatrogenic entity? // International Ophthalmology, 1995, v.19, N5, p.317-320.
13. Lovisolo C.F., Reinstein D.Z. Phakic intraocular lenses // Surv. Ophthalmol., 2005, v.50(6), p.549-587.
14. Choi K.H., Chung S.E., Chung T.Y. et al. Ultrasound biomicroscopy for determining visian implantable contact lens length in phakic IOL implantation // J. Refract. Surg., 2007, v.23(4), p.362-367.

Məmmədova D.Ş.*, Terexova İ.V.*, Astaxov Y.S.

UVEİT-QLAUKOMA-HİFEMA SİNDROMU ZAMANI (ELLİNQSON SİNDROMU) ULTRASƏS BİOMİKROSKOPİYANIN ƏHƏMİYYƏTİ

2 saylı şəhər çoxprofilli xəstəxana, Sankt-Peterburq şəh. Rusiya*

İ.P.Pavlov adına Birinci Sankt-Peterburq Dövlət Tibb Universiteti, Rusiya

Açar sözlər: *ultrasəs biomikroskopiya, artifakiya, intraokulyar linzanın dislokasiyası, uveit-qlaukoma-hifema*

XÜLASƏ

Məqsəd – Artifakiya ilə pasiyentlərin müayinəsi zamanı İOL dislokasiyasını və göz almasının ön kamerası strukturları nisbəti onların elementlərinin vəziyyətini aşkar etmək üçün ultrasəs biomikroskopiyanın (UBM) diaqnostik dəyərini qiymətləndirmək.

Material və metodlar

Ultrasəs biomikroskopiya müayinəsi Ellinqson sindromunun inkişafına şübhə olduqda yerinə yetirilirdi. İmplantasiya müddətləri, İOL-ın xüsusiyyətləri nəzərə alınmırdı. Tədqiqatlar standart metodika üzrə (Pavlin C. İ) Accutome UBM Plus (ABŞ) cihazında aparılmışdır. Müayinələr 6 ay ərzində 80 pasiyent (80 göz) üzərində aparılmışdır. Orta yaş həddi $66 \pm 0,3$ (40 yaşdan 89 yaşa kimi) təşkil etmişdir.

Nəticə

Ultrasəs biomikroskopiya müayinəsi zamanı alınmış kapsula kisəsi nisbətində İOL-ın optik hissəsi və qəptik elementləri, qüzehli qişanın arxa hissəsi, sinn bağları, siliar cisim hissələri vəziyyəti haqqında məlumat dərüstdür və xəstənin düzgün aparılması taktikasını, lazım gəldikdə isə cərrahi müdaxilənin həcmi və üsulunu (İOL vəziyyətinin korreksiyası, eksplantasiya və s.) seçməyə imkan yaradır.

Yekun

Ultrasəs biomikroskopiya müayinəsinə İOL dislokasiyası ilə pasiyentlərdə strukturların mexaniki travmatizasiyanı törədən elementlərin qeyri-düzgün vəziyyətini aşkar etmək məqsədilə yerinə yetirmək məsləhət görülür.

Mamedova D. Sh. *, Terehova İ.V. *, Astahov Y.S.

THE APPLICATION OF ULTRASOUND BIOMICROSCOPY (UBM) IN UVEITIS-GLAUCOMA-HYPHEMA (UGH) SYNDROME (ELLINGSSON'S SYNDROME).

City Hospital N2, St. Petersburg*

St. Petersburg Pavlov State Medical University

Key words: *ultrasound biomicroscopy, artiphakia, intraocular lens (IOL) dislocation, uveitis-glaucoma-hypHEMA*

SUMMARY

Aim - to evaluate the diagnostic value of UBM in pseudophakic patients to reveal IOL dislocation and IOL actual positioning in relation to anterior segment structures.

Materials and methods

UBM was performed in patients with suspected uveitis-glaucoma-hyphema (UGH) syndrome (Ellingsson syndrome). Implantation terms and IOL characteristics were not considered. The examination was performed with the Accutome UBM Plus (USA) using standard method (Pavlin C. I). Data of 80 patients (80 eyes) were recorded 6 months.

Results

The UBM information on IOL optical part and haptics positioning in relation to capsular bag, posterior iris surface, Zinn's zonules, ciliary body parts is accurate and allows to choose the right patient management and, if needed, the extent and type of surgical procedure (IOL position correction, explanation, etc.).

Conclusion

UBM should be considered in patients with IOL dislocation to detect the lens element malpositioning, which leads to mechanical trauma of ocular structures.

Для корреспонденции:

*Мамедова Джейран Шамистан кызы, врач-офтальмолог**

*Терехова Ирина Владимировна, врач-офтальмолог**

Городская многопрофильная больница N2, консультативно-диагностическое отделение N1.

Астахов Юрий Сергеевич, профессор, доктор медицинских наук, директор Городского офтальмологического центра г. Санкт-Петербурга, главный офтальмолог Комитета по здравоохранению г. Санкт-Петербурга, заслуженный работник высшей школы РФ

E-mail: ceyran-89@mail.ru; irterehova@yandex.ru; astakhov73@mail.ru