

ОСОБЕННОСТИ ХИРУРГИЧЕСКОЙ ТАКТИКИ УДАЛЕНИЯ ВНУТРИХРУСТАЛИКОВЫХ ИНОРОДНЫХ ТЕЛ (КЛИНИЧЕСКИЙ СЛУЧАЙ)

Национальный Центр Офтальмологии имени акад. Зарифы Алиевой, Баку, Азербайджан

Ключевые слова: *инородное тело, хирургическая тактика, металлоз*

Внутриглазные инородные тела встречаются в 18-41% случаев проникающих ранений глазного яблока, из них в 10% случаев они локализируются в хрусталике. Чаще всего встречаются металлические осколки, реже - стеклянные, пластмассовые и др. С целью предотвращения металлоза глаза металлические внутриглазные инородные тела должны быть удалены [1, 2, 3]. Сроки развития металлоза варьируют от 18 дней до 8 лет после перенесенной травмы глаза, зависят от материала инородного тела, его размеров, локализации, а также - возраста пациента, выраженности воспалительной реакции, наличия инфекции и т.д. Помимо металлоза, внутриглазные инородные тела могут вызывать в травмированном глазу различные осложнения, как: эндофтальмит, катаракта, факогенная глаукома, отслойка сетчатки и др. [4].

Важным этапом обследования больных при подозрении на внутриглазное инородное тело является детальный сбор анамнеза, биомикроскопия как переднего, так и заднего сегментов глаза. Определенные трудности при первичной диагностике внутрихрусталикового инородного тела возникают при малом размере входного отверстия (менее 2,0 мм), когда миграция эпителия способствует закрытию дефекта в капсуле хрусталика, что, в свою очередь, предотвращает развитие тотальной катаракты. В таких случаях необходимо обратить пристальное внимание на любые изменения в радужке (колобома, локальная атрофия, изменения цвета), роговице (точечные рубцы, передние синехии) и исследовать хрусталик при максимальном медикаментозном мидриаза. В числе дополнительных методик исследования могут быть компьютерная томография (КТ), УЗИ и ультразвуковая биомикроскопия [5,6].

Лечение пациентов с внутрихрусталиковыми инородными телами – хирургическое (экстренное или отсроченное). Консервативное лечение применяется при металлозе, воспалительной реакции, вторичной гипертензии и т.д. Из современных методов хирургического лечения глаз больных с внутрихрусталиковыми инородными телами методом выбора является комбинированная техника (tri-combined operation), заключающаяся в обработке проникающего ранения, удалении инородного тела и факоэмульсификации катаракты с имплантацией интраокулярной линзы (ИОЛ) [7].

В этой связи представляет интерес и является актуальным случай проникающего адаптированного ранения роговицы с внутрихрусталиковым инородным телом.

Больной Е. 1959 года рождения обратился в Национальный Центр Офтальмологии имени академика Зарифы Алиевой с жалобами на снижение зрения и боль в левом глазу. Из анамнеза стало известно, что 2 дня назад пациент повредил себе левый глаз металлическим осколком, обратился в поликлинику по месту жительства и по назначению офтальмолога получал антибактериальное лечение (Вигамокс “Алкон”). При биомикроскопии было выявлено линейное адаптированное ранение роговицы длиной 3,0 мм (с сохраненной глубиной передней камеры), незначительное повреждение зрачкового края радужки по проекции раны. После медикаментозного мидриаза в задних слоях хрусталика в оптической зоне определялось инородное тело размером 3x2x2 мм, подтвержденное результатами КТ исследования. Задняя капсула хрусталика оставалась интактной, не была повреждена осколком. Глазное дно в пределах доступной офтальмоскопии была без патологических изменений (Рис.1).

При поступлении острота зрения травмированного левого глаза составила 0.02, правого - 1.0. Пальпаторно в левом глазу отмечалась нормотония, проба Зейделя была отрицательной, что указывало на отсутствие наружной фильтрации камерной влаги. ВГД правого глаза было в пределах нормы (19,1 mm.Hg). Диагноз левого глаза. Проникающее ранение роговицы: травматическая катаракта, внутрихрусталиковое инородное тело. Пациенту было рекомендовано проведение одномоментного комбинированного хирургического вмешательства: первичная хирургическая обработка роговичного ранения с удалением внутрихрусталикового инородного тела и факоэмульсификация катаракты с имплантацией ИОЛ. Для расчета силы имплантируемой линзы учитывались данные УЗИ правого глаза (22,54 мм), так как наличие проникаю-

щего ранения глаза является прямым противопоказанием для А-сканирования [8]. При этом параметры исследования УЗИ: передне-задняя ось (ПЗО) OD составила 22,54 мм, OD Ave K=45.12 D, OS Ave K=43.66 D (Рис. 2).

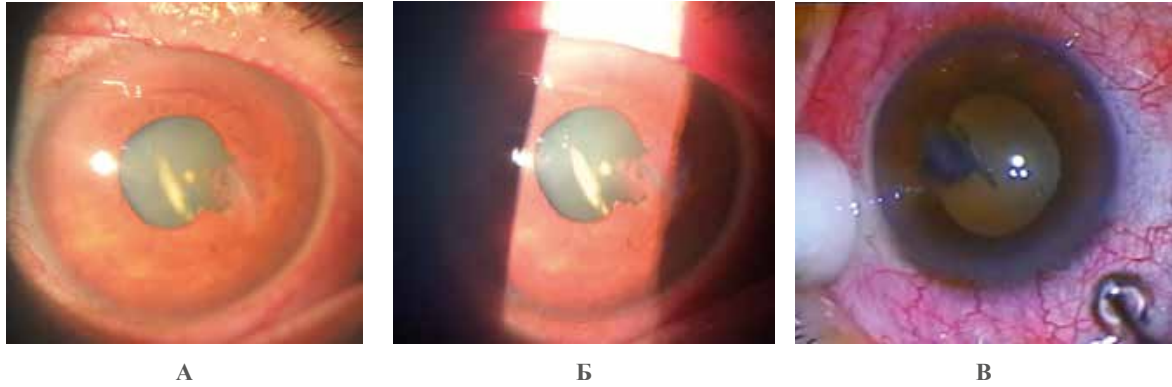


Рис.1. Биомикроскопия переднего отрезка левого глаза до операции(А, Б), интраоперационное изображение (В)

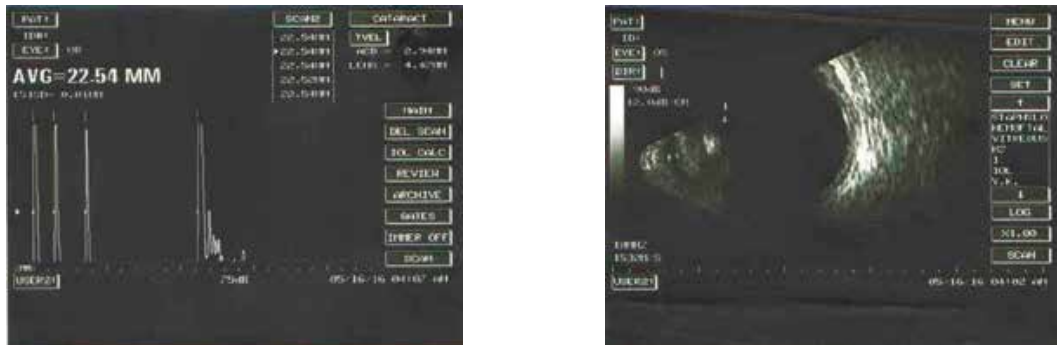


Рис.2. УЗИ исследование: А- и Б-сканирование

Техника операции. На адаптированное ранение роговицы было наложено 2 погружных шва 10/0 нейлон для полной герметизации раны и профилактики наружной фильтрации во время операции [9]. При проведении капсулорексиса мы старались полностью охватить зону поврежденного участка, так как сохранялась опасность “убегания” капсулы. Учитывая тот факт, что инородное тело располагалось в задних отделах хрусталика, возникла необходимость аспирации передних слоев хрусталика наконечником факоэмульсификатора. Далее хирургическим шпателем инородное тело было удалено через основной роговичный разрез (2,75 мм) (Рис. 3). При этом поддержание объема передней камеры и протекция тканей проводились вискоэластиком. Благодаря тому, что в процессе хирургического лечения удалось сохранить целостность задней капсулы хрусталика, мягкую монолитную акриловую линзу имплантировали в капсульный мешок.

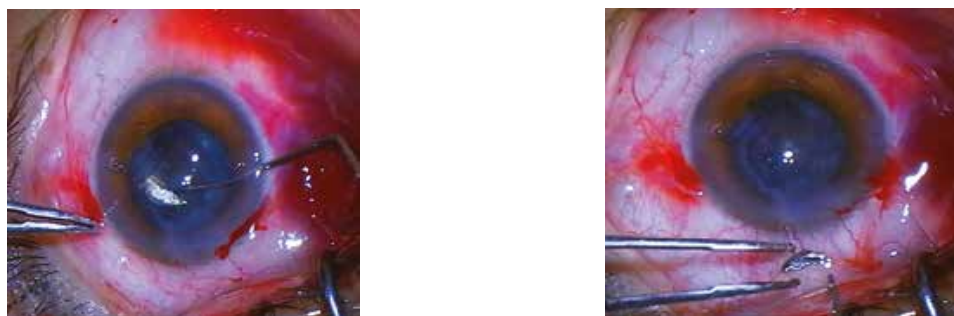


Рис.3. Этапы удаления инородного тела через основной корнеальный разрез

В первый день после операции глаз пациента был спокоен, отмечался незначительный отек роговицы по проекции наложенных швов, рана роговицы была герметично адаптирована, передняя камера была средней глубины, влага прозрачной, ИОЛ занимала центральное положение. Острота зрения составила 0,1 и имела тенденцию в дальнейшем к повышению. Пациенту в послеоперационном периоде были назначены стандартные противовоспалительные и антибактериальные глазные капли. Лечение было продолжено в течение месяца. После снятия роговичных швов спустя 3 месяца, острота зрения с наилучшей коррекцией (+1,0 Д) составила 1,0 (Рис. 4).

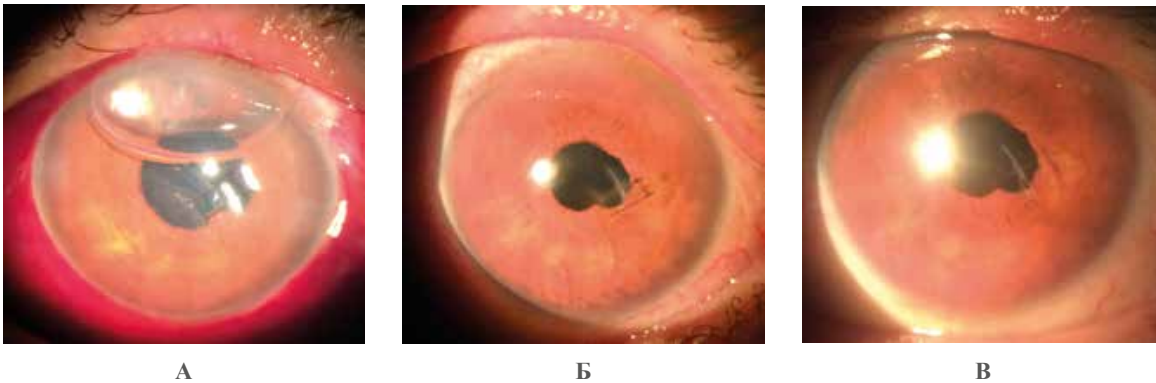


Рис. 4. Послеоперационная биомикроскопия переднего отрезка глаза в динамике: через день (А), 3 месяца (Б) и спустя 5 месяцев (В)

Обсуждение

Повреждение хрусталика с внедрением инородных тел остается серьезной проблемой офтальмотравматологии. До сих пор нет единой точки зрения касательно тактики лечения данной патологии. Значимыми факторами остаются сопутствующие осложнения, характер изменений самого хрусталика [3, 10, 11, 12]. Известно мнение, что при дефектах передней капсулы хрусталика менее 2,0 мм наблюдается пролиферация эпителия и закрытие поврежденного участка. Большое внимание уделяется возрасту пациента, так как у молодой группы больных репаративные процессы протекают быстрее. При отсутствии осложняющих факторов (сидероз, катаракта, глаукома, воспаление) рекомендуется консервативное лечение и пристальное наблюдение за течением болезни [3, 13]. При вскрытии передней капсулы хрусталика более 3,0 мм происходит оводнение хрусталика и формирование катаракты. Удаление инородного тела и помутневшего хрусталика становится неизбежным [14].

Учитывая современный уровень развития офтальмологического оборудования и инструментария, а также возможности микроинвазивной хирургии, считаем, целесообразно применение комбинированной методики для удаления внутрехрусталикового инородного тела, включающее одномоментную имплантацию ИОЛ. Это позволит добиться ранней реабилитации больных с внутрехрусталиковыми инородными телами и избежать повторных хирургических вмешательств в травмированном глазу.

Заключение

Таким образом, внутрехрусталиковая локализация инородных тел создает для клинициста дополнительные трудности в диагностике и выборе хирургической тактики, а также повышает риск интра- и постоперационных осложнений. Однако при правильном подходе, выборе оптимальной тактики, удастся добиться высоких функциональных результатов и социальной реабилитации указанной категории больных.

ЛИТЕРАТУРА:

1. Mester V., Kuhn F. Intraocular foreign bodies // *Ophthalmology Clinics of North America*, 2002, v.15, no. 2, pp. 235–242.
2. Luo Z, Gardiner M. The incidence of intraocular foreign bodies and other intraocular findings in patients with corneal metal foreign bodies // *Ophthalmology*, 2010, v.117, p.2218-2221.

3. Гундорова Р.А., Степанов А.В., Курбанова Н.Ф. Современная офтальмотравматология, М.: ОАО «Издательство «Медицина», 2007, 256 с.
4. Griffiths ML, Lee GA. Retained intraocular foreign body // Clin. Exp. Optom., 2004, v.87, p.34-36.
5. Cazabon S., Dabbs T. R. Intralenticular metallic foreign body // J. Cataract & Refract. Surgery, 2002, v.28(12), p.2233–2234.
6. Kaushik S., Ichhpujani P., Ramasubramanian A. et. al. Occult intraocular foreign body: ultrasound biomicroscopy holds the key // Int. Ophthalmol., 2008, v.28, p.71-73.
7. Mach R., Procházková L., Susický P. Intralenticular metal foreign bodies // Cesk. Slov. Oftalmol., 2001, v.57, p.38-42.
8. Sawyer M. N. A. Ultrasound imaging of penetrating ocular trauma // J. Emergency Med., 2009, v.36(2), p.181-182.
9. Гусейнов Э.С., Миришова М.Ф., Байрамова Х.О. Особенности состояния роговицы у больных с проникающими ранениями после удаления роговичных швов // Офтальмология, Баку, 2015, №3(19), с.58-63.
10. Намазова И.К. Эффективность первичной хирургической обработки проникающих ранений глазного яблока с повреждением хрусталика / «Офтальмотравматология катастроф», материалы симпозиума с участием иностранных специалистов. Дагомыс: 1991, с. 50-51.
11. Борисенко И.Ф. Экстренная микрохирургия проникающих ранений глаз, осложненных повреждением хрусталика. Автореф. дисс. канд. мед. наук., Москва, 1988, 20с.
12. Гулиева С.А., Наги-заде Г.А. Современные подходы в методах диагностики и удаления внутриглазных инородных тел (обзор литературы) // Офтальмология, Баку, 2015, № 2 (18), с.94-100.
13. Arora R., Sanga L., Kumar M. et. al. Intralenticular foreign bodies: report of eight cases and review of management // Indian J. Ophthalmol., 2000, v.48(2), p.119-22.
14. Myung J.R., Santo R.M., Suzuki H. et al. Corpo estranho intracristaliniano // Rev. Bras. Oftalmol., 1997, v.47(2), p.105-110.

Qasimov E.M., Huseynov E.S., Nağı zadə Q.Ə.

BÜLLUR DAXİLİ YAD CİSİMLƏRİN XARİC EDİLMƏ CƏRRAHİ TAKTİKASININ XÜSUSİYYƏTLƏRİ

Akademik Zərifə Əliyeva adına Milli Oftalmologiya Mərkəzi, Bakı şəh., Azərbaycan

Açar sözlər: *yad cisim, cərrahi taktika, metalloz*

XÜLASƏ

Büllura yad cismin daxil olması ilə zədələnməsi göz almasının travmatologiyasında ciddi problem olaraq qalır. Bu patologiyanın müalicə taktikası ilə bağlı ümumi bir fikir hələ dəki yoxdur.

İndiki oftalmoloji avadanlıq və alətlərin inkişafını nəzərə alaraq, büllur daxili yad cisimlərin xaric edilməsində kombinə metodu istifadə etməsini məqsədəuyğun hesab edirik.

Büllur daxili yad cisimlərin xaric edilmə cərrahi taktikasının xüsusiyyətlərinə biz daxil etmək istəyirik: anamnezin ətraflı toplanması və gözün müayinəsi, yad cismin lokalizasiyasını, ölçüsü və kimyəvi strukturunu dəqiq müəyyən edilməsi, çətinləşdirən amillərin vaxtında aşkar edilməsi, cərrahiyyə tarixlərin düzgün müəyyini və növü, yad cismin xaric edilməsində mikroinvaziv prinsiplərinin tətbiq olunması.

Beləliklə, yad cisimlərin büllur daxili yerləşməsi hallarında klinisist üçün diagnostikada və cərrahi taktika seçimində əlavə çətinliklər yaradır, və əməliyyat zamanı və sonrakı periodda fəsadların sayının riskini artırır. Lakin, düzgün yanaşma seçilsə yüksək funksional nəticələrə və anatomik bütövlüyün bərpasına nail olmaq mümkün olur.

FEATURES OF SURGICAL TACTIC REMOVAL OF INTRALENTICULAR FOREIGN BODIES

National Centre of Ophthalmology named after acad. Zarifa Aliyeva, Baku, Azerbaijan

Key words: *foreign body, surgical tactics, metallosis*

SUMMARY

Lens damage with the implementation of foreign bodies remains a serious problem of ophthalmotraumatology. There is still no common point of view regarding the tactics of treatment of this pathology.

Considering a modern level of development of ophthalmic equipment and tools we suppose it advisable to use the combined method for the removal of intralenticular foreign bodies.

To the features of surgical tactics removal of intralenticular foreign bodies, we would like to include: a detailed medical history and examination of the eye, the exact definition of localization, size and chemical composition of foreign body, the timely detection of complicating factors, correct setting of dates and type of surgical intervention, application of the microinvasive principles while removing the foreign body.

Thereby intralenticular localization of foreign bodies creates additional difficulties in the diagnosis and surgical tactics for the clinician, as well as increases the risk of intra- and postoperative complications. However, with the right approach it is possible to achieve high functional results and reach the recovery of anatomical structures of the eye.

Для корреспонденции:

Касимов Эльмар Мустафа оглы, доктор медицинских наук, профессор, директор Национального Центра Офтальмологии имени акад. Зарифы Алиевой;

Гусейнов Эмиль Сулейман оглы, доктор философии по медицине, врач-офтальмолог отдела травмы глаза, пластической и реконструктивной хирургии Национального Центра Офтальмологии имени акад. Зарифы Алиевой;

Наги-заде Гулам Азиз оглы, резидент-офтальмолог Национального Центра Офтальмологии имени акад. Зарифы Алиевой.

Адрес: AZ1114, г.Баку, ул. Джавадхана, 32/15

Тел: (+994 12) 569 09 73; 569 54 62;

E-mai: administrator@eye.az; http://www.eye.az