

Aslanova V.Ə., Axundova L.Ə.*, Qurbanova N.F., Əhədova G.S.

HİPOFİZİN MAKROADENOMASI (KLİNİK HAL)*Ə.Əliyev adına Azərbaycan Dövlət Həkimləri Təkmilləşdirmə İnstitutu, Bakı şəh.**Akad. Zərifə Əliyeva adına Milli Oftalmologiya Mərkəzi, Bakı, Azərbaycan****Açar sözlər:** *hipofiz, makroadenoma, suprasellyar inkişaf, bitemporal hemianopsiya*

Hipofiz – kəllənin əsasında yerləşib, müxtəlif hormonlar hazırlayan vəzdir. Hipofiz orqanizmdə boyun inkişafını, digər endokrin vəzlərin (qalxanabənzər vəz, böyrəküstü vəz) fəaliyyətini, orqanizmin cinsi və digər funksiyalarını tənzimləyir. Hipofiz türk yəhərində, daxili yuxu arteriyaları, xiazma, 3-cü, 4-cü, 6-cı kəllə sinirləri və baş beynin digər mühüm strukturlarının yaxınlığında yerləşmişdir [1].

Hipofizin adenoması – baş beynin tez-tez rast gəlinən xoşxassəli şişlərindəndir. Statistika görə hipofizin adenoması nevroloji praktikada rast gəlinən bütün kəllədaxili şişlərin 10%-ni təşkil edir. Hipofizin adenoması orta yaşlı şəxslər (30-40 yaş) arasında da tez-tez rast gəlinir. Onun əmələ gəlmə səbəbləri indiyə qədər tam aydınlaşdırılmamışdır [2,3]. Bu xəstəliyə meyllik yaradan amillərə aiddir: sinir sistemindəki infeksiyon proseslər, baş beynin və kəllənin travması, uzun müddət oral kontraseptivlərin qəbulu və s.

Hipofizin adenomaları hormonal aktiv və hormonal qeyri-aktiv olmaqla iki qrupa bölünür. Hormonal qeyri-aktiv adenomalarda şişi təşkil edən hüceyrələr hormon ifraz etmirlər. Belə adenomalar konkret endokrin-mübadilə pozğunluqlarını törətmirlər [4]. Hipofizin hormonal aktiv adenomalarına somatotropin sekresiya edən adenoma, prolaktin sekresiya edən, adrenokortikotropin, tirotropin sekresiya edən adenomalar aiddir [5].

Hipofizin adenomaları ölçülərinə görə aşağıdakılara təsnif olunur:

- Mikroadenoma-diametri 1mm-dən 2 sm-dək olan.
- Makroadenoma-diametri 2 sm-dən böyük olan şiş.

Hormonal aktiv adenomaların klinik əlamətləri endokrin-mübadilə sindromundan, oftalmonevroloji və rentgenoloji simptomlardan ibarətdir.

Hipofizin adenomasının olmasını təsdiq edən oftalmonevroloji simptomlar (görmə sinirinin birincili enən atrofiyası, görmə sahəsinin bitemporal hemianopsiya tipində dəyişikliyi, görmənin zəifləməsi və s.) şişin suprasellyar inkişafından asılıdır [6,7,8]. Belə ki, şişin türk yəhərinin diafraqmasına təzyiqindən alında, gicgahda, göz yuvasının arxasında lokallaşan baş ağrısı əmələ gəlir. Baş ağrısı adətən küt olur, ürəkbulanma ilə müşayiət olunmur, bədənin vəziyyətindən asılı olmur və çox vaxt ağrıkəsici dərmanlarla ötüb keçmir [9,10].

Görmə sahəsinin daralması türk yəhəri nahiyəsində yerləşən görmə çarpazının inkişaf edən şişlə sıxılması nəticəsində baş verir [11]. Görmə çarpazının zədələnməsi zamanı xiazmal sindrom meydana çıxır. Xiazmal sindrom üçün heteronim görmə sahəsi səciyyəvidir. Xiazmanın çarpazlaşan görmə liflərinin yerləşdiyi mərkəzi hissəsi zədələnsə, heteronim bitemporal hemianopsiya şəklində görmə sahəsi dəyişiklikləri ortaya çıxır. Xiazmal sindromda tam bitemporal hemianopsiyaya baxmayaraq, görmə itiliyi praktiki normal qala bilər. Bu, daha çox hipofizin adenoması olan xəstələr üçün səciyyəvidir. Kliniki praktikada görmə itiliyinin zəifləməsi ilə müşayiət olunan xiazmal sindroma daha tez-tez rast gəlinir. Görmə itiliyinin zəifləməsi xiazmadan əlavə, görmə sinirinin distal hissələrinin də prosesə cəlb olunduğunu göstərir. Həcmli prosesin asimmetrik təsiri (şişin asimmetrik böyüməsi) nəticəsində xiazmanın asimmetrik zədələnməsi zamanı asimmetrik xiazmal sindromun inkişafı mümkündür. Bu da özünü hər iki gözdə görmə sinirindəki dəyişikliyin (atrofik prosesin), görmə sahəsindəki qüsurların müxtəlif dərəcədə, yəni fərqli olması və eləcə də görmənin asimmetrik zəifləməsi ilə büruzə verir. Uzun müddət mövcud olan adenoma görmə sinirinin atrofiyasına gətirib çıxarır. Hipofizin şişlərində görmənin itməsi optik atrofiyadan öncə gəlir. Bəbəklər işığa zəif cavab verir və bəbək defekti vardır [12].

Şişin yuxarıya inkişafı hipotalamik strukturların zədələnməsinə gətirib çıxarır. Hipofizin adenomasının lateral istiqamətdə böyüməsi 3-cü, 4-cü, 6-cı və 5-ci kəllə sinirlərinin şaxələrinin sıxılmasını törədərək oftalmoplegiyaya və diplopiyanın inkişafına səbəb olur [13,14]. Şişin aşağı istiqamətdə (türk yəhərinin dibinə doğru) inkişafı və prosesin xəlbirvari cəblərə, pazvari cibə yayılması burnun tutulması ilə müşayiət oluna bilər. Bu da sinusitin və ya burun şişlərinin klinikasını imitasiya edir [15].

Hipofizin adenoması olan xəstələr neyrocərrahın məsləhətini almalıdırlar. Adenomanın götürülməsi əməliyyatı

endoskopik texnikanın inkişafı ilə transnazal və ya transkraniyal üsulla yerinə yetirilə bilər [16,17].

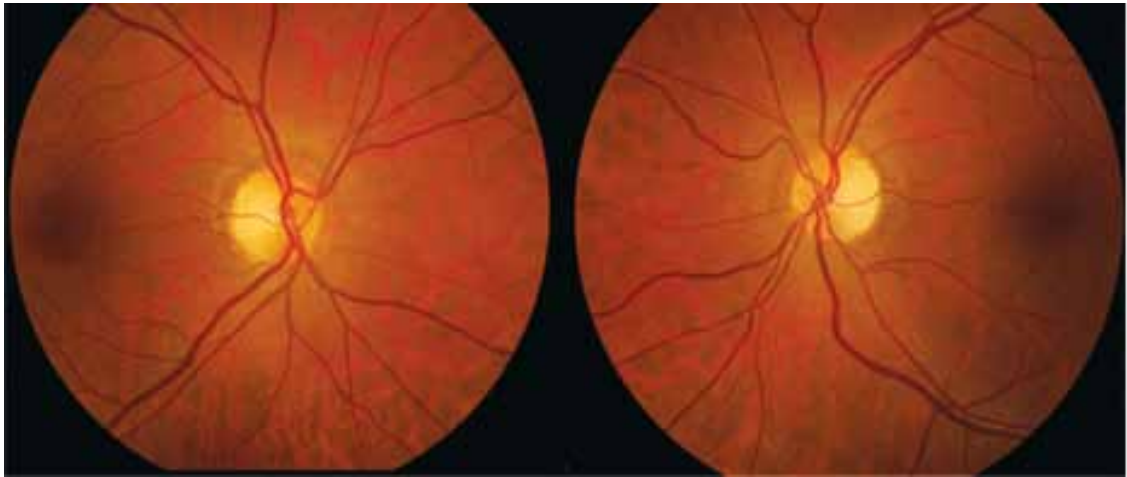
Hipofizin adenoması ilə müşayiət olunan oftalmoloji pozğunluqlar oftalmoloji baxışda, perimetriya, görmə itiliyinin yoxlanması, oftalmoskopiya zamanı aşkar olunur. Diaqnozu dəqiqləşdirmək üçün kəllənin KT-si və baş beynin MRT-si aparılır [18,19].

Təcrübəmizdə rast gəldiyimiz bir klinik müşahidəni diqqətinizə çatdırmaq istəyirik. Xəstə R.G., 1966-cı il təvəllüdü, Qazax rayon sakini 31.03.2014-cü ildə sol gözündə görmənin tam zəifləməsi, yəni göz qarşısında əl hərəkəti, alın, gicgah nahiyəsində lokallaşan daimi baş ağrıları şikayəti ilə akad.Z. Əliyeva adına Milli Oftalmologiya Mərkəzinə müraciət etmişdir. Anamnezində 2 ilə yaxındır güclü baş ağrıları, arterial təzyiqin yüksək olduğunu, 7 ildir menstruasiyanın olmadığını (amenoreya) qeyd edir. Son 6 ay ərzində hər iki gözdə, xüsusən də sol gözdə görmənin tədricən, hiss olunacaq dərəcədə zəiflədiyi, görmə sahəsinin daralması müşahidə olunurdu.

Bu son 6 ay ərzində Qazax rayonunda oftalmoloqun verdiyi təyinatları intensiv yerinə yetirməsinə baxmayaraq, müsbət nəticə əldə edilməmiş, əksinə görmənin daha da zəiflədiyi, baş ağrılarının daha da kəskinləşdiyi müşahidə edilmişdir.

Obyektiv müayinədə: VOD=0.8 k\olunmur.
VOS=göz qarşısında əl hərəkəti.
TnOU=19 mm.c.s.

Göz dibinin müayinəsi zamanı sol gözdə görmə siniri diskinin gicgah yarısında əhəmiyyətsiz dərəcədə avazıma müşahidə olundu (şəkil 1). Sağ gözdə görmə siniri diskinə nəzərəçarpaq dəyişiklik görünmədi.



Şək. 1. Xəstə R.G., 1966-cı il, göz dibinin oftalmoskopik şəkli

Refraktometrin göstəricisinə əsasən refraksiya anomaliyası qeyd olunmadı.

Perimetriyada bitemporal hemianopsiya aşkar olundu.

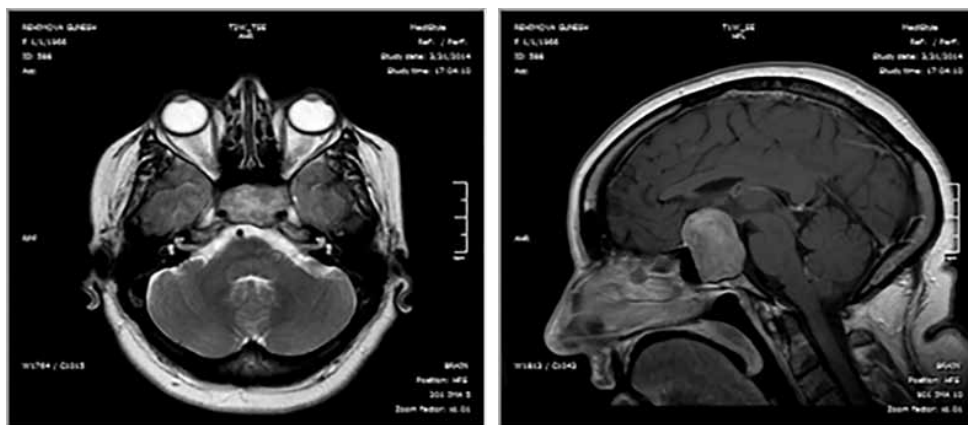
Xəstənin ümumi və endokrinoloji statusu: başda tük töküldüyündən seyrəkdir, bədən dərisi quru və solğun olub, endokrin və mübadilə pozğunluğu ilə əlaqədar üz və bədən şişkindir. Yüksək arterial təzyiq, kəskin baş ağrıları, amenoreya xəstəni narahat edir.

Nevroloji statusu: huşu pozulmayıb, kobud nevroloji simptomatika aşkar olunmayıb. Xiazmal sindrom, bitemporal hemianopsiya qeyd olundu. Meningial simptomatika aşkar olunmadı.

Oftalmoskopiya zamanı göz dibində, o cümlədən də görmə siniri diskinin vəziyyətində ciddi nəzərəçarpaq dəyişiklik aşkar olunmadığından xəstə görmədən törənən potensialların təyini müayinəsinə göndərildi.

Xəstə görmədən törənən potensialların müayinəsi üçün göndərildi. Nəticə: OU-P2 komponentinin latentliyi dəyişməyib. Amplituda sağ gözdə orta dərəcədə, sol gözdə nəzərəçarpaq dərəcədə azalmışdır. Amplitudanın azalması görmə sinirində kompressiya nəticəsində sinir liflərinin zədələndiyini göstərir (bu funksional da ola bilər). Görmədən törənən potensialların müayinəsinin nəticəsi xəstəni baş beynin MRT-si müayinəsinə göndərməyə bizə əsas verdi.

MRT-nin nəticəsi: sellanı dolduraraq genişləndirən və suprasellar nahiyəyə uzanan 43×32×25 mm ölçüdə törəmə (hipofizin makroadenoması) izlənilir. Törəmə görmə çarpazını və hər iki ön beyin arteriyasının A1 seqmentini aşağıdan kompressiya edir (Şək.2).



Şək. 2. Sellamı dolduraraq genişləndirən və suprasellar nahiyəyə uzanan $43 \times 32 \times 25$ mm ölçüdə törəmə (hipofizin makroadenoması) izlənilir. Törəmə görmə çarpazını və hər iki ön beyin arteriyasını A1 seqmentini aşağıdan kompressiya edir

Xəstə 15.04.2014-cü il tarixdən 21.04.2014-cü ilədək Ukraynanın Kiyev şəhərinin Ümumi Neyrocərrahiyyə Mərkəzində stasionar müalicədə olmuşdur. 16.04.2014-cü il tarixdə hipofizin nəhəng adenomasının transnazal transfenoidal tam götürülməsi əməliyyatı aparıldı. Əməliyyat zamanı və əməliyyatdan sonrakı dövrdə heç bir ağrılaşma müşahidə olunmadı.

Beş aydan sonra, 15.09.2014-cü il tarixdə xəstə həm oftalmoloqun, həm də endokrinoloqun müayinəsindən keçmək üçün akad. Z. Əliyeva adına Milli Oftalmologiya Mərkəzinə təkrar müraciət etmişdir. Xəstənin ümumi vəziyyəti qənaətbəxşdir, özünü yaxşı hiss edir. Endokrinoloqun təyinatını yerinə yetirir. Demək olar ki, xəstəni baş ağrıları artıq narahat etmir. A/T- 130/70 mm.c.süt. (norma daxilindədir). Xəstənin üzündəki və bədənindəki şişkinlik çəkilib.

Obyektiv müayinədə: VOD=1,0; VOS=1,0. Gözdaxili təzyiq normadadır. Perimetriya zamanı görmə sahəsinin sərhədləri hər iki gözdə norma həddində olmuşdur. Hazırda xəstə endokrinoloqun və neyrocərrahın nəzarəti altındadır.

Hipofizin adenomasının müalicəsindən sonra, o cümlədən də cərrahi müalicəsindən sonra görmə funksiyalarının bərpasının proqnozu bir sıra amillərdən asılıdır. Şişin ölçüsündən, yayılmasından, şişin cərrahi götürülmə xüsusiyyəyindən başqa, müalicənin başlanmasına qədər görmə pozğunluqlarının xarakteri, dərəcəsi və davam etmə müddəti, görmə sinirindəki atrofik prosesin özünü göstərməsi (bürüzəsi) böyük əhəmiyyətə malikdir. Bütün bunlar hipofizin adenomasının müasir diaqnostikasında və müalicədən sonra xəstələrin reabilitasiyasında oftalmoloqların böyük məsuliyyət daşdığını göstərir.

Xiazmanın zədələnməsi zamanı bir və ya hər iki gözün görmə itiliyi zəiflədiyindən belə zədələnmələrin proqnozu həmişə ciddidir. Xiazmanın zədələnməsinin xarakteri, erkən aşkarı, düzgün və vaxtında aparılmış müalicə böyük əhəmiyyət kəsb edir.

ƏDƏBİYYAT

1. Aras C, Başarer T, Ozan S. Hipofiz Tümlərində Göz Muayenesi Bulguları // Klinik Gelişim., 1993, 6, s.2760-2761.
2. Григорьев А.Ю. Осложнения в ранние сроки после операции у больных с аденомами гипофиза: Автореф. дисс. ... канд. мед. наук. М., 2003, 24 с.
3. Кадашев Б.А. Опыт НИИ нейрохирургии им.акад. Н.Н.Бурденко РАМН в лечении опухолей гипофиза / Актуальные проблемы нейроэндокринологии: мат. III Всеросс. науч-практ. конф. М., 2003, с.173-177.
4. Rhee D.J., Pyfer M.F. The Wills Eye Manual türkçesi. Göz hastalıklarının Klinik və Acil Polikliniğinde Tanı və Tedavisi // MN Medikal Nobel, s.327.
5. Вакс В.В., Марова Е.И., Дедов И.И. и др. Различные типы опухолей гипофиза в хирургической практике за последние пять лет / Актуальные проблемы нейроэндокринологии: мат.3 III Всеросс. науч-практ. конф. М., 2003, с.254-255.
6. Ikeda H., Yoshimoto T. Visual disturbances in patients with pituitary adenoma // Acta Neurol Scand,

- 1995, v.92, p.157-160.
7. Frisen I. The earliest visual field defets in mid-chiasmal compression / Proceedings series 42. 6th International Visuel Field Symposium: Doc Ophthalmology, 1985, p.14.
 8. Stoffel W.B., Stoger P. Initial symptoms and anamnestic time in 517 patients with pituitary adenoma // Dtsch. Med. Wochenschr., 1997, v.122, p.213-219.
 9. Ciric I, Ragin A. Baumgartner C et al. Complications of Transssphenoidal surgery: results of a national survey: review of the literature and personal experience // Neurosurgery, 1997, v.40, p.225-237.
 10. Zimmer T., Scherubl H., Fasis S. et al. Ultrasonography of neuroendocrine tumors // Dig., 2000, v.62, p.45-50.
 11. Tasman R., Jaeger E.A. Glaser: topical diagnosis: optic chiasm // Duan's Ophthalmology CD-Rom Edition Lippincott-Raven, 1998, v.2(6), p.14206-14297.
 12. Акшулаков С.К. Клинико-топографо-анатомические особенности экстраселлярных аденом гипофиза: Автореф. Дисс. ... канд. мед. наук. М., 1986, 23 с.
 13. Дедов И.И., Беленков Ю.Н., Мельниченко Г.А. и др. Использование ядерномагнитного резонанса в диагностике аденом гипофиза // Пробл. Эндокринолог., т.35., 1989, с.33.
 14. Касумова С.Ю. Функциональная морфология аденом гипофиза: Дисс. ... док. мед. наук. М., 1985, с.360.
 15. Шмаков Р.Г., Емельянова А.И., Полушкина Е.С. Современные аспекты подавления лактации // Лечащий Врач. 2009, №21, с. 24-28.
 16. Kanski J.J. Neuro-ophthalmology. In Clinical Ophthamology / Ed. Kanski J.J. Butterworth-Heinemann, Fourth edition, 1999, p.627-631.
 17. Landolt A.M., Vance M.L., Reilly P.L. Growth of fituitary adenomas, malignan adenomas // Pituitary Adenomas Curchill Livingstone, 1996, p.73-82.
 18. Saeki N., Yamaura A., Numata T. Transssphenoidal reoperation for removal of pituitary adenomas: rhinological management and timing of reoperation // Neurosurgery, 1999, v.44, p.254-261.
 19. Jane J.A., Vance M.L., Laws E.R. Stereotactic radiosurgery for hypersecreting pituitary tumors // Neurosurgical Focus, 2003, v.14(5), p.1-5.

Асланова В.А., Ахундова Л.А.*, Курбанова Н.Ф., Ахадова Г.С.

МАКРОАДЕНОМА ГИПОФИЗА (СЛУЧАЙ ИЗ КЛИНИКИ)

*Азербайджанский Государственный Институт Усовершенствования врачей им.А.Алиева, г.Баку
Национальный Центр Офтальмологии имени акад. Зарифы Алиевой, Баку, Азербайджан**

Ключевые слова: *гипофиз, макроаденома, супраселлярное распределение, битемпоральная гемианопсия*

РЕЗЮМЕ

Аденома гипофиза является одним из наиболее распространенных внутричерепных новообразований, которые приводят к возникновению нейроофтальмологической симптоматики. Выраженность визуальных симптомов при макроаденоме гипофиза зависит от её размеров и протяженности. Следует отметить что, макроаденома гипофиза, расположенная над турецким седлом, имеет тенденцию к увеличению, а также может распространяться в кавернозные синусы и клиновидные пазухи. При диагностике макроаденомы гипофиза используются рутинные офтальмологические, серологические и радиологические методы обследования.

В данной статье представлен клинический случай больного с макроаденомой гипофиза. После удаления макроаденомы гипофиза наблюдалось полное восстановление зрительных функций.

Aslanova V.A., Akhundova L.A., Gurbanova N.F., Ahadova G.S.

MACROADENOMA OF PITUITARY (CLINICAL CASE)

*Azerbaijan Institute of Postgraduate Education after A.Aliyev, Baku
National Centre of Ophthalmology named after acad. Zarifa Aliyeva, Baku, Azerbaijan*

Keywords: *pituitary, macroadenoma, suprasellar development, bitemporal hemianopsia*

SUMMARY

Adenoma is one of the most wide spreaded intracranial neoplasms leading to the neuroophthalmic symptomatology. Expressiveness of visual symptoms in macroadenoma of pituitary body depends on its size and duration. We must note that pituitary macroadenoma that is over the Turkish saddle has a tendency to the increase of distance over the Turkish saddle and may invade cavernous sinuses and sphenoid sinuses as well. In diagnosis of pituitary body macroadenoma the routine ophthalmological, serological and radiological methods of examination are used.

The clinical case of a patient with a pituitary macroadenoma was presented in this article. After removal of the pituitary macroadenoma the full rehabilitation of visual functions was observed.

Korrespondensiya üçün:

Aslanova Vəfa Əli qızı, tibb üzrə fəlsəfə doktoru, Ə.Əliyev adına Azərbaycan Dövlət Həkimləri Təkmilləşdirmə İnstitutunun göz xəstəlikləri kafedrasının assistenti

Axundova Lalə Ələkbər qızı, akad. Zərifə Əliyeva adına Mill Oftalmologiya Mərkəzinin tor qişa və görmə sinirinin patologiyası şöbəsinin həkim-oftalmoloqu

Gurbanova Nigar Fazil qızı, tibb elmləri doktoru, Ə.Əliyev adına Azərbaycan Dövlət Həkimləri Təkmilləşdirmə İnstitutunun göz xəstəlikləri kafedrasının professoru

Ünvan: AZ 1000, Bakı ş., Cavadxan küç., 32/15

Tel.: (99412) 569-91-36, (99412) 569-91-37

E-mail: administrator@eye.az; www.eye.az



TELEVIS-STULLN[®] UD

Адреномиметик, оказывает быстрое и выраженное
сосудосуживающее действие. Хорошо и быстро всасывается
слезными железами.

pharma **STULLN**