

УДАЛЕНИЕ ВНУТРЕННЕЙ ПОГРАНИЧНОЙ МЕМБРАНЫ ПРИ РЕГМАТОГЕННЫХ ОТСЛОЙКАХ СЕТЧАТКИ

Национальный Центр Офтальмологии имени акад. Зарифы Алиевой, г. Баку, Азербайджан

Ключевые слова: *регматогенная отслойка сетчатки, 23-gauge трансконъюнктивальная витрэктомия, удаление внутренней пограничной мембраны, пролиферативная витреоретинопатия*

Пролиферативная витреоретинопатия (ПВР) основная причина неудачного исхода в хирургии регматогенных отслоек. Рецидив ПВР может приводить к повторным отслойкам сетчатки, многочисленным операциям и даже к полной потере зрения и субатрофии глазного яблока [1]. Многочисленные подходы применяются как средства для снижения ретинальных тракций, вызываемых преретинальными и субретинальными пролиферативными мембранами. Эти операции варьируют от удаления мембран вплоть до удаления плотной ретинальной ткани. В крайних случаях проводят ретиноэктомии или круговое срезывание сетчатки, позволяющей повторному прилеганию сетчатки. Недавние исследования показали, что первичный успех операции в случаях с ПВР варьирует от 60% до 87% после традиционных ретиноэктомий и релаксирующих ретинотомий [2, 3]. Вследствие некоторых неблагоприятных исходов связанных с ретиноэктомией, таких как частое использование длительной тампонады силиконовым маслом, повторное возникновение ПВР, гипотония или декомпенсация роговицы, эта хирургическая стратегия считается крайним методом выбора [4, 5]. Удаление внутренней пограничной мембраны (ВПМ) описывалось при многих заболеваниях сетчатки, таких как в хирургии макулярного разрыва, при стафиломных отслойках заднего полюса сетчатки, отслойки сетчатки связанные с макулярным разрывом, миопическая тракционная макулопатия и при хирургии эпиретинальных мембран, при резистентном диабетическом макулярном отеке [6, 7, 8]. Недавние исследования, основанные на данных оптической когерентной томографии (ОКТ) у пациентов с ПВР- связанной отслойкой показали, что эту технику возможно применять при осложненных отслойках сетчатки. Удаление ВПМ макулярной области нестандартный подход к ПВР- связанным отслойкам и недостаточно хорошо отображен в литературе [9].

Нами предложена техника удаления ВПМ макулярной области при первичной хирургии регматогенных отслоек сетчатки (РОС) не только у больных с ПВР при первичном обращении, но и у всех больных с высоким риском развития ПВР.

Цель – изучить эффективность удаления внутренней пограничной мембраны макулярной области при 23-gauge витрэктомии у больных с регматогенной отслойкой сетчатки в профилактике пролиферативной витреоретинопатии.

Материалы и методы

Мы провели проспективное, нерандомизированное исследование пациентов с первичной регматогенной отслойкой сетчатки (РОС), которым при лечении применяли 23-gauge трансконъюнктивальную бесшовную витрэктомию с удалением ВПМ макулярной области. Все пациенты обратились в Национальный Центр Офтальмологии имени акад. Зарифы Алиевой с 2011 по 2014 годы. В данное исследование были включены пациенты с диагнозом первичной РОС с высоким риском развития ПВР, которым провели операции витрэктомии с удалением ВПМ макулярной области в указанный период времени; с минимальным периодом наблюдения до 3 месяцев; с возрастом старше 16 лет. Пациенты, которые считались с высоким риском развития ПВР и были включены в исследование, если РОС наблюдалась в 3-х и более квадрантах, разрывы сетчатки более 1 часа, предоперационная ПВР, кровоизлияние в стекловидное тело, афакия/артифакия.

Остроту зрения по десятичной системе мы переводили на логарифм минимального угла разрешения (LogMAR – logarithm of minimum angle of resolution), предложенный Ferris и коллегами. При этом за остроту зрения 0.01 или счет пальцев на 50 см- мы принимали -2 LogMAR, а при остроте зрения 0.001 или движении руки -3 LogMAR. Нижние разрывы отмечались как разрывы, расположенные между 4 и 8 часами.

Техника операции

Операция производилась под общей или локальной анестезией с применением 23-gauge 3-х портовой трансконъюнктивальной бесшовной витрэктомии с / или без дополнительного склеропластического метода с использованием бесконтактной wide- angle viewing system (широкоугольной визуальной системы) с

инвертором изображения (BIOM; Oculus, Германия). Accurus система для PPV с пневматическим витреотомом и ксеноновым источником света (Alcon Laboratories, Inc., Fort Worth, TX, USA) применялась при всех операциях. Через микроканюли в витреальную полость вводили инструменты. Перфтороуглеродные жидкости применялись почти во всех операциях для стабилизации сетчатки (Arcad Ophtha, Alcon, DORC, Micromed). Для окрашивания внутренней пограничной мембраны использовали красители, такие как Membrane Blue Dual и ILM Blue (DORC) (рис.1). При удалении ВПМ использовали Eckardt End Gripping пинцет (DORC) (рис.2).

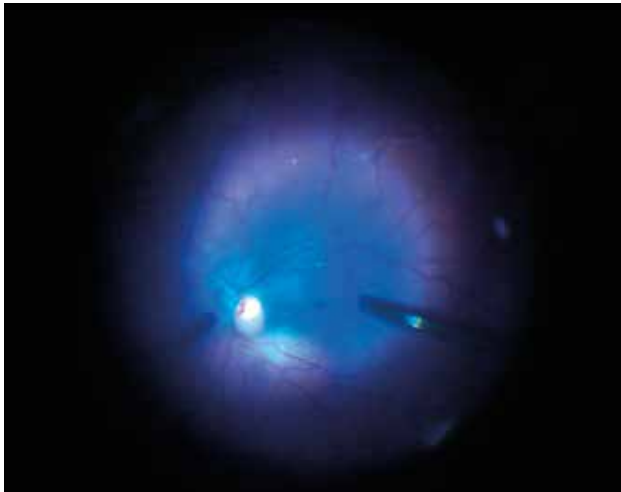


Рис. 1. Интраоперационная фотография глазного дна при окрашивании внутренней пограничной мембраны ILM Blue краской (DORC) при проведении витрэктомии

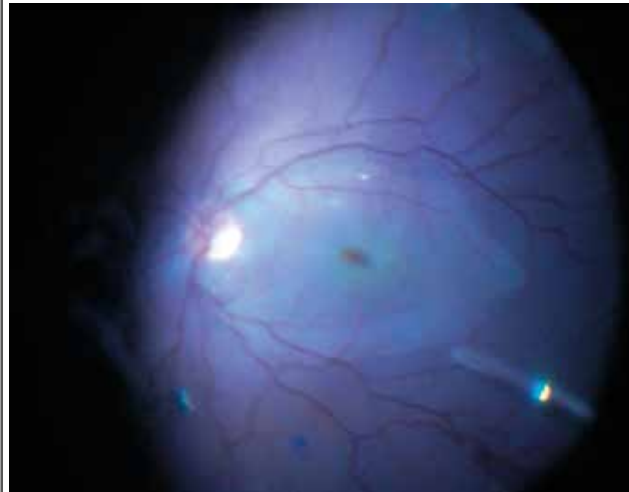


Рис. 2. Интраоперационная фотография глазного дна того же пациента после удаления внутренней пограничной мембраны при проведении витрэктомии

А в некоторых случаях применяли бимануальную технику удаления ВПМ, особенно при буллезных отслойках сетчатки, когда вторым инструментом (backflush инструмент или второй пинцет) манипулировали сетчаткой с целью более удобного и атравматического удаления ВПМ. В качестве эндотампонады в зависимости от предпочтения хирурга использовали газы (C3F8 – perfluoropropane и SF6 – sulfur hexafluoride) и силиконовое масло (Arcad Ophtha, Alcon, DORC, Micromed, Bausch & Lomb). Все статистические исследования были выполнены с версией IBM SPSS 20 программного обеспечения. Во всех случаях значение $p < 0.05$ был взят за статистическую значимость.

Высокий риск развития ПВР

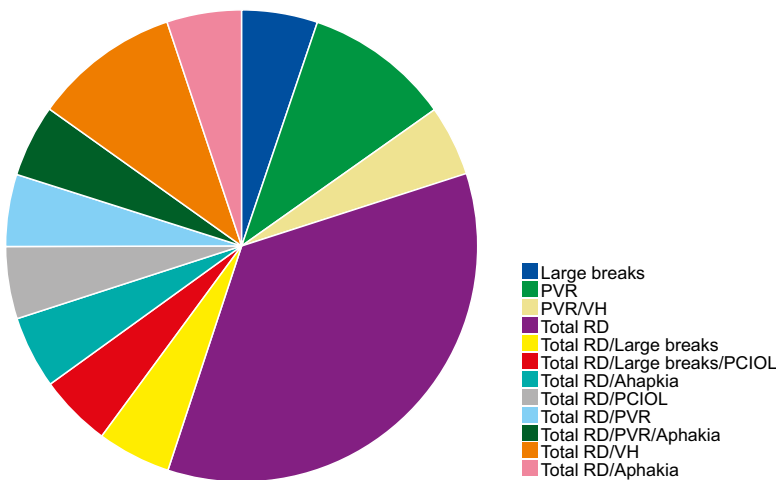


Рис. 3. Частота встречаемости высокого риска развития ПВР (High Risk PVR). (Aphakia – афакия, PCIOL – артифакция, large breaks – большие разрывы, PVR – пролиферативная витреоретинопатия, total RD – тотальная отслойка сетчатки, VH – кровоизлияние в стекловидное тело)

Мы исследовали 20 глаз (3 факических, 12 псевдофакических и 5 афакических) 20 пациентов (7 женщин, 13 мужчин) со средним возрастом 40.55 ± 16.64 года (в диапазоне 21- 77 лет), которым при лечении применяли 23-gauge витрэктомии. РОС обнаружена в 14 правых глазах и 6 левых глазах. Средний период наблюдения

составил 17.1 ± 7.94 месяцев (от 3 до 33 месяцев). Одномоментная хирургия катаракты на 1-ой операции была проведена в 2 глазах. Силиконовую тампонаду использовали в 16 глазах, а тампонаду газом в 4 глазах. Силиконовое масло удалили во всех глазах, в среднем спустя 7.77 ± 3.6 месяцев (в диапазоне 3-13 месяцев). Макула была отслоена в 19 глазах и прилежала в 1 глазу. Отслойка сетчатки охватывала в среднем 3.7 ± 0.66 квадранта. Основное количество обнаруженных в обеих группах предоперационных разрывов 1.89 ± 1.27 (в диапазоне от 1 до 5). Необнаруженные разрывы наблюдались в 2 случаях (10%), нижние разрывы обнаружены до операции в 7 случаях (35%). Внутриглазное давление (ВГД) до операции в среднем отмечалось 13.82 ± 4.16 мм.рт.ст. (в диапазоне 4.0-21.8 мм.рт.ст.), а окончательное ВГД – 18.36 ± 10.42 мм.рт.ст. (в диапазоне 4.3-45.8 мм.рт.ст.). Миопия ≥ 5 диоптрий наблюдалось в 8 глазах (40%). Высокий риск развития ПВР отмечался во всех глазах. Больные были подразделены на следующие группы по факторам риска развития ПВР- 3 и более квадранта развития РОС в 5 глазах, большие разрывы в 3 глазах, кровоизлияние в стекловидное тело в 4 глазах, пролиферативная витреоретинопатия в 5 глазах, артифакция в 2 глазах, афакция в 3 глазах (рис.3).

Результаты

Первичный анатомический успех операции отмечался в 16 глазах (80 % случаях), а окончательный анатомический успех операции – 19 глазах (95% случаев). В факичной группе первичный анатомический успех операции наблюдался в 3 глазах (100 %), в 9 глазах (75 %) в псевдофакичной и в афакичной группе в 4 глазах (80 %) ($p=0.626$). В факичной группе окончательный анатомический успех операции наблюдался в 3 глазах (100 %), в 11 глазах (91.67%) в псевдофакичной и в афакичной группе в 5 глазах (100 %) ($p=0.704$). Эпиретинальная мембрана не возникла ни в одном из случаев после операции (100%) и даже в случаях возникновения, особенно в нижней части сетчатки ПВР или эпиретинальных мембран их рост останавливался в области нижней сосудистой аркады (см. рисунок 4-5).

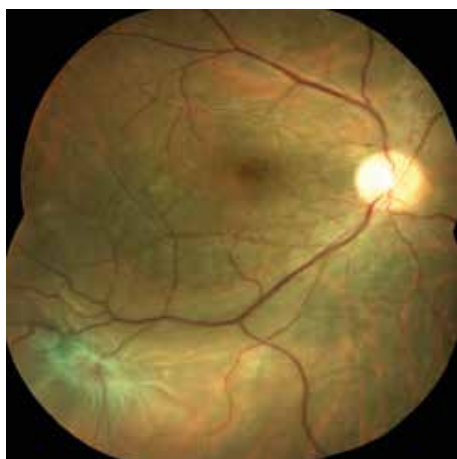

Рис. 4. Фотография глазного дна у больной после проведения витрэктомии и удаления внутренней пограничной мембраны

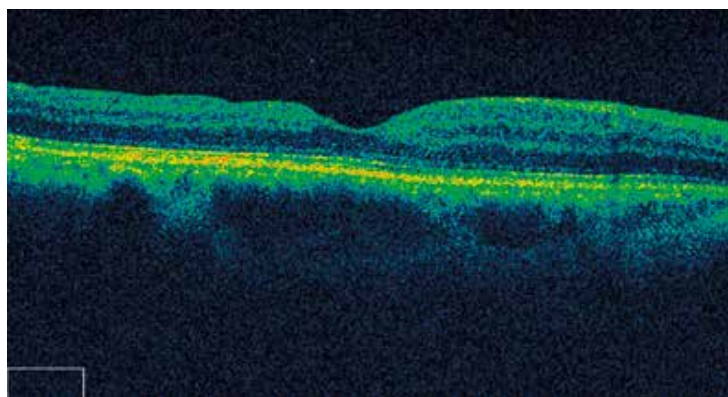


Рис. 5. Оптическая когерентная томография той же больной после проведения витрэктомии и удаления внутренней пограничной мембраны

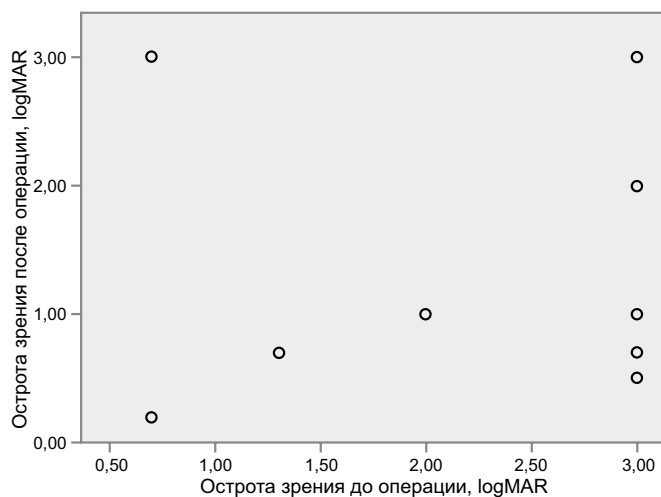


Рис. 6. Предоперационная и послеоперационная острота зрения (LogMAR)

При РОС вызванной нижними разрывами первичный анатомический успех наблюдался в 85.71 % случаях ($p=0.639$), а окончательный анатомический успех в 100% случаях ($p=0.452$). Предоперационная BCVA отмечался $2.33\pm 0.89 \log\text{MAR}$, окончательный BCVA – $1.32\pm 0.91 \log\text{MAR}$ ($p<0.001$) (рис. 6).

Обсуждение

Целью нашего исследования явилось внедрение нового хирургического вмешательства при регматогенных отслойках сетчатки (РОС) с высоким риском развития послеоперационной ПВР, являющейся наиболее частой причиной неудачного исхода операций при РОС. Хирургические вмешательства при легкой-средней сложности РОС хорошо изучены. Однако, очень мало изучены сравнительные хирургические исходы при РОС с высоким риском развития ПВР. В нашем исследовании факторами риска для развития развития ПВР являлись если РОС наблюдалась в 3-х и более квадрантах, разрывы сетчатки более 1 часа, предоперационная ПВР, кровоизлияние в стекловидное тело, афакия/ артификация. Наше исследование показало, что удаление внутренней пограничной мембраны при 23-gauge трансконъюнктивальной витрэктомии приводит к улучшению первичного и окончательного анатомического успеха операции, а также к полному отсутствию возникновения эпиретинальных мембран макулярной области.

Удаление ВПМ заднего полюса считается нестандартным подходом при отслойках связанных с ПВР и не очень хорошо представлено в литературе. Логическим обоснованием для его использования основывается на других хорошо изученных исследованиях хирургического применения его при заболеваниях заднего полюса сетчатки, таких как эпиретинальная мембрана (ЭРМ) или макулярный разрыв. Теоретически, удаление ВПМ снижает натяжение сетчатки в заднем полюсе. Удаление этого эластичного слоя приводит к механическому расслаблению поверхностных сил натяжения. Все это приводит к увеличению пластичности сетчатки и созданием центрального “слабого места” (“soft spot”), которое приводит к более лучшему расслаблению прилежащих областей сетчатки [9]. Удаление ВПМ также позволяет удалять ПВР/ ЭРМ, особенно при его заднем расположении. Кроме того, это снизит вероятность возникновения задних эпиретинальных мембран/ ПВР и последующих повторных отслоек сетчатки и тем самым улучшая макулярные зрительные функции.

Agas и др. провели ИЛМ peeling в макулярной области при витрэктомии с силиконовой тампонадой с целью предотвращения образования эпиретинальной мембраны [10]. Их результаты показали, что процент образования упал до 0% при удалении ВПМ макулярной области. Они предположили, что полное удаление задней гиаловидной мембраны и возможно остатков кортикального стекловидного тела от поверхности макулы может предотвратить пролиферацию и возникновение ЭРМ. Ordobina и др. произвели удаление ВПМ при витрэктомии с одновременной ретиноэктомией в тяжелых случаях ПВР и доказали эффективность данного метода для профилактики образования ЭРМ [11]. В их исследовании в группе пациентов с удалением ВПМ отмечалось полное отсутствие ЭРМ в послеоперационном периоде, однако в группе без удаления ВПМ ЭРМ наблюдался в 17.6% случаев.

Удаление ВПМ вызывает гипертрофию и деление Мюллеровых клеток и вызывает их репролиферацию на поверхности сетчатки. Этот процесс может нарушить миграцию глиальных клеток. Глиальные клетки, микроглиальные клетки и астроциты вероятнее всего участвуют в образовании слоя коллагена и могут потенциально выделять факторы, стимулирующие дифференциацию и миграцию миофибробластов [6, 7, 8].

Мы изучали в данной статье наиболее сложное подразделение патологии сетчатки, с которой витреоретинальные хирурги часто сталкиваются. Эта группа пациентов имеет весьма ограниченные зрительные исходы. Эти зрительные исходы возникают под влиянием многочисленных факторов, таких как множественные повторяющиеся отслойки макулы, декомпенсация роговицы, длительная тампонада силиконовым маслом, вторичная глаукома и другие глазные болезни. Несмотря на определенные осторожные прогнозы остроты зрения в глазах с многочисленными отслойками сетчатки вследствие ПВР, поддержание длительного анатомического успеха является основной целью этих операций [12, 13]. Кроме восстановления и поддержания зрения, постоперационная стабильность и отсутствие субатрофии глазного яблока являются основными проблемами для улучшения качества жизни пациентов. В данной работе описывается альтернативная техника при лечении больных с регматогенной отслойкой сетчатки и высоким риском развития пролиферативной витреоретинопатии, которая позволит улучшить качество жизни этой группы пациентов.

Заключение

При регматогенных отслойках сетчатки у больных с высоким риском развития пролиферативной витреоретинопатии удаление внутренней пограничной мембраны при 23-gauge трансконъюнктивальной витрэктомии приводит к высокому анатомическому результату операции.

LİTERATUYA

1. Machemer R. Massive periretinal proliferation: a logical approach to therapy // Trans. Am. Ophthalmol. Soc., 1977, v.75, p.556-586.
2. Tseng J.J., Barile G.R., Schiff W.M. et al. Influence of relaxing retinotomy on surgical outcomes in proliferative vitreoretinopathy // Am. J. Ophthalmol., 2005, v.140(4), p.628–636.
3. Quiram P.A., Gonzales C.R., Hu W. et al. Outcomes of vitrectomy with inferior retinectomy in patients with recurrent rhegmatogenous retinal detachments and proliferative vitreoretinopathy // Ophthalmology, 2006, v.113(11), p.2041-2047.
4. Tan H.S., Mura M., Oberstein S.Y. et al. Primary retinectomy in proliferative vitreoretinopathy // Am. J. Ophthalmol., 2010, v.149(3), p.447-452.
5. Blumenkranz M.S., Azen S.P., Aaberg T. et al. Relaxing retinotomy with silicone oil or long-acting gas in eyes with severe proliferative vitreoretinopathy. Silicone Study Report 5. The Silicone Study Group // Am. J. Ophthalmol., 1993, v.116(5), p.557-564.
6. Gandorfer A., Rohleder M., Kampik A. Epiretinal pathology of vitreomacular traction syndrome // Br. J. Ophthalmol., 2002, v.86, p.902-909.
7. Kampik A., Green W.R., Michels R.G. et al. Ultrastructural features of progressive idiopathic epiretinal membrane removed by vitreous surgery // Am. J. Ophthalmol., 1980, v.90, p.797-809.
8. Gandorfer A., Rohleder M., Kampik A. Epiretinal pathology of vitreomacular traction syndrome // Br. J. Ophthalmol., 2002, v.86, p.902-909.
9. Minarcik J.R., von Fricken M.A. Virtual retinectomy: indocyanine green – assisted internal limiting membrane peeling as a surgical adjunct in a repair of recurrent rhegmatogenous retinal detachment due to PVR // Clinical Ophthalmology, 2012, v.6, p.631-636.
10. Aras C., Arici C., Akar S. et al. Peeling of internal limiting membrane during vitrectomy for complicated retinal detachment prevents epimacular membrane formation // Graefes Arch. Clin. Exp. Ophthalmol., 2009, v.247, p.619-623.
11. Odrobina D.C., Michalewska Z., Michalewski J. et al. High- speed, high-resolution spectral optical coherence tomography in patients after vitrectomy with internal limiting membrane peeling for proliferative vitreoretinopathy retinal detachment // Retina, 2010, v.30(6), p.881-886.
12. Lewis H., Aaberg T.M., Abrams G.W. Causes of failure after initial vitreoretinal surgery for severe proliferative vitreoretinopathy // Am. J. Ophthalmol., 1991, v.111(1), p.8-14.
13. Lewis H., Aaberg T.M. Causes of failure after repeat vitreoretinal surgery for recurrent proliferative vitreoretinopathy // Am. J. Ophthalmol., 1991, v.111(1), p.15-19.

Axundova L.Ə.

TORLU QIŞANIN REQMATOGEN QOPMALARINDA DAXİLİ HÜDUDİ MEMBRANIN SOYULMASI

*Akad. Zərifə Əliyeva adına Mill Oftalmologiya Mərkəzi, Bakı ş., Azərbaycan***Açar sözlər:** torlu qişanın reqmatogen qopması, 23-gauge transkonyuktival vitrektomiya, daxili hüdudi membranın soyulması, proliferativ vitreoretinopatiya

XÜLASƏ

Məqsəd – torlu qişanın reqmatogen qopmasının proliferativ vitreoretinopatiyanın (PVR) yüksək yaranma təhlükəsi olan xəstələrdə vitrektomiya əməliyyatında daxili hüdudi membranın (DHM) soyulması nəticələrinin öyrənilməsi.

Material və metodlar

Ardıcıl 20 xəstənin 20 gözü tətqiqata daxil edilmişdir. Torlu qişanın reqmatogen qopmasının PVR yüksək yaranma təhlükəsi olan xəstələrdə bütün gözlərində endotamponada qaz və ya silikon yağı ilə vitrektomiya əməliyyatında DHM soyulması aparılıb. Minimal müşahidə periodu 3 ay olmuşdur.

Nəticə

Əməliyyatın ilkin anatomik müvəffəqiyyəti 80 % olan halda və əməliyyatın son anatomik müvəffəqiyyəti isə 95 % halda qeydə alınmışdır. Sonrakı DHM soyulmasında epiretinal membranalar inkişaf etməmişdir. Əməliyyat özü BCVA 2.33 ± 0.89 və əməliyyatdan sonra 1.32 ± 0.91 logMAR ($p < 0.001$) qeyd olunmuşdur.

Yekun

Mürəkkəb qurluşu olan torlu qişanın rəqmatogen qopmasının PVR yüksək yaranma təhlükəsi olan xəstələrdə DHM soyulması vitrektomiya ilə effektiv cərrahiyyə metodu təşkil edir və əməliyyatın ilkin anatomik müvəffəqiyyətini yaxşılaşdırır.

Akhundova L.A.

ILM PEELING IN RHEGMATOGENOUS RETINAL DETACHMENTS

National Ophthalmology Centre named after acad. Zarifa Aliyeva, Baku, Azerbaijan

Key words: *rhegmatogenous retinal detachment, 23-gauge transconjunctival vitrectomy, ILM peeling, proliferative vitreoretinopathy*

SUMMARY

Aim - to analyze the effect of internal limiting membrane (ILM) peeling on the anatomical and functional outcomes in patients undergoing vitrectomy for the treatment of rhegmatogenous retinal detachment with a high risk proliferative vitreoretinopathy (PVR).

Material and methods

In all, a consecutive and prospective series of 20 eyes of 20 patients were included in the study. All eyes underwent vitrectomy with ILM peeling with silicone oil/gas tamponade for retinal detachment with a high risk PVR. The follow-up was at least 3 months.

Results

Single-surgery anatomic success was achieved in 80 % and final reattachment was achieved in 95% of patients. There was no subsequent development of epiretinal membranes after ILM peeling. The preoperative BCVA was 2.33 ± 0.89 logMAR and final BCVA was 1.32 ± 0.91 logMAR ($p < 0.001$).

Conclusion

ILM peeling in conjunction with vitrectomy is an effective technique with a high anatomic success rate in the challenging scenario of high risk PVR- related retinal detachments.

Для корреспонденции:

*Ахундова Лала Алекпер кызы, врач-офтальмолог отдела патологии сетчатки и зрительного нерва
Национального Центра Офтальмологии имени акад. Зарифы Алиевой
Адрес: AZ1000, г.Баку, ул. Джавадхана, 32/15.
Тел.: (99412) 569-91-36, (99412) 569-91-37
E-mail: lala.akhundova@yahoo.com*