

УДК: 617.713-089.843:[617.7-008+617.007.681]

Агаева Ф.А.¹, Шетти Р.², Нагарая Х.²

СТЕРОИДНАЯ ОФТАЛЬМОГИПЕРТЕНЗИЯ И ГЛАУКОМА ПОСЛЕ ГЛУБОКОЙ ПЕРЕДНЕЙ ЛАМЕЛЛЯРНОЙ КЕРАТОПЛАСТИКИ

¹Национальный Центр Офтальмологии имени акад. Зарифы Алиевой, Баку, Азербайджан²Специализированная Офтальмологическая Клиника и Институт Последипломного Образования Narayana Nethralaya, Бангалор, Индия

Ключевые слова: внутриглазное давление, глубокая передняя ламеллярная кератопластика, стероидная глаукома, стероидная офтальмогипертензия

Глаукома является основной причиной необратимой слепоты после проведённой кератопластики и встречается с наибольшей частотой (9 - 53 % случаев) после сквозной кератопластики [1-3]. Впервые связь между сквозной кератопластикой и глаукомой была описана ещё в 1969 г. [3,4]. В среднем, частота развития офтальмогипертензии и глаукомы после глубокой передней ламеллярной кератопластики (ГПЛК) значительно ниже [5,6]. Выраженное снижение частоты развития глаукомы после ГПЛК объясняется сохранением целостности десцеметовой мембраны и отсутствием анатомо-топографических изменений структур угла передней камеры, которые являются основным механизмом, приводящим к развитию глаукомы после кератопластики [3,4].

Наряду с такими причинами развития офтальмогипертензии и глаукомы после кератопластики, как структурные изменения в углу передней камеры глаза (коллапс трабекулярной сети, формирование периферических передних синехий), остаток вискоэластика, фильтрация разреза с измельчением передней камеры, послеоперационное воспаление, неправильный ток водянистой влаги или злокачественная глаукома, определённую роль играет также «стероидная реакция» [2,3]. Частота развития стероидной офтальмогипертензии (СОГ) и стероидной глаукомы (СГ) после различных видов кератопластики по данным разных авторов варьирует от 2 % до 73 % [6-12]. Хотя, ассоциация между использованием стероидов и развитием подъёма внутриглазного давления (ВГД) после кератопластики широко известна, литературные данные по СОГ и СГ весьма ограничены, а подробных данных по СОГ и СГ после ГПЛК в литературных источниках мы не обнаружили.

В случаях СОГ и СГ после кератопластики показано моделирование стероидной терапии посредством постепенной отмены стероидов с назначением нестероидных противовоспалительных капель, стероидов с минимальным влиянием на ВГД и циклоспорина А в качестве единственного противовоспалительного агента и против отторжения роговичного трансплантата, а также сопутствующей антиглаукоматозной терапии [13,14].

Цель – определить частоту развития и клинические особенности СОГ и СГ после ГПЛК.

Материал и методы

Проведён ретроспективный анализ 48 пациентов (48 глаз) с различной патологией роговицы, которым была проведена ГПЛК в Специализированной Офтальмологической клинике и Институте Последипломного Образования Narayana Nethralaya в 2013-2014 гг. Пациенты с наличием различных форм глаукомы в анамнезе, с инфекционными заболеваниями глаза, в том числе герпесвирусным кератитом, с проведёнными лазерным или офтальмохирургическим вмешательствами, а также с глазной травмой в анамнезе были исключены из исследования.

ГПЛК проводилась с использованием метода мануальной диссекции под ретробульбарным блоком. Принимая во внимание рекомендации по снижению интраоперационного риска повышения ВГД после операции, использовался донорский трансплантат с размером на 0.5 мм больше размеров ложа реципиента, накладывались короткие, в меру тугие, глубокие швы [3,15,16].

Послеоперационное лечение включало местные инстилляции антибиотиков широкого спектра действия и стероидов (преднизолон ацетат 1% x 8 р/д). Осмотр пациентов проводился на 1-е сутки, на 1-й неделе, 2 неделе, каждый месяц – первые 6 месяцев, затем каждые 3 месяца на протяжении всего срока наблюдения. Оценивались такие параметры, как ВГД и уровень его повышения, необходимость в назначении и длительность антиглаукоматозной терапии, частота проведения антиглаукоматозной операции в случаях развития СОГ и СГ, рефрактерной к медикаментозной терапии.

Для измерения ВГД использовался портативный аппланационный тонометр Топо-Рен. Уровни исходного и послеоперационного ВГД представляли среднее трёх измерений у каждого из пациентов.

Расчёт средних величин ($M \pm m$, где M - среднее значение, а m – стандартное отклонение) производился с использованием программы Microsoft Excel.

Результаты и их обсуждение

Сроки наблюдения пациентов после ГПЛК варьировали от 8 до 20 месяцев ($13,75 \pm 3,65$ месяцев). Средний возраст пациентов составил $25,74 \pm 11,2$ лет (8-50), из них 32 (65,8%) мужчин, 16 (34,2%) женщин. 87,5% пациентов с выявленной СОГ находились в возрастной группе от 20 до 40 лет. У 42 (87,5 %) пациентов ГПЛК была проведена по поводу кератоконуса, у 4 (8,3%) пациентов – по поводу макулярной дистрофии роговицы, у 2 (4,2%) пациентов показанием к проведению ГПЛК послужила пеллюцидная краевая дегенерация роговицы (таблица 1).

Таблица 1

Общая характеристика пациентов, включенных в исследование

Характеристика пациентов		Количество пациен- тов (%) без СОГ	Количество пациен- тов (%) с СОГ
Возраст	<20	17 (42,5)	-
	20-40	18 (45)	7 (87,5)
	>40	5 (12,5)	1 (12,5)
Пол	мужской	26 (65)	6 (75)
	женский	14 (35)	2 (25)
Показания к ГПЛК	Кератоконус	35 (87,5)	7 (87,5)
	Макулярная дистрофия роговицы	3 (7,5)	1 (12,5)
	Пеллюцидная краевая дегенерация роговицы	2 (5)	-

Параметры включения пациентов в исследование определялись с учётом описанных в литературе факторов риска развития офтальмогипертензии и глаукомы после кератопластики [3,15,17]. По мнению ряда авторов незначительные подъёмы ВГД после кератопластики, в том числе после ГПЛК можно объяснить ограничениями аппланационной тонометрии [4,6]. Для измерения ВГД в раннем послеоперационном периоде рекомендованы пневмотонометр, Топо-Рен или электронный аппланационный тонометр Маскау-Марг, а в позднем послеоперационном периоде ВГД может быть измерено при помощи аппланационного тонометра Гольдмана [3,7,18-21]. Для аккуратности измерения ВГД в нашем исследовании использовался тонометр Топо-Рен.

Средний уровень исходного ВГД составил $13 \pm 3,27$ мм рт. ст.; у пациентов с СОГ и без СОГ $12,38 \pm 2,88$ мм рт. ст. и $13,19 \pm 3,4$ мм рт. ст., соответственно. У 8 (16,7%) пациентов (6 мужчин и 2 женщины) из 48 была выявлена СОГ. Средний уровень максимально повышенного послеоперационного ВГД у пациентов с выявленной СОГ составил $34,25 \pm 6,8$ мм рт. ст. (28-46 мм рт. ст.), при этом наибольшее среднее значение ВГД у пациентов с СОГ ($25 \pm 8,3$ мм рт. ст.) приходится на срок 4 месяца после ГПЛК. Распределение уровней среднего ВГД у пациентов с выявленной СОГ и без СОГ в разные сроки после ГПЛК представлено на рис. 1.

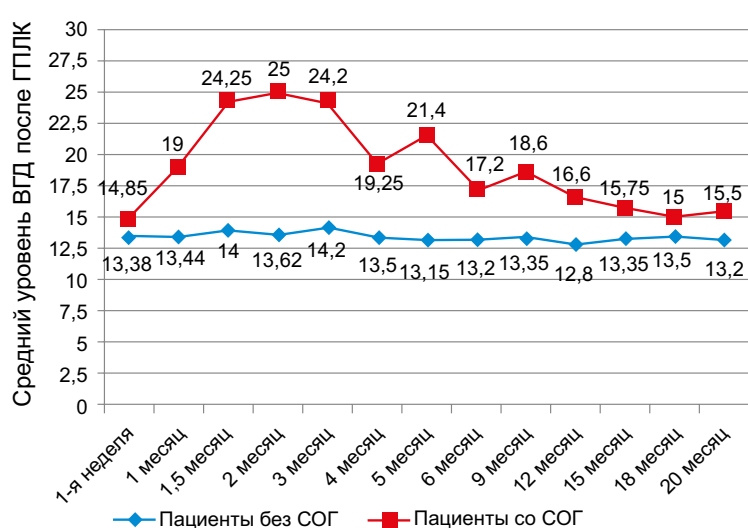


Рис. 1. Распределение уровней среднего ВГД у пациентов с нормальным ВГД и с выявленной СОГ в разные сроки после ГПЛК

Максимальный уровень повышения ВГД, в среднем, составил 21.9 ± 6.98 мм рт. ст. (16 -37 мм рт. ст.), при этом по классификации Armaly M.F.[18] у всех наших пациентов с СОГ наблюдалась выраженная степень «стероидного ответа» (подъём ВГД на 15 мм рт. ст. и выше). У 3 (6,25%) пациентов наблюдался подъём ВГД выше 21 мм рт. ст. и ниже 30 мм рт. ст., у 5 (10,4%) пациентов ВГД превышало 30 мм рт. ст., в связи с чем потребовалось назначение антиглаукоматозной терапии, при этом во всех глазах удалось контролировать ВГД медикаментозно. У 3-х (37,5%) пациентов из 8 несмотря на назначенный гипотензивный препарат и замену стероидного препарата не удалось сразу добиться полной нормализации ВГД. На 3-м, 4-м и 4,5 месяце после операции ВГД достигло пика и было снижено до исходного уровня на фоне дополнительных гипотензивных препаратов, снижения режима или полной остановки стероидов. Среднее количество и длительность применения гипотензивных капель составили $2,75 \pm 1,16$ (1-4) и $7 \pm 4,3$ месяцев (1-12 месяцев). Случаев развития СГ не наблюдалось.

Возможность снижения ВГД при СОГ после кератопластики на фоне гипотензивной терапии показана в ряде исследований [6,9,10], однако ряд авторов указывают на необходимость проведения антиглаукоматозной операции [7].

Средний срок первичного подъёма ВГД составил $2,6 \pm 1,96$ месяцев (1- 6,5 месяцев), при этом средний срок достижения пика ВГД составлял $3,6 \pm 1,6$ месяцев (1,5-6,5 месяцев). Необходимо отметить, что хотя у 5 (62,5%) из 8 пациентов СОГ была впервые выявлена в сроки до 3-х месяцев после ГПЛК, у 6 (75%) пациентов ВГД достигло максимального уровня в сроки ≥ 3 месяца после операции. Интересным является тот факт, что у пациентов с подъёмом ВГД в сроки до 3-х месяцев уровень ВГД был значительно ниже, чем у пациентов с подъёмом ВГД в сроки > 3 месяца после операции.

Заключение

СОГ развивается в 16,7% случаев после проведенной ГПЛК у пациентов с различной патологией роговицы и, во всех случаях купируется медикаментозно. При этом, во всех случаях наблюдается выраженная степень «стероидного ответа» с наибольшим значением ВГД на 4-м месяце после операции.

СОГ после кератопластики остаётся одной из основных причин потери прозрачности и отторжения трансплантата, а также необратимой потери зрения вследствие развития глаукомной оптической нейропатии. Рекомендуется постоянный мониторинг ВГД на протяжении всего периода применения стероидов у пациентов после ГПЛК с назначением своевременного гипотензивного лечения.

ЛИТЕРАТУРА

1. Ayyala R.S. Penetrating keratoplasty and glaucoma // *Surv. Ophthalmol.*, 2000, v.45, p.91-105.
2. Greenlee E.C., Kwon Y.H. Graft failure: IIS. Glaucoma escalation after penetrating keratoplasty // *Int. Ophthalmol.*, 2008, v.28, p.191-207.
3. Gupta P., Sharma A., Ichhpujani P. Post penetrating keratoplasty glaucoma // *Nepal J. Ophthalmol.*, 2014, v.6(11), p.80-90.
4. Irvine A.R., Kaufman H.E. Intraocular pressure following penetrating keratoplasty // *Am. J. Ophthalmol.*, 1969, v.68, p.835-891.
5. Han D.C., Mehta J.S., Por Y.M. et al. Comparison of outcomes of lamellar keratoplasty and penetrating keratoplasty in keratoconus // *Am. J. Ophthalmol.*, 2009, v.148(5), p.744-751.
6. Musa F.U., Patil S., Rafiq O. et al. Long term risk of intraocular pressure elevation and glaucoma escalation after deep anterior lamellar keratoplasty // *Clin. Experiment. Ophthalmol.*, 2012, v.40(8), p.780-785.
7. Erdurmus M., Cohen E.J., Yildiz E.H. et al. Steroid-induced intraocular pressure elevation or glaucoma after penetrating keratoplasty in patients with keratoconus or Fuchs dystrophy // *Cornea*, 2009, v.28(7), p.759-764.
8. Kirkness C.M., Ficker L.A. Risk factors for the development of postkeratoplasty glaucoma // *Cornea*, 1992, v.11, p.427-432.
9. Maier A.K., Klamann M.K., Torun N. et al. Intraocular pressure elevation and post-DSEK glaucoma after Descemet's stripping endothelial keratoplasty // *Graefes Arch. Clin. Exp. Ophthalmol.*, 2013, v.251(4), p.1191-1198.
10. Maier A.K., Wolf T., Gundlach E. et al. Intraocular pressure elevation and post-DMEK glaucoma following Descemet membrane endothelial keratoplasty // *Graefes Arch. Clin. Exp. Ophthalmol.*, 2014, v.252(12).

11. Naveiras M., Dirisamer M., Parker J. et al. Causes of glaucoma after descemet membrane endothelial keratoplasty // *Am. J. Ophthalmol.*, 2012, v.153(5), p.958-966.
12. Price M.O., Jordan C.S., Moore G. et al. Graft rejection episodes after Descemet stripping with endothelial keratoplasty: part two: the statistical analysis of probability and risk factors // *Br. J. Ophthalmol.*, 2009, v.93(3), p.391-395.
13. Perry H.D., Donnenfeld E.D., Kanellopoulos A.J. Topical cyclosporine A in the management of postkeratoplasty glaucoma // *Cornea*, 1997, v.16, p.284-288.
14. Price M.O., Price F.W., Kruse F.E. et al. Randomized comparison of topical prednisolone acetate 1% versus fluorometholone 0.1% in the first year after descemet membrane endothelial keratoplasty // *Cornea*, 2014, v.33(9), p.880-886.
15. Al-Mohaimed M., Al-Shahwan S., Al-Torbak A. et al. Escalation of glaucoma therapy after penetrating keratoplasty // *Ophthalmology*, 2007, v.114(12), p.2281-2286.
16. Olson R.J., Kaufman H.E. A mathematical description of causative factors and prevention of elevated intraocular pressure after keratoplasty // *Invest. Ophthalmol. Vis. Sci.*, 1977, v.16, p.1085-1092.
17. Karadag O., Kugu S., Erdogan G. et al. Incidence of and Risk Factors for Increased Intraocular Pressure After Penetrating Keratoplasty // *Cornea*, 2010, v.29(3), p.278-282.
18. Armaly M.F. Statistical attributes of the steroid hypertensive response in the clinically normal eye. The demonstration of three levels of response // *Invest. Ophthalmol.*, 1965, v.4, p.187.
19. Chang D.T., Pantcheva M.B., Noecker R.J. Corneal thickness and intraocular pressure in edematous corneas before and after Descemet stripping with automated endothelial keratoplasty // *Cornea*, 2010, v.29(10), p.1125-1130.
20. Salvetat M.L., Zeppieri M., Miani F. et al. Comparison of iCare tonometer and Goldmann applanation tonometry in normal corneas and in eyes with automated lamellar and penetrating keratoplasty // *Eye*, 2011, v.25, p.642-650.
21. Wandling G.R., Parikh M., Robinson C. et al. Escalation of glaucoma therapy after deep lamellar endothelial keratoplasty // *Cornea*, 2010, v.29, p. 991-995.

Ağayeva F.Ə.¹, Shetty R.², Nagaraja H.²

DƏRİN ÖN LAMELLAR KERATOPLASTİKADAN SONRA STEROİD MƏNŞƏLİ OFTALMOHIPERTENZIYA VƏ QLAUKOMA

¹Akad. Zərifə Əliyeva adına Milli Oftalmologiya Mərkəzi, Bakı, Azərbaycan

²Narayana Nethralaya Yüksəkixtisaslı Göz klinikası və Təkmilləşdirmə İnstitutu, Banqalor, Hindistan

Açar sözlər: *dərin ön lamellar keratoplastika, göz daxili təzyiq, steroid mənşəli qlaukoma, steroid mənşəli oftalmohipertenziya*

XÜLASƏ

Məqsəd – buynuz qişanın patologiyası olan xəstələrdə dərin ön lamellar keratoplastikadan (DÖLK) sonra əmələ gələn steroid mənşəli oftalmohipertenziyanın (SOH) və qlaukomanın (SQ) rast gəlmə tezliyini və kliniki xüsusiyyətlərini öyrənmək.

Material və metodlar

DÖLK aparılmış 48 xəstənin 48 gözünün retrospektiv təhlili aparılıb. Göz daxili təzyiqi (GDT) və onun yüksəlmə dərəcəsi; antiqlaukomatoz terapiyanın tələblisi və müddəti; medikamentoz müalicəyə refrakter olan və antiqlaukomatoz əməliyyatının aparılmasını tələb edən SOH və SQ-nın rast gəlmə tezliyi.

Nəticələr

DÖLK cərrahi əməliyyatından sonrakı müşahidə vaxtı orta hesabla $13,75 \pm 3,65$ ay idi. Cərrahi əməliyyat öndə GDT SOH aşkarlanmayan və SOH aşkarlanan xəstələrdə orta hesabla $13,19 \pm 3,4$ mm c. s. və $12,38 \pm 2,88$ mm c. s. DÖLK-dən sonrakı GDT-in maksimal artma dərəcəsi orta hesabla $21,9 \pm 6,98$ mm c. s (16-37) təşkil etdi. Bütün

hallarda yüksək dərəcəli «steroid reaksiya» aşkar olundu. İstifadə olunan antiglaukوماتoz medikamentlərin sayı və istifadə müddəti orta hesabla $2,75 \pm 1,16$ və $7 \pm 4,3$ ay olmuşdur. Müşahidə aparılan zaman heç bir xəstədə antiqlaukوماتoz cərrahi əməliyyatının aparılmasına göstəriş olmadı.

Yekun

Buynuz qişanın patologiyası olan xəstələrdə DÖLKdən sonra SOH 16,7% hallarda müşahidə oluna bilər, artmış GDT hipotenziv medikamentoz rejim altında tənzimlənir. Bütün hallarda yüksək dərəcəli «steroid reaksiya» aşkar olunur.

Aghayeva F.A.¹, Shetty R.², Nagaraja H.²

STEROID INDUCED OCULAR HYPERTENSION AND GLAUCOMA AFTER DEEP ANTERIOR LAMELLAR KERATOPLASTY

1National Centre of Ophthalmology named after acad. Zarifa Aliyeva, Baku, Azerbaijan

2Narayana Nethralaya Super Specialty Eye Hospital & Postgraduate Institute of Ophthalmology, Bangalore, India

Key words: *deep anterior lamellar keratoplasty, intraocular pressure, steroid induced glaucoma, steroid induced ocular hypertension*

SUMMARY

Aim – to assess the incidence and clinical features of steroid induced ocular hypertension (SOH) and glaucoma (SG) following deep anterior lamellar keratoplasty (DALK).

Materials and methods

A retrospective analysis of 48 eyes of 48 patients that underwent DALK for treatment of different corneal pathology was performed. Intraocular pressure (IOP) elevation, the necessity for prescribing of antiglaucomatous medications and duration of prescribed treatment, percentage of cases required antiglaucomatous surgery were evaluated.

Results

The mean post-DALK follow-up period was $13,75 \pm 3,65$ months. Mean preoperative IOP in patients without SOH and with SOH were $13,19 \pm 3,4$ mmHg and $12,38 \pm 2,88$ mmHg, respectively. The mean level of the highest IOP elevation was 21.9 ± 6.98 mmHg (16-37). In all cases severe «steroid response» was revealed. The mean number of antiglaucoma medications postoperatively and the duration of hypotensive treatment were $2,75 \pm 1,16$ and $7 \pm 4,3$ months, respectively. No one eye required antiglaucomatous surgery during follow-up.

Conclusion

The incidence of SOH following DALK in patients with different corneal pathology was 16,7%. The IOP was normalized by topical antiglaucomatous medications in all cases. In all cases the severe «steroid response» was revealed.

Для корреспонденции:

Агаева Фидан Акбар кызы, врач-офтальмолог отдела глаукомы Национального Центра Офтальмологии имени акад. Зарифы Алиевой

Rohit Shetty, главный врач-консультант Специализированной Офтальмологической Клиники и Института Последипломного Образования Narayana Nethralaya, Бангалор, Индия

Harsha Nagaraja, врач-офтальмолог Специализированной Офтальмологической Клиники и Института Последипломного Образования Narayana Nethralaya, Бангалор, Индия

Тел.: (99412) 569-91-36, (99412) 569-91-37

Адрес: AZ1114, г.Баку, ул. Джавадхана, 32/15

Email: administrator@eye.az : www.ey.az

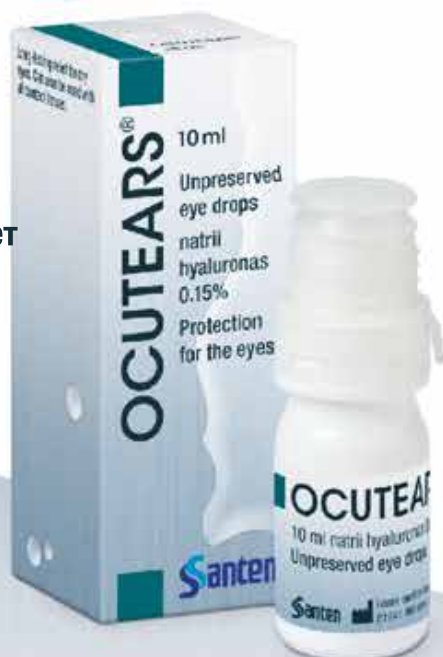ОКУТИАРЗ® - ЛЁГКОСТЬ И ГАРМОНИЯ ДЛЯ “СУХИХ” ГЛАЗ

ОКУТИАРЗ®



БЕЗ КОНСЕРВАНТОВ
СОВМЕСТИМ С КОНТАКТНЫМИ
ЛИНЗАМИ

- Восстанавливает и стабилизирует слезную плёнку
- Подобен естественной слезе
- Содержит гиалуроновую кислоту сверхвысокого молекулярного веса



НОВЫЕ
ПЕРСПЕКТИВЫ
ДЛЯ КОРРЕКЦИИ
СИНДРОМА «СУХОГО ГЛАЗА»

Santen

