

Абдуллаева Ф.И.

## РЕЗУЛЬТАТЫ КРОССЛИНКИНГА РОГОВИЦЫ ПРИ КЕРАТОКОНУСЕ У ПАЦИЕНТОВ ДО 18 ЛЕТ

*Национальный Центр Офтальмологии имени акад. Зарифы Алиевой, г. Баку, Азербайджан*

**Ключевые слова:** кератоконус, кросслинкинг, топография роговицы

Кератоконус является медленно прогрессирующей не воспалительной дистрофией роговицы, характеризующейся изменениями структуры стромы с реорганизацией коллагеновых волокон [1].

Возможным объяснением причины снижения резистентности роговицы до 60% по сравнению с нормой, предположительно является то, что при этом заболевании уменьшается количество поперечных связей коллагеновых волокон и повышается выработка пепсина. Снижение механической стабильности роговицы играет важную роль в прогрессировании эктазии при кератоконусе. В результате этих изменений происходит постепенное снижение зрения, неудовлетворительная очковая или контактная коррекция, истончение роговицы с рубцовыми изменениями [2].

У детей процесс прогрессирования заболевания происходит быстрее, чем у взрослых. При непереносимости жестких газопроницаемых контактных линз имплантация интрастромальных кольцевых сегментов улучшает остроту зрения без коррекции и с коррекцией у больных со II и III стадиями кератоконуса. Тем не менее, отдаленные исследования показали, что имплантируемые сегменты не обеспечивают постоянного уплощения роговицы. Значительное увеличение показателей кератометрии в отдаленные сроки после имплантации интрастромальных сегментов демонстрируют, что эта процедура имеет лишь временный эффект [3].

Для стабилизации прогрессирования кератоконуса Wollensak с соавторами предложили процедуру сшивания коллагена – кросслинкинг роговицы. Проведение данной операции предотвращает некоторые из основных патофизиологических механизмов развития заболевания [4]. Обзор литературы, а также наш собственный опыт применения кросслинкинга роговицы у пациентов старше 17 лет, показал высокую эффективность в стабилизации и незначительном регрессе заболевания. Кроме того, после операции не наблюдалось потери эндотелиальных клеток, развития катаракты и других побочных эффектов [5].

Учитывая вышеизложенное, мы применили кросслинкинг роговицы у пациентов с прогрессирующим кератоконусом II стадии по классификации Амслера, у пациентов младше 18 лет [6].

**Цель** – изучить в динамике функциональные результаты после кросслинкинга роговицы у пациентов с кератоконусом.

### **Материал и методы**

В исследование включены 30 пациентов (40 глаз) в возрасте от 12 до 18 лет (в среднем  $15,2 \pm 0,54$  лет) с прогрессирующей формой кератоконуса II стадии по классификации Амслера [6]. Из них 9 пациентов (13 глаз) женского и 21 пациентов (27 глаз) мужского пола. У всех пациентов наблюдалось прогрессирование заболевания, подтвержденное серийными исследованиями топографии роговицы и пахиметрическими данными [7]. Прогрессирование заболевания диагностировалось в тех случаях, когда в течении трех месяцев средние показатели кератометрии увеличивались не менее 1,5 диоптрий (дптр) или уменьшение пахиметрических данных не менее 5%. Таким образом, критериями для отбора пациентов включенных в данное исследование, являлось прогрессирование кератоконуса в течении трех месяцев, минимальные пахиметрические данные в самом тонком месте роговицы 400 мкм, возраст пациентов до 18 лет. В исследование не включены пациенты с толщиной роговицы менее 400 мкм в самом тонком месте, с центральными и парацентральными помутнениями роговицы, с выраженным синдромом сухого глаза, выраженным атопическим кератоконъюнктивитом, сопутствующими кератитами и перенесшими хирургические вмешательства. Прекращение ношения жестких газопроницаемых линз по крайней мере за 4 недели до базового обследования.

В начале исследования и через 1, 3, 6, 12 и 24 месяцев после проведения кросслинкинга роговицы оценивались следующие параметры: некорригированная острота зрения (НКОЗ), корригированная острота зрения (КОЗ), биомикроскопия, тест Ширмера, рефрактометрические показатели: сфера и цилиндр, топо-

графия роговицы, аберрометрия передней и задней поверхностей роговицы, томография, плотность эндотелиальных клеток (ПЭК), состояние передней камеры глаза и объема передней камеры, тонометрия по Гольдману, офтальмоскопия.

Для исследования применяли биомикроскоп Tomey (Japan), автокераторефрактометр (Tomey RC-5000, Japan). Анализ роговицы и анализ передней камеры были выполнены на камере Шеймпфлюга Pentacam HR (Oculus, Germany) [8]. Для пахиметрии роговицы во время операции применяли ультразвуковой пахиметр PacScan 300P (Sonomed, USA). Плотность эндотелиальных клеток исследовали применяя конфокальный микроскоп EM-3000 (Tomey, Japan), используя методику Prinz с соавторами [9].

Кросслинкинг роговицы проводили по общепринятой методике. После инстилляционной анестезии раствором Алкаина проводилась дезэпителизация роговицы в зоне 9 мм. Перед ультрафиолетовым облучением Ricrolin (SOOFT, Montegiorgio, Италия), рибофлавин фотосенсибилизирующий 0,1% раствора (10 мг рибофлавин-5-фосфата в 20% декстран-Т-500) инстиллировали на роговицу в течении 30 минут. После подтверждения проникновения рибофлавина в переднюю камеру на щелевой лампе с синим фильтром, роговица подвергалась ультрафиолетовому облучению от твердотельного устройства (CSO-VEGA X-linker; Scandicci, Firenze, Italy), который испускает свет с длиной волны  $370 \pm 5$  нм и излучения 3 мВт/см<sup>2</sup> или 5,4 Дж/см<sup>2</sup>. Экспозиция длилась 30 минут, в течении которых раз в 5 минут инстиллировали рибофлавин. Лазерное излучение аппарата CSO-VEGA имеет только один центральный светодиодный источник излучения. На протяжении всей процедуры проводилась интраоперационная пахиметрия. После окончания процедуры накладывается мягкая контактная линза, которую удаляют только полной эпителизации роговицы. Пациентам назначались инстилляции раствора левофлоксацина (Oftaquix) 4 раза в день в течении 7 дней, раствора дексаметазона (Maxidex) 3 раза в день в течении 21 дня, и раствора гиалуроната натрия (BluYal) 6 раз в день в течении 45 дней.

Статистический анализ проводился с компьютерной пакета Statistica (StatSoft, USA). Для статистического анализа использовался тест Стьюдента для парных данных. При невозможности параметрического анализа применялся тест Уилкоксона. Уровень статистической значимости был установлен на уровне  $P < 0,05$ .

### Результаты

До процедуры у пациентов НКОЗ составило в среднем  $0,15 \pm 0,07$ . После проведения кросслинкинга средние показатели остроты зрения были следующими: через 1 месяц -  $0,2 \pm 0,05$ ; через 3 месяца -  $0,25 \pm 0,06$ ; через 6 месяцев -  $0,28 \pm 0,05$ ; через 1 год -  $0,23 \pm 0,06$ ; через 2 года -  $0,28 \pm 0,06$ . До процедуры у пациентов КОЗ составило в среднем  $0,4 \pm 0,03$ . После проведения кросслинкинга средние показатели остроты зрения были следующими: через 1 месяц -  $0,52 \pm 0,04$ ; через 3 месяца -  $0,55 \pm 0,03$ ; через 6 месяцев -  $0,58 \pm 0,04$ ; через 1 год -  $0,59 \pm 0,04$ ; через 2 года -  $0,6 \pm 0,05$ . (диагр. 1, табл. 1)

Острота зрения как некорригированная, так и корригированная были достоверно повышены в течении всего послеоперационного периода по сравнению с начальными значениями ( $p < 0,05$ ). НКОЗ и КОЗ значительно улучшились в течении первых 6 месяцев после кросслинкинга и практически остались неизменными до 2-х лет наблюдения.

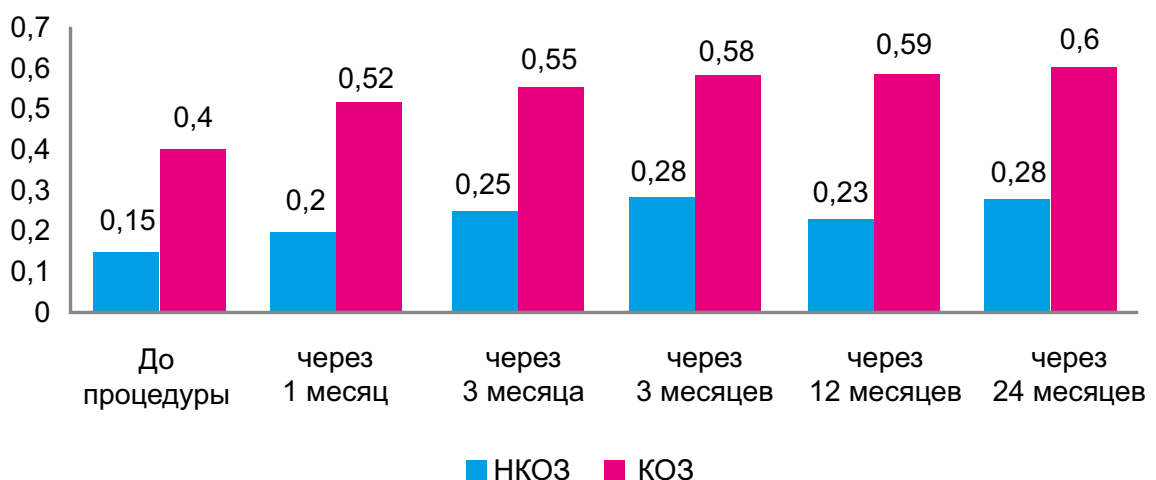


Диаграмма 1. Динамика НКОЗ и КОЗ у пациентов с прогрессирующим кератоконусом до и после проведения процедуры кросслинкинга.

Таблица 1

**Динамика НКОЗ и КОЗ у пациентов с прогрессирующим кератоконусом  
до и после проведения процедуры кросслинкинга**

		До CCL	1 месяц	3 месяца	6 месяцев	12 месяцев	24 месяца
НКОЗ (LogMAR)	M±m	0,79±0,21	0,69±0,16	0,58±0,20	0,66±0,17	0,62±0,19	0,58±0,18
НКОЗ (по Сивцеву)	M±m	0,15±0,07	0,2±0,05	0,25±0,06	0,28±0,05	0,23±0,06	0,28±0,06
КОЗ (LogMAR)	M±m	0,39±0,10	0,28±0,13	0,25±0,09	0,23±0,11	0,21±0,11	0,20±0,09
КОЗ (по Сивцеву)	M±m	0,4±0,03	0,52±0,04	0,55±0,03	0,58±0,04	0,59±0,04	0,6±0,05

До операции средний показатель сферэквивалента рефракции составил  $-3,63 \pm 1,1$  дптр, сферический компонент составил в среднем  $-2,32 \pm 0,91$  дптр, цилиндрический компонент -  $-2,87 \pm 0,36$  дптр. Через 2 года после операции средний показатель сферэквивалента рефракции составил  $-2,06 \pm 0,11$  дптр, сферический компонент составил в среднем  $-1,38 \pm 0,52$  дптр, цилиндрический компонент составил  $-1,56 \pm 0,44$  дптр. Таким образом, наблюдалось статистически значимое снижение показателей рефракции. Разница в средних показателях сферэквивалента составила 1,57 дптр ( $P=0,02$ ), сферического компонента составила 0,94 дптр ( $P=0,01$ ), цилиндрического - 1,31 дптр ( $P=0,02$ ).

Топографическая кератометрия на аппарате Pentacam (Oculus). Средний показатель кератометрии, сильный и слабый меридианы были 46,32 дптр, 51,48 дптр и 42,95 дптр соответственно. Через 2 года эти показатели были равны 45,30 дптр ( $P=0,03$ ), 50,21 дптр ( $P=0,04$ ), и 39,47 ( $P=0,01$ ) дптр соответственно. Таким образом, в динамике мы наблюдали не только стабилизацию кератометрических показателей, но и статистически значимое их снижение. Полученные результаты показывают, что кросслинкинг оказывает эффект уплощения роговицы в отдаленных сроках наблюдения.

Аберрометрия в диаметре 3 мм до операции составила  $1,98 \pm 0,1$  мкм, тогда как этот показатель через 2 года снизился до  $1,15 \pm 0,08$  мкм. Аберрации высшего порядка с  $0,38 \pm 0,03$  мкм снизились до  $0,26 \pm 0,02$  мкм. Показатели астигматические аберрации снизились с  $0,09 \pm 0,01$  мкм до  $0,06 \pm 0,006$  мкм. Исходные показатели комы снизились с  $0,57 \pm 0,05$  мкм до  $0,44 \pm 0,03$  мкм, и средние исходные сферические аберрации снизились с  $0,14 \pm 0,02$  мкм до  $0,10 \pm 0,006$  мкм. Все перечисленные выше различия были статистически значимыми ( $p < 0,05$ ).

Тотальная аберрометрия роговицы в диаметре 3 мм до операции составила  $1,63 \pm 0,11$  мкм, тогда как этот показатель через 2 года снизился до  $1,45 \pm 0,1$  мкм. Аберрации роговицы высшего порядка с  $0,56 \pm 0,04$  мкм снизились до  $0,43 \pm 0,04$  мкм. Показатели астигматической аберрации роговицы снизились с  $0,98 \pm 0,04$  мкм до  $0,86 \pm 0,04$  мкм. Все перечисленные выше различия были статистически значимыми ( $p < 0,05$ ).

Пахиметрия роговицы оценивалась в двух параметрах: пахиметрия в центре роговицы и в наименее тонком участке роговицы на аппарате Pentacam (Oculus).

Исходные данные пахиметрии составили в среднем  $479 \pm 7,99$  мкм и  $457 \pm 7,35$  мкм соответственно. Через 6 месяцев показатели снизились до  $441 \pm 4,79$  мкм и  $412 \pm 3,83$  мкм соответственно ( $p = 0,04$ ).

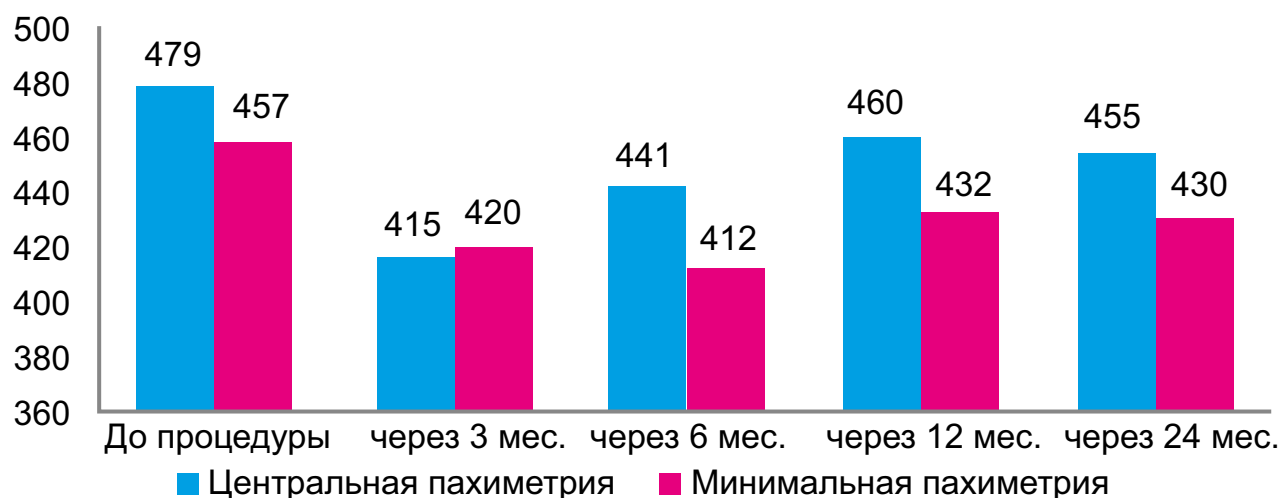


Диаграмма 2. Динамика центральной пахиметрии роговицы и наименьшей пахиметрии роговицы у пациентов с прогрессирующим кератоконусом до и после проведения процедуры кросслинкинга

Через 12 и 24 месяца статистически значимых различий в показателях как центральной пахиметрии и наименьшей пахиметрии не было выявлено (диагр.2). Через 24 месяца после операции общий объем роговицы увеличился с  $57 \pm 5$  мм<sup>3</sup> до  $65 \pm 4$  мм<sup>3</sup>, объем передней камеры и глубина передней камеры оставалась стабильной, а показатели передней и задней элеваций роговицы увеличились через 2 года наблюдения после операции, но различия между этими параметрами не были статистически значимыми ( $p > 0,05$ ) (диагр. 3).

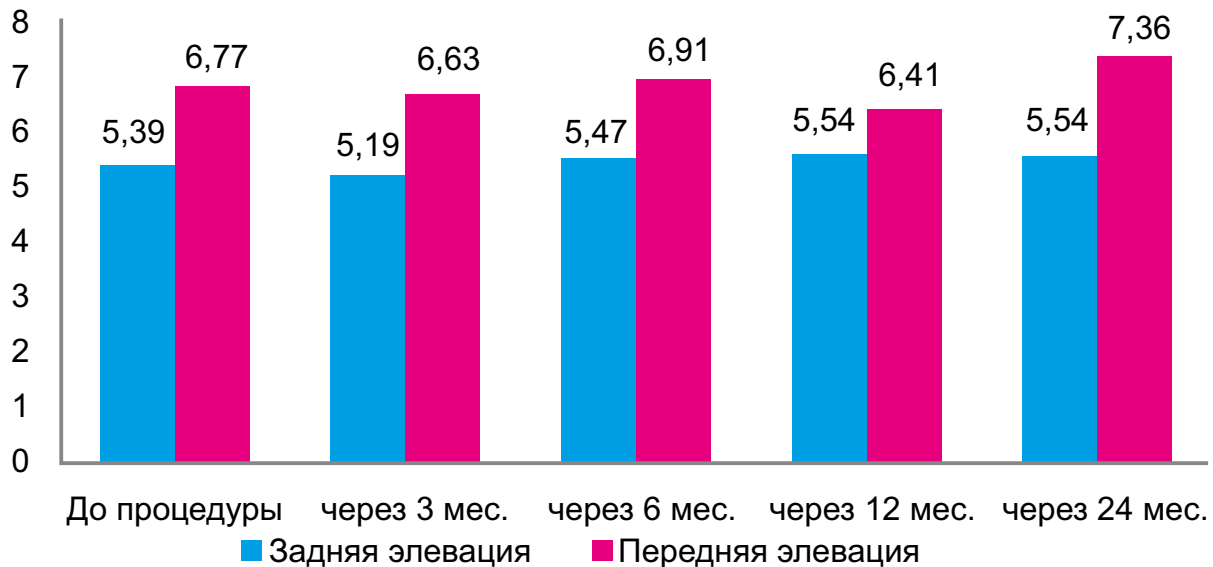


Диаграмма 3. Динамика задней и передней элевации роговицы у пациентов с прогрессирующим кератоконусом до и после проведения процедуры кросслинкинга

Плотность эндотелиальных клеток (ПЭК) до операции составило  $3221 \pm 212$  клеток/мм<sup>2</sup>. Через 1 месяц после кросслинкинга ПЭК составил  $2876 \pm 456$  клеток/мм<sup>2</sup>; через 3 месяца –  $3018 \pm 361$  клеток/мм<sup>2</sup>; спустя 12 месяцев –  $3129 \pm 342$  клеток/мм<sup>2</sup>; и к 24 месяцу ПЭК составил  $3209 \pm 178$  клеток/мм<sup>2</sup>. Снижение показателей ПЭК через месяц после кросслинкинга объясняется незначительными изменениями в строме и эпителии роговицы в раннем послеоперационном периоде. Разница между начальными показателями и показателями ПЭК через 2 года не были статистически значимыми ( $p = 0,25$ ), что указывает на то, что кросслинкинг не вызывает повреждения эндотелиальных клеток в отдаленном периоде наблюдения пациентов после операции.

Большинство пациентов отмечали сухость глаз в раннем послеоперационном периоде. После операции в отдаленном периоде наблюдения каких-либо осложнений со стороны органа зрения и в частности роговицы не наблюдалось. В 70 % (28 глаз) наблюдалось специфические после кросслинкинга золотистые стрии [4], и в 7,5% (3 глаза) наблюдали хейз роговицы. Данные изменения после инстилляций стероидных препаратов через 1 месяц после операции регрессировали.

#### Обсуждение

В данном исследовании были оценены изменения рефракции, кератометрии, топографических и aberрометрических показателей у пациентов с прогрессирующим кератоконусом в динамике после проведения кросслинкинга роговицы по стандартной методике, возраст которых не превышал 18 лет.

В раннем послеоперационном периоде наблюдалось ухудшение практически всех исследуемых показателей. Многими исследователями это объясняется удалением эпителия во время операции о постепенным восстановлением целостности эпителиальной оболочки [10]. Несмотря на это, в динамике наблюдалось постепенное улучшение большинства показателей до 24 месяцев после операции. Значительное уменьшение показателей кератометрии, рефрактометрии, общей и роговичной aberрометрии и роговичных индексов подтверждает уплощение эктазированной роговицы после кросслинкинга. Уже в течении первых 6-ти месяцев наблюдения после операции сферические и цилиндрические рефрактокератометрические показатели значительно снизились ( $p < 0,05$ ) и значительно улучшились показатели остроты зрения НКОЗ и КОЗ ( $p < 0,05$ ). Аналогичные данные были получены другими исследователями у пациентов с кератоконусом III стадии [4, 5, 11].

Анализ общей aberрометрии до и в отдаленном периоде наблюдения после операции показал значительное снижение показателей астигматизма, комы и сферических aberраций. Несмотря на эти данные, показатели aberрометрии роговицы не выявили изменения показателей комы. Мы предполагаем, что это

может быть связано с тем, что после операции происходят изменения в задней поверхности роговицы, скрытый от общего состояния показатели аберраций. Топографические индексы роговицы показали лучшую чувствительность и специфичность в выявлении изменений эктазированной роговицы после кросслинкинга, чем аберрометрические показатели.

Существенных различий в показателях передней и задней элевации также не наблюдалось. Это свидетельствует, что эффективность лечения не ограничивается передней стромой, а затрагивает также средние и задние отделы стромы.

У пациентов в возрасте до 18 лет пахиметрические показатели роговицы восстанавливались быстрее, чем в старших возрастных группах, т.к. в детском возрасте процессы заживления происходят более быстро [11]. До и после операции, в отдаленном периоде наблюдения показатели ПЭК практически не изменились, что подтверждается другими исследователями [12].

Клинический опыт показал, что прогрессирование кератоконуса у детей приводит к тяжелым последствиям, со значительным снижением остроты зрения, сопровождаемое более быстрым развитием эктазии роговицы, чем у взрослых. В нашем исследовании были включены пациенты (только 5 пациентов были старше 16 лет) с выраженным прогрессированием кератоконуса. Нашими исследованиями доказана эффективность проведения кросслинкинга роговицы у пациентов в возрасте до 18 лет. В отдаленном периоде наблюдения не только приостанавливается эктазия роговицы, но и происходит постепенное уплощение роговицы с повышением функциональных результатов. Таким образом, необходимо подчеркнуть важность ранней диагностики кератоконуса у детей с увеличением частоты обследования (каждые 3 месяца), для выявления прогрессирования заболевания. Следует отметить важные диагностические методы, такие как топография и пахиметрия роговицы. Прогрессирование кераторефрактометрических показателей на 1 дптр в 3 месяца может быть признано как показатель прогрессии эктазии роговицы.

#### **Заключение:**

Учитывая вышеперечисленные особенности, своевременно выполненная операция кросслинкинга роговицы, может не только устранить необходимость проведения кератопластики, но и улучшить функциональные результаты. При стабилизации эктазии возможны такие вмешательства, как имплантация интрастромальных сегментов или эксимер-лазерная абляция роговицы с целью повышения функциональных результатов [13].

## ЛИТЕРАТУРА

1. Cheng E.L., Maruyama I., Sundar Raj N. et al. Expression of type XII collagen and hemidesmosome-associated proteins in keratoconus corneas // *Curr. Eye Res.*, 2001, v.22(5), p. 333–340.
2. Rabinowitz Y.S. Keratoconus // *Surv. Ophthalmol.*, 1998, v. 42(4), p. 297-319.
3. Alio J.L., Shabayek M.H., Artola A. Intracorneal ring segments for keratoconus correction: Long-term follow-up // *J. Cataract. Refract. Surg.*, 2006, v.32(6), p. 978-985.
4. Wollensak G., Spoerl E., Seiler T. Riboflavin/ultraviolet-A- induced collagen crosslinking for the treatment of keratoconus // *Am. J Ophthalmol.*, 2003, v.135(5), p. 620- 627.
5. Vinciguerra P., Albe E., Trazza S., et al. Refractive, topographic, tomographic, and aberrometric analysis of keratoconic eyes undergoing corneal cross-linking // *Ophthalmology*, 2009, v.116(3), p. 369-378.
6. Alio J.L., Shabayek M.H. Corneal higher order aberrations: a method to grade keratoconus // *J. Refract. Surg.*, 2006, v.22(6), p.539-545.
7. Maguire L.J., Lowry J.C. Identifying progression of subclinical keratoconus by serial topography analysis // *Am. J. Ophthalmol.*, 1991, v.112(1), p.41-45.
8. De Sanctis U., Loiacono C., Richiardi L. et al. Sensitivity and specificity of posterior corneal elevation measured by Pentacam in discriminating keratoconus / subclinical keratoconus // *Ophthalmology*, 2008, v.115(9), p.1534-1539.
9. Prinz A., Varga J., Findl O. Reliability of a video-based noncontact specular microscope for assessing the corneal endothelium // *Cornea*, 2007, v.26(8), p.924-929.
10. Gatinel D., Racine L., Hoang-Xuan T. Contribution of the corneal epithelium to anterior corneal topography in patients having myopic photorefractive keratectomy // *J. Cataract. Refract. Surg.*, 2007, v.33(11), p.1860-1865.
11. Vinciguerra P., Albe E., Trazza S. et al. Intraoperative and postoperative effects of corneal collagen cross-linking on progressive keratoconus // *Arch. Ophthalmol.*, 2009, v.127(10), p.1258-1265.



12. Wollensak G., Spoerl E., Wilsch M. et al. Endothelial cell damage after riboflavin-ultraviolet-A treatment in the rabbit // J. Cataract. Refract. Surg., 2003, v.29(9), p.1786-1790.
13. Kanellopoulos A.J., Binder P.S. Collagen cross-linking (CCL) with sequential topography-guided PRK: a temporizing alternative for keratoconus to penetrating keratoplasty // Cornea, 2007, v.26(7), p.891-895.

Abduləliyeva F.İ.

## 18 YAŞINADƏK KERATOKONUSLU XƏSTƏLƏRDƏ BUYNUZ QIŞANIN KROSSLİNKİNQİNİN NƏTİCƏLƏRİ

**Açar sözlər:** *keratokonus, krosslinkinq, buynuz qişanın topoqrafiyası*

### XÜLASƏ

**Məqsəd** – keratokonuslu xəstələrdə krosslinkinqdən sonra funksional parametrlərinin dəyişikliklərinin dinamikada öyrənilməsi.

#### **Material və metodlar**

Tədqiqata Amsler təsnifatı üzrə II mərhələli progressivləşən keratokonus forması ilə 18 yaşa qədər (orta hesabla  $15,2 \pm 0,54$  yaş) 30 xəstə (40 göz) daxil edilmişdir. Onlardan 9 qadın, 31 pasiyent kişi cinsindən olmuşdur. Bütün xəstələrdə buynuz qişanın seriyalı topoqrafik müayinələri və paximetrik göstəriciləri ilə sübut olunmuş xəstəliyin progressivləşməsi müşahidə edilirdi. Bu tədqiqatda progressivləşən keratokonuslu pasiyentlərdə dinamikada standart metodika üzrə buynuz qişa krosslinkinqinin keçirilməsindən sonra refraksiyanın, keratometriyanın, topoqrafik və aberrometrik göstəricilərin dəyişiklikləri qiymətləndirilmişdir.

#### **Nəticə və onların müzakirəsi**

Əməliyyatdan sonrakı erkən dövrdə, demək olar ki, bütün tədqiq edilən göstəricilərin pisləşməsi müşahidə olunurdu. Buna baxmayaraq, dinamikada əməliyyatdan sonra 24 aya qədər göstəricilərin əksəriyyətinin təcridən yaxşılaşması müşahidə olunurdu. Keratometriyanın, refraktometriyanın, ümumi və buynuz qişa aberrometriyasının və buynuz qişa indeksləri göstəricilərinin əhəmiyyətli enməsi krosslinkinqdən sonra ektaziyalı buynuz qişanın yastılanmasını təsdiq edir. Artıq əməliyyatdan sonra müşahidənin ilk 6 ayı ərzində sferik və silindrik refraktokeratometrik göstəricilərin əhəmiyyətli dərəcədə enməsi ( $p < 0,05$ ), korreksiya olunmamış və korreksiya olunmuş görmə itiliyi göstəricilərinin əhəmiyyətli dərəcədə yaxşılaşması qeyd olunurdu ( $p < 0,05$ ).

#### **Yekun**

Yuxarıda qeyd olunan xüsusiyyətləri nəzərə alaraq, buynuz qişa krosslinkinqi əməliyyatının vaxtında yerinə yetirilməsi, nəinki keratoplastikanın keçirilməsi ehtiyacını aradan qaldıra, hətta funksional nəticələri yaxşılaşdırma bilər.

Abduləliyeva F.İ.

## RESULTS OF THE KROSSLINKING OF THE CORNEA IN PATIENT UNDER 18 YEARS OLD

*National Ophthalmology Centre named after acad. Zarifa Aliyeva, Baku, Azerbaijan*

**Keywords:** *keratoconus, krosslinking, cornea topography*

**Aim** – to study in dynamics of change in functional results after crosslinking in patients with keratoconus.

#### **Material and methods**

Research included 30 patient (40 eyes) aged 12 to 18 years old (on average  $15,2 \pm 0,54$  years) with the progressing form of keratoconus of the II stage on classification of Amslera. From them 9 female patients and 31 male patients. All patients had progressing of a disease confirmed with serial researches of topography of a cornea

and pachymetry data was observed. In this research changes of a refraction, a keratometry, topographical and the aberrometry of indicators patients with progressing keratoconus in dynamics after carrying out a crosslinking of the cornea by a standard technique was estimated.

#### Results

In the early postoperative period, practically all studied indicators were deteriorated. Despite it, dynamics' gradual improvement of the majority of indicators till 24 months after operation was observed. Considerable reduction of indicators of keratometry, refractometry, the general and corneal aberrometry and corneal indexes confirms flattening of an ektasie cornea after crosslinking. Within the first 6 months of supervision after operation spherical and cylindrical refractokeratometric indicators considerably decreased ( $p < 0,05$ ) and indicators visual acuity with correction and without correction improved ( $p < 0,05$ ).

#### Conclusion

Considering above-mentioned features, in due time performed operation of the cornea crosslinking, can not only eliminate the need of carrying out a keratoplasty, but improve functional results.

#### Для корреспонденции:

*Абдулалиева Фарах Ингилаб кызы, кандидат медицинских наук, научный сотрудник отдела хирургии и трансплантации роговицы Национального Центра Офтальмологии им. академика З.А.Алиевой;*

*Адрес: AZ1114, ул.Джавадхана, 32/15*

*Телефон: 596 09 47*

*E-mail: nizami.dr@mail.ru; farah-dr@mail.ru; administrator@eye.az*