

Джарулла-заде И.Ч., Юсифова Н.З.

К ТАКТИКЕ ХИРУРГИЧЕСКОГО ЛЕЧЕНИЯ НОВООБРАЗОВАНИЙ В МЫШЕЧНОЙ ВОРОНКЕ ОРБИТЫ

Центральная Больница Нефтяников Азербайджан, Баку

Ключевые слова: орбита, мышечная воронка орбиты, новообразование, малоинвазивный доступ

Патологические изменения орбиты в клинической практике остаются тяжелой и ответственной для офтальмолога проблемой. Тяжесть патологии, прежде всего, обусловлена топографо-анатомическими особенностями орбиты. Обеспечивая безопасность и жизнедеятельность органа зрения, орбита тесно взаимосвязана как с полостью черепа, так и с придаточными пазухами носа. В том числе, наличие в полости орбиты различных тканевых структур обуславливает значительный полиморфизм имеющих место патологических изменений. В структуре патологических изменений орбиты ее новообразования составляют около 25% новообразований органа зрения. Решающая роль при патологических изменениях помимо анализа клинических симптомов, принадлежит с одной стороны своевременной диагностике, с другой, правильной адекватной тактике лечения [1, 2, 3].

Орбитальная хирургия – один из наиболее сложных разделов офтальмохирургии. В числе наиболее сложных и ответственных остается хирургия новообразований локализованных в проекции мышечной воронки орбиты - труднодоступной зоне, где локализованы магистральные сосуды и нервы глаза, в том числе зрительный нерв. При такой локализации процесса сохраняется высокий потенциальный риск нарушений зрительных функций глаза. В том числе удаление новообразования предопределяет и высокую ответственность не только восстановлению нарушенных, но и по сохранению имеющихся к обследованию зрительных функций.

Любая стратегия избираемой для удаления в орбите новообразования хирургии, включает в себя в качестве необходимых мероприятий, решение целого ряда вопросов, где наиболее важны индивидуальный подход с учетом локализации, предполагаемого генезапатологического процесса, его размеров. Профилактика потенциальных осложнений с позиций предопределяемой по объему, тактике хирургии, включает обсуждение индивидуальных особенностей, размеров костной орбиты.

Большинство из предложенных методик по удалению локализованных в мышечной воронке орбиты опухолей (интраконусных), предполагает при удалении опухоли остеотомию латеральной стенки с последующей ее репозицией, которая обеспечивает более широкий доступ к новообразованию, уменьшая при этом риск потенциальных осложнений [3, 4]. В том числе также в рамках дискуссий нередко остается вопрос, кто должен оперировать пациента, офтальмохирург или нейрохирург?

Малоинвазивный и щадящий хирургический доступ, в том числе косметически приемлемый для пациента, адекватный объему, характеру новообразования, с учетом его соотношения с близлежащими структурами, возможностей для удаления в пределах здоровой ткани остается одной из наиболее актуальных и насущных для клинической офтальмологии проблем.

Цель – определить оптимальную тактику удаления новообразований орбиты с локализацией в зоне мышечной воронки, включая малоинвазивный хирургический подход к экстракции интраконусных новообразований без остеотомии.

Материал и методы исследования

Исследование включает результаты обследования, лечения 8 пациентов, где имелось локализованное в зоне мышечной воронки орбиты (интраконусной локализации) новообразование. Возраст пациентов варьировал от 30 до 59 лет (средний возраст 41 год). Из них мужчин было 3, женщин 5.

Всем пациентам было проведено должное офтальмологическое обследование, включившее определение остроты зрения, биомикроскопию переднего, заднего отрезка глаза, рефрактометрию, тонометрию, периметрию, экзофтальмометрию. Такие методы исследования как ядерно-магнитный резонанс (ЯМР), компьютерная томография (КТ) имели основополагающее значение для диагностики, выбора тактики лечения, динамики наблюдения.

Новообразование было диагностировано в 4 наблюдениях в правой орбите и в 3-х в левой. Хирургический доступ при планировании операции выбирался соответственно локализации новообразования, его характера. При этом новообразование было локализовано в 4-х наблюдениях в нижне-латеральном квадрате, в 3-х в верхне-медиальном и одном в верхне-латеральном (соответственно 4, 3, 1). Хирургическое лечение было исполнено с тактикой удаления новообразования, исключив остеотомию, с техникой трансконъюнктивального доступа или транс-кожного косметического (подхода).

Результаты и их обсуждения

Выраженная клиника того или иного патологического процесса, как известно, облегчает диагностику истинной природы заболевания. При этом диагностика любого патологического процесса наиболее ценна и важна на ранних стадиях его развития, когда возможности и эффективность лечения значительно выше. Вместе с тем именно начальные клинические проявления патологического процесса, как показывают клинические наблюдения, могут достаточно долго оставаться без должного внимания. Поэтому, настоящее сообщение ориентировано не только на хирургическую тактику удаления новообразования в труднодоступной зоне, но и на своевременное привлечение внимания клиницистов на остающиеся нередко без должного внимания возможные проявления патологического процесса в виде новообразования в начальной стадии его развития.

С позиций вышеизложенного, заслуживают внимания жалобы, которые имели место у пациентов с первично диагностированным новообразованием, их анализ на фоне клинического обследования. Локализация новообразования предопределяла жалобы, клиническую симптоматику. У пациентов с первично выявленным новообразованием орбиты в числе первостепенных (основных) жалоб имели местопредоходящие нарушения зрения в виде затуманивания, снижение зрения, изменения его качества, обусловленные и подтверждаемые изменением рефракции. В том числе могли иметь место кратковременная его потеря (amavosis fugax) при определенной позиции взгляда, болевой фактор. Заслуживали внимания односторонний экзофтальм различной степени, ретракция век, блефароптоз, затруднение репозиции. Со слов пациентов, нередко появлению видимых признаков в виде экзофтальма, имели место: спорадически возникающее ощущение тяжести, чувство «распираия» в орбите (разлитого характера) и соответствующей половине головы.

В числе наиболее часто регистрируемых при обследовании клинических проявлений имел место экзофтальм, птоз и ретракция век различной степени, затрудненная репозиция глаза. При экзофтальмометрии степень экзофтальма варьировала от 3 до 7 мм. Длительность заболевания, размер опухоли, ее прогрессирование, локализация, предопределяли клиническую картину. Характерные изменения на глазном дне, обусловленные давлением опухоли на задний полюс глаза, проявлялись складками хориоидной оболочки (choroidal folds).

В таблице 1 представлены обобщенные результаты обследования пациентов, где отражены возраст, сторона поражения, локализация новообразования в мышечной воронке, его размер и подтвержденная при морфологическом исследовании природа новообразования.

Таблица 1

Основные показатели оперированных в связи с новообразованием орбиты пациентов

Пациент	Пол	Сторона	Возраст	Расположение опухоли в конусе	Размер опухоли (мм)	Морфологическая структура
1	М	OS	57	Нижне-наружное	18-20	Кавер.гемангиома
2	Ж	OD	39	Нижне-наружное	18-20	Кавер.гемангиома
3	Ж	OS	46	Верхне-внутреннее	22-25	Кавер.гемангиома
4	Ж	OD	35	Нижне-наружное	24-25	Шваннома
5	М	OD	54	Верхне-внутреннее	21-27	Кавер.гемангиома
6	Ж	OS	40	Верхне-внутреннее	22-23	Кавер.гемангиома
7	Ж	OD	42	Нижне-наружное	20-24	Кавер.гемангиома
8	М	OD	59	Верхне-наружное	17-19	Кавер.гемангиома

Вместе с тем мы полагаем, что с позиций цели исследования, вышеизложенного, более целесообразно представить и обсудить одно из восьми, характерных клинических наблюдений патологии орбиты в виде новообразования в мышечной воронке.

Клиническое наблюдение

Пациентка в возрасте 35 лет обратилась с жалобами на незначительное выстояние или выпячивание правого глаза, некоторое чувство дискомфорта в виде «распирания», некоторое снижение зрения правого глаза в сравнении с левым, изменение его качества, которые беспокоили ее время от времени, на которые обратила внимание около 6 месяцев назад. В анамнезе пациентка отметила, что имел место фактор травмы головы годичной давности. При осмотре обращали внимание птоз верхнего века и ретракция нижнего века правого глаза, экзофтальм (Рис.1).

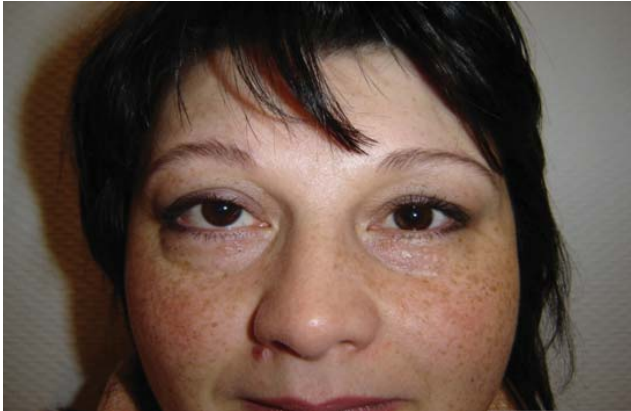

Рис.1. Общий вид пациентки при первичном обращении (объяснение в тексте)

При обследовании пациентки при зрительных функциях обоих глаз 1,0, была выявлена гиперметропия правого глаза +0,75D. Обращали внимание параметры MRД (margin reflex distance – вертикальная дистанция между центром роговицы и краем века). MRД 1 - вертикальная дистанция между центром роговицы и краем верхнего века была 2мм, MRД 2 - вертикальная дистанция между центром роговицы и краем нижнего века 6 мм. При экзофтальмометрии был установлен проптоз правого глаза величиной 6 мм (Рис.2). При биомикроскопии переднего отрезка правого глаза патологических изменений не было выявлено. Оптические среды были прозрачными. При детализации структур глазного дна значимых изменений сетчатки, калибра сосудов и зрительного нерва не было выявлено, однако имели место изменения в виде choroidal folds (складки хориоидеи). При обследовании парного глаза каких-либо патологических изменений, как переднего, заднего отрезка глазного яблока, так и рефракции не было выявлено.

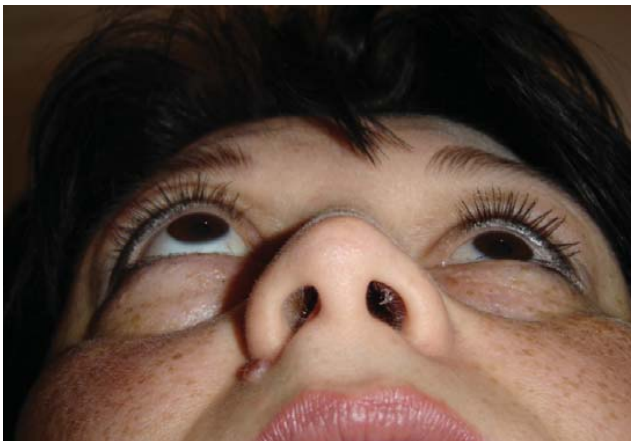

Рис. 2. Детализация выявленных изменений при позиции взора кверху (более наглядно регистрируется односторонний экзофтальм)

Учитывая предъявляемые пациенткой жалобы, в том числе выявленные клинические особенности, настороженность по совокупности имеющихся данных, пациентка была направлена на дополнительное обследование ЯМР. По результатам исследования ЯМР было выявлено наличие новообразования округлой формы, которое было локализовано за глазным яблоком в проекции мышечной воронки орбиты, размерами 22-24 мм (рис. 3 а,б,с). Детализация выявленных при ЯМР изменений подтверждала регистрируемую клиническую симптоматику. На рис.3 б отмечается некоторое сдавливание глазного яблока сзади, объясняющее причину гиперметропии.

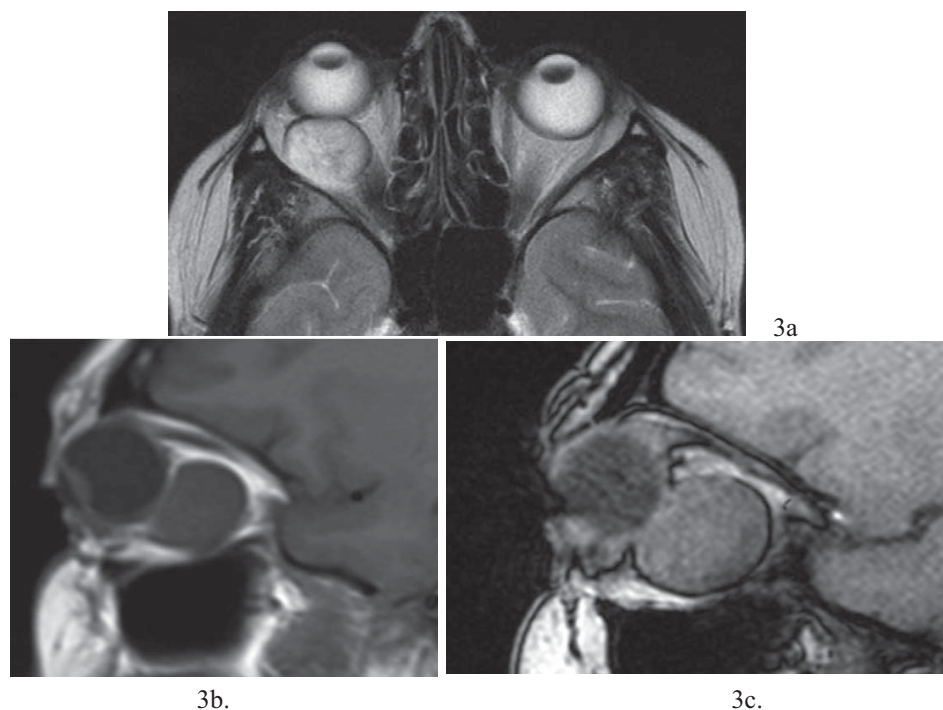


Рис. 3 а, в, с. ЯМР. Новообразование в проекции мышечной воронки правой орбиты, позади глазного яблока

Учитывая размеры новообразования, его локализацию и прогрессирование процесса, была избрана тактика хирургического лечения с целью исключения компрессии важных структур глаза. По совокупности клинических проявлений, топографических особенностей, была избрана и произведена тактика трансконъюнктивального удаления опухоли с доступом по ниже-латеральной проекции. Была осуществлена ретракция мышцы и орбитального жира, что обеспечило возможность визуализировать новообразование. Щадящим методом в пределах здоровой ткани новообразование было экстирпировано. Чрезвычайно важно отметить, что при данной методике удаления новообразования, необходимо постоянно контролировать состояние глазного яблока, так как учитывая маленький объем орбиты, возможно (не исключено) сдавление глазного яблока, нервно-сосудистого пучка ретракторами. В том числе для предотвращения компрессии зрительного нерва возможным кровотечением, в полость орбиты был вставлен дренаж, который на следующий день был удален (Рис.4).

Осложнений в ходе оперативного вмешательства не было.

Удаленная новообразованная ткань была направлена на морфологическое исследование (Рис. 5). При гистомикроскопическом исследовании была установлена природа шванномы.

В послеоперационном периоде уже на следующий день после операции, при осмотре, несмотря на отек, исчезли жалобы пациентки, в том числе – исчезла гиперметропия. В течение недели имел место отек век со стабильной динамикой регресса. Пациентка была переведена на амбулаторное наблюдение спустя сутки (Рис. 4).

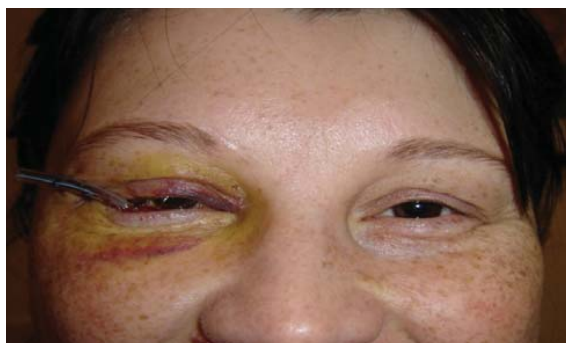

Рис.4. Состояние пациентки на следующий день после операции

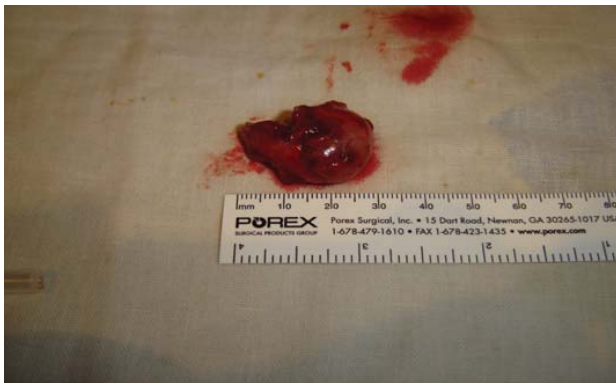

Рис. 5. Удаленная новообразованная ткань

Наблюдался спокойный послеоперационный период. Пациентка вернулась к своим занятиям через 3 дня после операции. На Рис. 6, 7 представлено состояние спустя две недели после лечения.

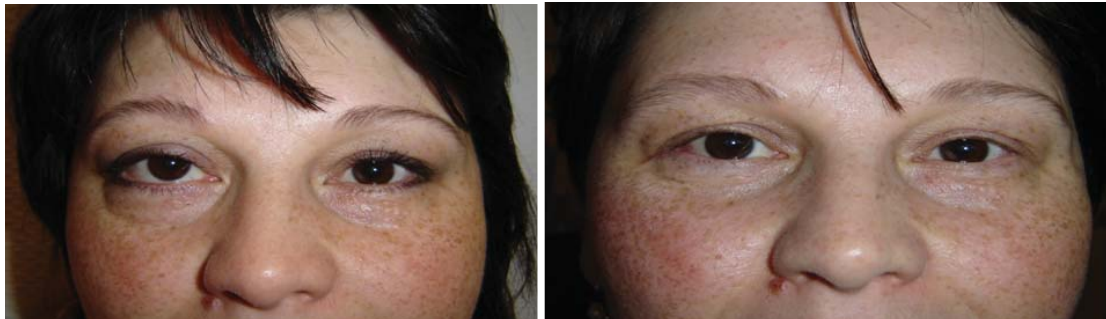

Рис. 6. Состояние пациентки спустя две недели после операции в сравнении с поступлением

В отдаленные сроки после хирургического лечения (5 лет), обследования в динамике рецидива новообразования и негативных последствий не выявило.

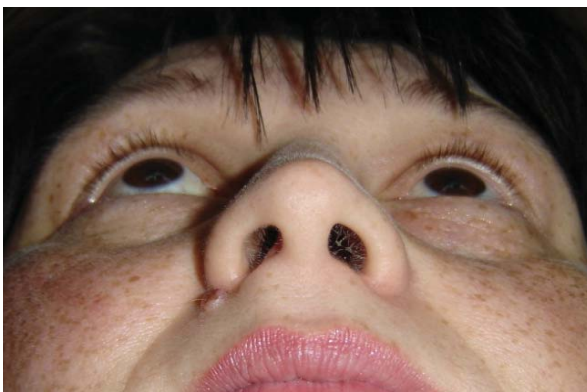

Рис. 7. Состояние пациентки спустя две недели после операции при взгляде вверх

Известно, кардинальным симптомом большинства орбитальных заболеваний, в том числе новообразований, является односторонний экзофтальм, дифференциальная диагностика которого остается сложной без таких методов исследования, как ядерно-магнитный резонанс, компьютерная томография. Данные образования могут носить, как асимтоматический характер, быть диагностированы случайно при неинвазивных исследованиях (компьютерной, магнитно-резонансной томографии и т.д.), так и приводить к дисфункции органа, организма в целом, а также к косметическим дефектам [3, 5]. Нарастающий экзофтальм – признак прогрессирования патологии. Вследствие давления опухоли на задний полюс глаза, непосредственного сдавливания глазного яблока, возможны изменения качества зрения, рефракции, изменения на глазном дне в виде поперечной складчатости, обусловленные складками хориоретинального

уровня. Данная складчатость, как было показано ранее Friberg T.R. и Grove A.S. (1983), возникает при более переднем расположении новообразования в орбите, прямопропорционально ее размерам [7]. Нередко при новообразованиях указанной локализации развивается и застойный сосок нерва. Оболочечный характер болей нельзя исключить при сдавливании новообразованием зрительного нерва. Поэтому, в плане ранней диагностики, чрезвычайно важна должная настороженность при клинических обследованиях.

Стратегия выбираемого лечения при патологии орбиты включает алгоритм адекватных диагностических мероприятий, выбор оптимальной тактики хирургического лечения с прогнозированием потенциальных осложнений. Последние могут быть обусловлены локализацией патологического очага, в том числе близостью к анатомически важным для зрительных функций глаза структурам, избранной тактикой лечения. Известно мнение, что с позиций имеющих место и известных по литературе множественных подходов к удалению новообразований орбиты, в том числе в мышечной воронке, в орбите не осталось недоступных зон. При этом справедливо, что возможности современной орбитальной хирургии, ее безопасность определяются правильным выбором метода и техники операции [1, 5, 6]. Немаловажное значение для исходов имеют перспективы зрительных функций. В числе особенностей хирургического лечения орбиты значимы: анатомо-топографические связи, особенности прилежащих структур, тактика и техника удаления новообразования в пределах здоровой ткани, где особенно важны меньшая травматичность, сохранение зрительных функций, функций орбитальных структур, косметический эффект, сроки реабилитации с восстановлением трудоспособности. При выборе техники хирургического удаления новообразования, важным преимуществом трансконъюнктивального доступа остается возможность применения других способов орбитотомии после получения результатов гистологического исследования, таких как костная резекция, трепанация черепа и т.д. (в том числе, предложенные нашим пациентам в ряде наблюдений до нас). Расширенный подход к удалению новообразования в виде костной резекции, как известно, предоставляет хирургу хорошую визуализацию ретробульбарного пространства при дислокации латеральной прямой мышцы и вследствие чего получил широкую популярность. Однако этот подход ассоциируется с более продолжительным временем операции, заметным шрамом, асимметрией височной области в отдаленном периоде, более сильными болями, длительным реабилитационным периодом. Для остеотомии хирург дополнительно вынужден затронуть кожу, темпоральную мышцу и собственно создать перелом латеральной стенки орбиты, что в свою очередь является дополнительным источником для осложнений. Также следует принять во внимание прохождение фронтальной ветви лицевого нерва в данной топографической области и при нестандартном его расположении увеличивает возможность его повреждения. Предоперационное использование современных методов сканирования дает возможность более точной локализации опухоли, выбора наименее травматичного доступа к её экстракции либо биопсии.

Заключение

Малоинвазивная экстракция интраконусных новообразований без остеотомии является относительно безопасным и менее травматичным методом, позволяющим вернуть пациента к его деятельности за более короткий промежуток времени. Учитывая малое количество наблюдений, в том числе недостаточное, для более веских суждений и заключений, рекомендуются дальнейшие исследования.

ЛИТЕРАТУРА:

1. Офтальмоонкология / под ред. А.Ф.Бровкиной. М.: Медицина, 2002, 421 с.
2. Болезни орбиты / под ред. А.Ф.Бровкиной. М.: Медицина, 1993, 240 с.
3. Orcutt J.C., Wulc A.E., Mills R.P., Smith C.H. Asymptomatic orbital cavernous hemangiomas // *Ophthalmology*, 199, v.98(8), p.1257-1260.
4. Schick U., Dott U., Hassler W. Surgical treatment of orbital cavernomas // *Surgical Neurology*, 2003, v.60(3), p.234-244.
5. Thorn-Kany M., Arrué P., Delisle M., Lacroix F. et al. Cavernous hemangiomas of the orbit: MR imaging // *J. Neuroradiology*, 1999, v.26(2), p.79-86.
6. Goldberg R.A., Rootman D.B., Nassiri N. et al. Orbital Tumors Excision without Bony Marginotomy under Local and General Anesthesia // *J. Ophthalmol.*, 2014, v.14, p.4248-52.
7. Friberg T.R., Grove A.S. Choroidal folds and refractive errors associated with orbital tumors // *Arch. Ophthalmol.*, 1983, v.4, p.598-603.

GÖZ YUVASININ ƏZƏLƏ QIFINDA YENİTÖRƏMƏLƏRİN CƏRRAHİ MÜALİCƏSİNİN TAKTİKASINA DAİR

Mərkəzi Neftçilər Xəstəxanası, Bakı, Azərbaycan.

Açar sözlər: *göz yuvası, yenitörəmələr, əzələ qifinin sahəsi, optimal taktika, az invaziv cərrahi kəsiklər*

XÜLASƏ

Məqsəd - əzələqifinin sahəsində lokallaşan göz yuvasının yenitörəmələrinin götürülməsinin, osteotomiyasız intrakonus törəmələrinin ekstraksiyasına az invaziv cərrahi yanaşması daxil olunmaqla, optimal taktikasının müəyyən edilməsi.

Tədqiqatın materialı və metodları

Tədqiqat əzələ qifinin sahəsində lokallaşan (intrakonus lokalizasiya) göz yuvasının yenitörəmələri olan 8 pasiyentin müayinə və müalicəsi nəticələrinə əsaslanmışdır. Pasientlərin yaşı 30-59 arası dəyişmişdir. Onlardan 3-ü kişi, 5- qadın olmuşdur. Oftalmoloji müayinə, nüvə-mağnit rezonansı (NMR), kompüter tomoqrafiyası aparılmışdır.

Yenitörəmənin götürülməsi ilə cərrahi müalicə osteotomiyasız transkonyunktival kəsik (yanaşma) texnikası ilə aparılmışdır.

Nəticələr

Yenitörəmənin kliniki təzahürləri sırasında ekzoftalm qeyd edilir, ekzoftalmometriyada 3 mm-dən 7 mm qədər. Görmənin pozulmaları, onun azalması, keyfiyyətinin dəyişməsi 6 pasiyentdə hipermetropiyaya doğru refraksiyanın birtərəfli dəyişməsinə aşkar etmişdir. Arxa qütbə törəmənin təzyiqli nəticəsində əmələ gələn göz dibində dəyişikliklər bizim müşahidələrdə daimi olmamışdır, choroidal folds (xoroideyanın büküşləri) mövcud idi.

Gözün arxa hissəsinin strukturlarının kompressiyasını istisna etmək üçün sağlam toxumanın sərhədlərində aşağı-lateral proyeksiya üzrə kəsiklə törəmənin transkonyunktival götürülməsi taktikası seçilmişdir.

Morfoloji tədqiqat zamanı pasiyentlərin müayinə və müalicəsinin nəticələri yenitörəmənin təbiətini (şvannoma-1, kavernoza hemangioma-7) təsdiq etmişdir.

Cərrahi müdaxilənin gedişatında ağırlaşmalar qeyd edilməmişdir. Görmə funksiyaları, orbital strukturların funksiyaları saxlanılmışdır. Pasientlər bir sutkadan sonra əmək qabiliyyətinin bərpası və yaxşı kosmetik effekt əldə olunmaqla ambulator müşahidəyə keçirilmişdir.

Yekun

Müasir skanlaşdırma üsullarının istifadəsi, törəmənin daha dəqiq lokalizasiyası və az invaziv cərrahi kəsiklərin tətbiqi intrakonus törəmələrinin ekstraksiyasını osteotomiyasız aparılmasına imkan yaradır ki, bu da nisbətən təhlükəsiz üsul hesab edilir. Müşahidələrin az sayını, o cümlədən əsaslı fikir və nəticələrin çıxarılması üçün kifayət qədər olmadığını nəzərə alaraq, gələcəkdə tədqiqatların aparılması tövsiyə olunur.

Jarulla-zadə I. C., Yusifova N.Z.

THE TACTIC FOR THE REMOVAL OF ORBITAL INTRACONAL TUMORS

Central Hospital of oilmen. Azerbaijan, Baku

Key words: *orbit, tumour, muscular funnel of orbit*

SUMMARY

Aim - to establish an optimal surgical approach to intracanal lesions without osteotomy.

Material and Methods

A chart review of the patients who underwent intraconal tumor removal without osteotomy from 2009-2013 was performed. Patients with well defined lesions were included in the study. All the patients had imaging done (CT or MRI), exophthalmometry, dimensions of the palpebral fissure, visual acuity checked. The decision to perform a surgery was based on a progression of the lesion and undesirable cosmetic appearance of the patient.

Results

8 patients (5 female and 3 male) were included in the study with the average age of 41 years old. Four right orbits and three left orbits were affected. Average size of the tumors was 22 (max 27 mm, min 18 mm). Four tumors were located infero-laterally, three-supero-medially and one-supero-laterally. All patients had improvement of symptoms, cosmetic appearance and no recurrence was observed within at least 12 months (max, 5 years).

Conclusion

Minimally invasive approach to intraconal tumors of the orbit is relatively safe and less traumatic method, which allows patients to return to their daily activity in a relatively shorter time. Taking into account a small number of patients further investigation is recommended.

ДЛЯ КОРРЕСПОНДЕНЦИИ:

Джарулла-заде Имран Чингиз оглы – врач-офтальмолог Центральной Больницы Нефтяников
Юсифова НиярЗаманкызы, доктор философии по медицине, врач-офтальмолог Центральной Больницы
Нефтяников.

Адрес: AZ1114. г. Баку, ул. Хətai r., Y.Səfərov 17 küç.

Тел.: (+994 12)521-08-50; 490-11-20.

E-mail: administrator@eye.az; <http://www.eye.az>