UOT: 617.713-007.64

Əliyeva S.Ş., Orucoğlu F.X.*

KERATOKONUS ZAMANI BUYNUZ QİŞANIN TOPOQRAFİK PARAMETRLƏRİNİN DƏYƏRLƏNDİRİLMƏSİ

Akademik Zərifə Əliyeva adına Milli Oftalmoloji Mərkəzi, Bakı,Azərbaycan

*Birinci göz hastanesi, İstanbul, Türkiyə**

Açar sözlər: *kerotokonus, buynuz qişanın topoqrafik göstəriciləri*

Keratokonus – gözün önündə yerləşmiş şəffaf təbəqəsinin, yəni buynuz qişasının həddindən artıq incəlməsi və konus şəklini alması deməkdir. Buynuz qişanın əyriliyinin artması, proqressivləşmiş nazilməsi və son nəticədə capıqlaşması ilə xarakterizə olunan xəstəlik olub, buynuz qişanın qeyri-iltihabi degenerativ ektaziyasıdır. Ektaziya nəticəsində buynuz qişanın incəlməsi və daha qabarıq olması baş verir ki, bu da miopiya və qeyri-müntəzəm astiqmatizmə səbəb olur [1,2]. Keratokonusun etiologiyası tam öyrənilməsə də, genetik və ya ekoloji faktorlar, qaşıma və ovalama ilə edilən travmalar xəstəliyin səbəblərindən ola bilər. Keratokonuslu xəstələrin ən önəmli əlamətləri: davamlı dəyişən eynək nömrələri, artan miopiya və astiqmatizm, eynəkdə belə təmiz görməmə, allergiya, qaşıntı və ovalama, işıqların göz ətrafında dağılmalarıdır. Əhali arasında xəstəliyin rastgəlmə tezliyi 100000 nəfər əhaliyə 50-230 nəfər təşkil edir [1,3]. Son vaxtlar ekologiyanın pisləşməsi, xüsusən şüalanma fonunun artması ilə əlaqədar olaraq keratokonusla xəstələnmə hallarının sayı xeyli artmışdir [3]. Bakı kimi günəşin, tozun cox olduğu coğrafi ərazilərdə bu xəstəliyə daha cox rast gəlinir. Xəstəliyin vaxtında aşkar olunması və düzgün diaqnostikası, müalicədən əvvəl və sonra müşahidəsi ən az müalicə qədər önəmlidir. Bəzən keratokonusun yüngül dərəcələrində xəstələrin əksəriyyətində diaqnoz qoyulmamış qalır. Bu cürə xəstələrin diaqnozunun təsdiqində buynuz qişanın topoqrafiyası muhum əhəmiyyət kəsb edir [4,5].

Bəzi müəlliflər tərəfindən aparılan tədqiqatlar nəticəsində məlum olmuşdur ki, keratokonus zamanı nəinki buynuz qişanın ön səthində, həmçinin arxa səthində də əsaslı dəyişikliklər baş verə bilər [5,6,7].

Məqsəd – keratokonuslu gözlərin ön və arxa seqment göstəricilərinin Wavelight-Oculyzer (ALCON) və Pentacam (OCULUS) topoqrafiyası ilə dəyərləndirilməsi və normal gözlərlə qarşılaşdırılması.

Material və metodlar

2011-2014-cü illər ərzində akademik Zərifə Əliyeva adina Milli Oftalmoloji Mərkəzə müraciət etmiş 68 keratokonuslu (72 göz) xəstələr üzərində araşdırmalar aparılmışdır. Onlardan 42 nəfər kişi, 26 nəfər isə qadın olmuşdur. Yaş həddi 18-40 yaş arası təşkil etmişdir. Müşahidəyə alınmış keratokonuslu xəstələrin topoqrafik dəyərləri 12 emetrop (20 göz), 47 ametrop [(10 hipermetrop (20 göz), 14 miop (28 göz), 12 qeyri-düzgün astiqmatizm (24 göz), 11 qarışıq astiqmatizm (22 göz)] və 20 eksimer-lazer cərrahiyyə əməliyyatı keçirmiş [(10 hipermetropikLASİK(20 göz), 20 miopLASİK (20 göz)] xəstələrin topoqrafik göstəriciləri ilə müqayisəli şəkildə qarşılaşdırılmışdır. Bütün xəstələrə refraktometriya, biomikroskopiya, tonometriya, korreksiyasız və korreksiya ilə görmə itiliyinin təyini və göz dibi müayinəsi icra olunmuşdur. Xəstələrin buynuz qişasının vəziyyəti Wavelight-Oculyzer (ALCON) və Pentacam (OCULUS) aparatları vasitəsilə dəyərləndirilmişdir.

Müasir oftalmologiyanı bu günümüzdə keratokonuslu xəstələrin öyrənilməsi və diaqnostikası ilə yanaşı, göz almasının ön seqmentlərinin olçülməsi və analizi, habelə, göz almasının digər ön seqment patalogiyalarının öyrənilməsi və diaqnozunun qoyulmasında mühüm rol oynayan Wavelight-Oculyzer (ALCON) və Pentacam (OCULUS) müasir aparatlarının tətbiqi olmadan təsəvvür etmək qeyri mümkundur. Klinik və diaqnostik praktikamızın müxtəlif sahələrində bu müayinə metodunun tətbiqi ən böyük naliyyətlərdən biri sayılır. Apardiğımız tədqiqatlar da məhz, Wavelight-Oculyzer (ALCON) və Pentacam (OCULUS) aparatlarında Şeympflüq kamerasının köməyi ilə keratokonuslu xəstələrin topoqrafik göstəricilərinin fərqliliyinin onun diaqnostikasında əhəmiyyətini göstərməyə əsaslanir. Müqayisəli dəyərləndirmə zamanı buynuz qişanın ön və arxa səthlərinin aşağıdakı göstəricilərini: ön (Km) və arxa (Km) səth keratometriyasını, astiqmatizmi (Ast), asferikliyini, mərkəzi kornea qalınlığını (MKK) buynuz qişa (KH) və ön kamera həcmlərin (ÖKH) və ön kamera dərinliklərini (ÖKD) analiz etdik (şəkil 1).

OFTALMOLOGİYA
ELMİ-PRAKTİK JURNAL

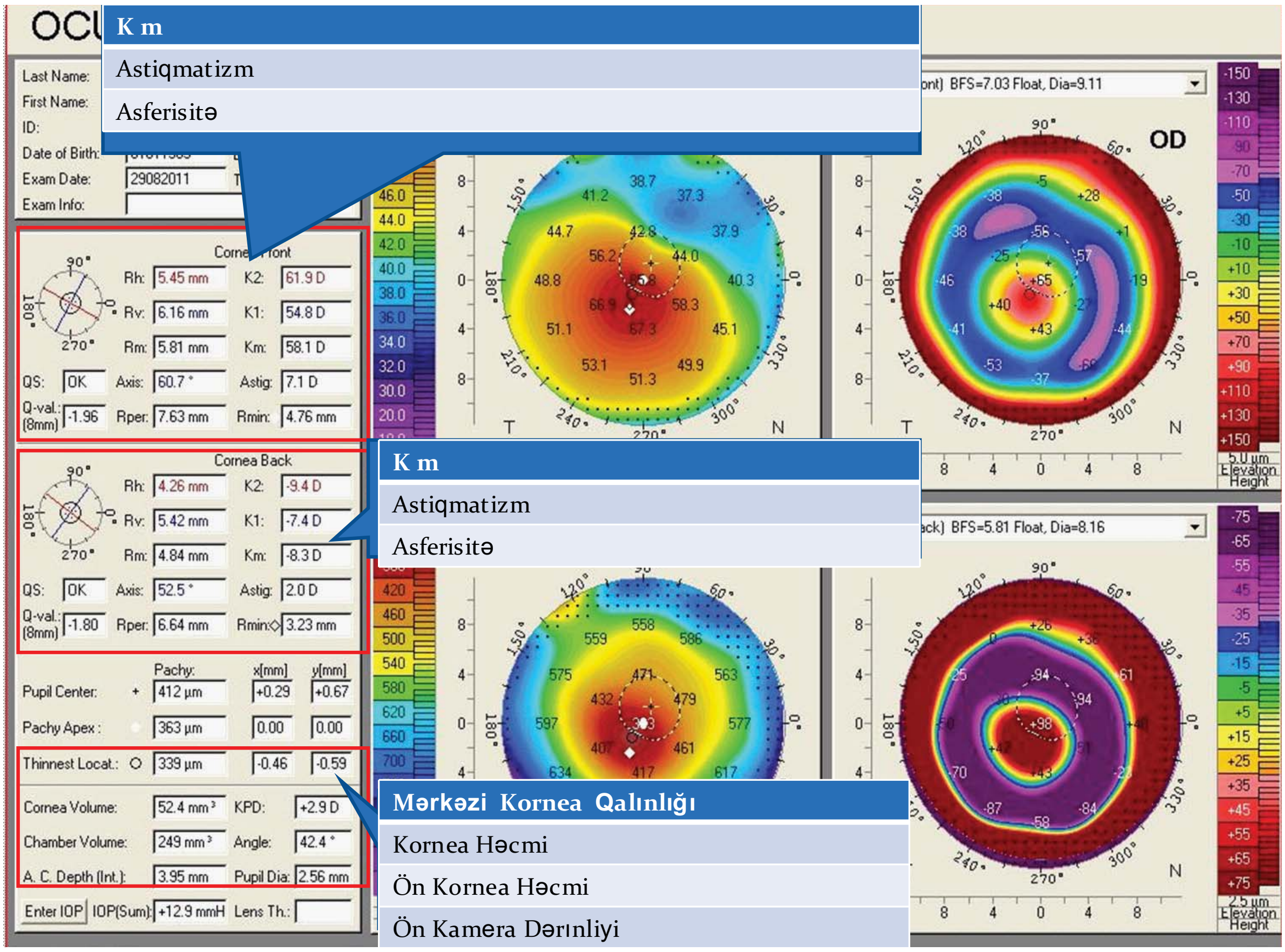

Şək.1. Keratokonus xəstənin buynuz qişasının ön və arxa səth parametrləri

Nəticələr və onların müzakirəsi

Apardığımız müşahidələr əsasında məlum oldu ki, ortalama buynuz qişanın ön və arxa keratometrik göstəriciləri hipermetropiyası olan xəstələrdə 42.9 və -6.8, mioplarda 43.2 və -6.7, qeyri-düzgün astiqmatizmi olan xəstələrdə 42.1 və -6.4, qarışıq astiqmatizmi olanlarda 43,9 və -6.7, hipermetropik eksimer cərrahiyyə əməliyyati icra olunmuş xəstələrdə 44.6 və -6.7, miop eksimer cərrahi əməliyyati olanlarda 41.5 və -7.6, ametroplarda 42.8 və -6.5 və keratokonuslu xəstələrin gözlərində isə 47.3 və -9.20 dioptriya təşkil etmişdir ($p < 0.001$). Ön və arxa topoqrafiq astiqmatizmdə keratokonuslu xəstələrin gözləri qeyri-düzgün astiqmatizmi olan xəstələrin gözləri ilə fərqlilik göstərmədi ($p=1.0$ və $p=0.706$). Buynuz qişanın ön asiferiklik göstəricisi hipermetropik eksimer cərrahiyyə əməliyyatı olmuş gözlərdə fərqlənməsə də ($p=1.0$), arxa asferiklik dəyəri bütün qruplarda aydın şəkildə fərqlənirdi ($p < 0.001$). Mərkəzi kornea qalınlığı, miop eksimer cərrahiyyə əməliyyatı olunmuş gözlərlə bənzərlik göstərirdi ($p=1.0$). Buynuz qişa və ön kamera həcmləri və ön kamera dərinliklərinin bütün qruplarla müqayisədə daha az fərqləndiyi müşahidə olundu (Cədvəl 1.).

Wavelight-Oculyzer (ALCON) və Pentacam (OCULUS) aparatının köməyi ilə keratokonus xəstələrinin buynuz qişasının keratometrik göstəricilərinin və asferiklik parametrlərinin analizi bu xəstəliyin vaxtında diaqnozunun qoyulmasında həlledici qiymətə malikdir.

Buynuz qişanın topoqrafiyasının bu şəkildə analizi refraksiyon cərrahiyyə üçün və buynuz qişanın ektaziyalarının diaqnostikasında xəstələrin əməliyyat öncəsi skrininqi zamanı əvəzolunmaz tədqiqat sayılır [5,7].

Cədvəl 1

Keratokonus gözlərin normal və eksimer lazer olmuş gözlərlə muqayisədə buynuz qişanin topoqrafik gostəriciləri

	Keratokonus (68)	Emetrop (12)	Hiper (10)	Miyop (14)	Qeyri-düzgun Astiqmat (12)	Qarışıq Astiqmat (11)	Hiper LASIK (10)	Miyop LASIK (10)
K (ön)	47.3	42.8	42.9	43.1	42.1	43.9	44.6	41.5
Ast (ön)	3.75	0.87	0.99	0.92	3.57	2.13	1.47	1.06
Asfer (ön)	-0.84	-0.23	-0.15	-0.19	-0.27	-0.24	-0.86	0.11
K (arka)	-7.0	-6.2	-6.2	-6.2	-6.0	-6.3	-6.0	-6.2
Ast (arka)	0.89	0.38	0.39	0.35	0.72	0.50	0.39	0.43
Asfer(arka)	-0.82	-0.09	-0.21	-0.04	-0.21	-0.13	-0.14	-0.07
MKK	462.8	548.3	546.1	536.3	534.2	531.5	532.4	485.0
KH	57.5	61.2	59.9	59.8	58.7	59.9	57.3	58.6
ÖKH	204.5	181.2	145.9	219.4	175.3	207.1	160.7	224.3
ÖKD	3.4	3.0	2.7	3.4	2.9	3.2	2.8	3.5

Yekun

Keratokonus xəstələrinin gözlərində bütün qruplar diqqətə alındıqda buynuz qişanın ön və arxa ortalama keratometrik göstəriciləri və asferiklik parametrləri birmənalı şəkildə fərqlənirdi. Beləliklə, keratokonus xəstələrinin topoqrafik görüntülərinin tanımında buynuz qişanın ortalama keratometrik göstəriciləri ilə bərabər, arxa keratometrik göstəricilərinin və asferiklik parametrlərinin də anlamlı əhəmiyyəti göstərildi.

ƏDƏBİYYAT:

1. Aduləliyeva F.İ. Klinik və subklinik keratakonusun dərəcələrinin diaqnostikasında buynuz qişa parametrlərinin yeni qiymətləndirmə meyarları // Oftalmologiya, №1, 2014, s.15-16.
2. Мороз З.И., Калиников Ю.Ю., Ковшун Е.В. и др.Достижения школы С.Н. Федорова в области кератопластики и кератопротезирования // Офтальмохирургия, 2007, №1, с.22-25.
3. Горскова Е. Н. Клиника, патогенетические варианты течения, диагностика и роль медикаментозных средств в лечении кератоконуса: Автореф. дис…. д-ра мед. наук. М.,1998, 27 с.
4. Rabinowitz Y. S. Keratoconus // Surv. Ophthalmol., 1998, v.42, p.297-319.
5. Lim L., Wei R.H., Chan W.K. et al. Evalution of higer order ocular aberration in patients with keratoconus // J. Refract.Surg., 2007, v.23, p.825-828.
6. Chen D., Lam A.K.C. Reliability and repeatability of the Pentacamon corneal curvatures // Clin. Exp. OPTOM., 2009, v.92, p.110-118.
7. Jafri B., Li X., Yang H. Et al. Higher order abberration and topograpy in early and suspected keratoconus // J.Refract.Surg., 2007 v.23, p. 774-781.

Алиева С.Ш., Оруджоглу Ф.Х.*

ОЦЕНКА ТОПОГРАФИЧЕСКИХ ПАРАМЕТРОВ РОГОВИЦЫ ПРИ КЕРАТОКОНУСЕ

Национальный Центр Офтальмологии имени Академика Зарифы Алиевой. г.Баку, Азербайджан
*Первая глазная клиника, Стамбул, Турция**

Ключевые слова: *кератоконус, топографические параметры роговицы*

РЕЗЮМЕ

Цель – оценка кератоконуса с помощью Wavelight-Oculyzer (ALCON) и Pentacam (OCULUS) топографии и сравнение с нормальными глазами.

Материалы и методы

В исследование были включены 68 пациентов с кератоконусом (72 глаза) в возрасте от 18 до 40 лет, которые обратились в Национальный Центр Офтальмологии имени акад. Зарифы Алиевой в период 2011-2014 годы. Были исследованы топографические параметры роговицы пациентов с кератоконусом. Полученные параметры были сравнены с топографическими параметрами роговицы 12 пациентов с эмметропией (20 глаз) и 47 пациентов с аметропией, из которых у 10 была гиперметропия (20 глаз), у 14 – миопия (28 глаз), у 12 – иррегулярный астигматизм (24 глаза), у 11 – смешанный астигматизм (22 глаза). 20 пациентам была выполнена эксимерлазерная хирургия, из них 10 гиперметроп ласик (20 глаз), 10 - миоп ласик (20 глаз). Все топографические исследования были проведены на аппаратах Wavelight- Oculyzer (ALCON) и Pentacam (OCULUS).

Результаты и их обсуждение

Были получены и оценены в сравнительном аспекте такие параметры роговицы как передняя, задняя кератометрия, астигматизм, асферичность, объем, толщина, а также объем и глубина передней камеры.

В результате проведенного сравнительного анализа параметров роговицы пациентов с кератоконусом с другими аномалиями рефракции и эмметропией, была выявлена значимая разница передних и задних кератометрических показателей и асферичности.

Заключение

Таким образом, при исследовании пациентов с кератоконусом, кроме параметров общей кератометрии, должны быть учтены показатели задней кератометрии и асферичность роговицы.

Aliyeva S.Sh., Orucoglu F.Kh.*

EVALUATİON OF CORNEAL TOPOGRAPHİC PARAMETERS İN KERATOCONUS

National Centre of Ophthalmology named after acad. Zarifa Aliyeva, Baku, Azerbaijan
*First Eye Clinics, Istanbul, Turkey**

Key words: *keratoconus, corneal topographic parameters*

SUMMARY

Aim – to evaluate keratoconus with the Wavelight- Oculyzer (ALCON) and Pentacam (OCULUS) topography and its comparison with normal eyes.

Materials and methods

The study included 68 patients with keratoconus (72 eyes) aged 18 to 40 years old who have referred to the

National Centre of Ophthalmology named after acad. Zarifa Aliyeva during 2011-2014. The study was carried out on topographical parameters of cornea of patients with keratoconus. Obtained results were compared to the topographic parameters of 12 patients with emetropia (20 eyes), 47 patients with ametropia. Out of ametropia patients 10 were with hypermetropia (20 eyes), 14 – with myopia (28 eyes), 12 – with mixed astigmatism (24 eyes), 11 – with combined astigmatism (22 eyes). Excimer laser was conducted on 20 patients 10 of which were hypermetropic lasik (20 eyes) and 10 were myop lasik (20 eyes). All topographic studies have been conducted by Wavelight- Oculyzer (ALCON) and Pentacam (OCULUS).

Results and discussions

By comparison anterior and posterior keratometric parameters, astigmatism, asphericity, volume, thickness of cornea as well as volume and depth of anterior chamber have been obtained and evaluated.

As a result of comparative analysis we had revealed of corneal parameters of patients with keratoconus with other refractive errors and emetropia significant differences of anterior and posterior keratometric parameters and asphericity.

Conclusion

Thus, while studying patients with keratoconus except the general keratometric parameters, we must take into account the parameters of posterior keratometry and aspericity of cornea should have also been taken into account.

KORRESPONDENSİYA ÜÇÜN:

Əliyeva Sidiqə Şahmar qızı, akademik Zərifə Əliyeva adına Milli Oftalmoloji Mərkəzinin Eksimer-Lazer şöbəsinin həkim-oftalmoloqu

Faiq Orucoglu İstanbul Birinci göz xəstəxanasının Refraksion cərrahiyyə şöbəsinin müdiri, həkim-oftalmoloq

Ünvan: AZ1000, Baki şəh., Cavadxan küç., məhəllə 32/15
Tel.: (+99412) 596-09-47
E-mail: administrator@eye.az