

Магеррамов П.М., Султанова А. И.

## ЛЕНСЭКТОМИЯ С ИМПЛАНТАЦИЕЙ ДИФРАКЦИОННОЙ ИОЛ ПРИ ГИПЕРМЕТРОПИИ СРЕДНЕЙ И ВЫСОКОЙ СТЕПЕНИ

*Национальный Центр Офтальмологии имени академика Зарифы Алиевой, г. Баку*

**Ключевые слова:** гиперметропия, рефракция, факоаспирация

Традиционно для коррекции аномалий рефракции использовались очки или контактные линзы. Однако в последнее время бурно развивается рефракционная офтальмохирургия. Кроме эксимерлазерных операций, в арсенал хирургических методов входят различные методы интраокулярных коррекций [1-5].

Переднекамерная ИОЛ SACHET (Alcon) с фиксацией в углу передней камеры глаза

Согласно данным различных авторов, наличие ИОЛ SACHET (Alcon) в передней камере миопического глаза не приводит к прогрессирующему падению плотности эндотелиальных клеток и овализации зрачка при сроке наблюдения до 3 лет [6, 7] (Рис.1).

Переднекамерная факичная ИОЛ Iris claw ARTISAN, фиксирующаяся на радужке

Необходимо отметить, что для ее имплантации необходимы операционный доступ 5-6 мм, формирование базальной колобомы, наложение швов и их последующее снятие, что не удовлетворяет в полной мере стандартам современной хирургии малых разрезов [8] (рис.2).



Рис. 1. Линза SACHET

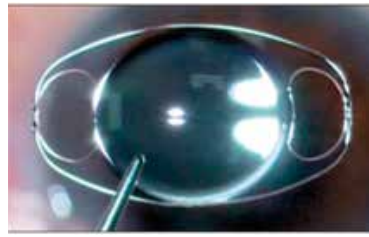


Рис. 2. Линза ARTISAN

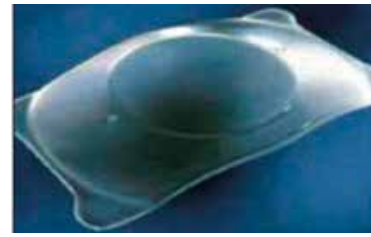

Рис. 3. Линза ICL

*Заднекамерная факичная линза ICL STAAR surgical*

Ее имплантация проводится через малый разрез без последующей швовой герметизации. Однако в ходе имплантации ICL ряд авторов нередко отмечали несоответствие линейного размера ICL и цилиарной борозды, что служило причиной децентрации линзы или ее выраженного прогиба в сторону передней камеры [4, 6, 9, 10] (рис.3).

Учитывая структуру глаза при гиперметропии, а в основном, это мелкая передняя камера, вышесказанные методы коррекции в какой-то степени рискованны [11]. В арсенал хирургических методов входит также замена прозрачного хрусталика. Это позволяет добиться наиболее качественного рефракционного эффекта при коррекции гиперметропии средней и высокой степени.

Ранняя хирургия хрусталика при гиперметропии не только повышает остроту зрения без коррекции, но и является профилактикой развития закрытоугольной глаукомы.

**Цель** – изучить эффективность аспирации прозрачного хрусталика с имплантацией дифракционной ИОЛ, как метода коррекции гиперметропии средней и высокой степени у лиц пресбиопического возраста.

### Материал и методы

Под нашим наблюдением находилось 17 пациентов (29 глаз) в возрасте от 38 до 63 года. Проанализированы ранние и отдаленные результаты прооперированных пациентов средней и высокой степени гиперметропии. Перед операцией некорректируемая острота зрения (НКОЗ) составила от 0,08 до 0,3. Рефракция у больных была от +4,5 до +9,5 диоптрий. Передне-задний размер глазного яблока равнялся 18,7 – 20,4 мм. Корректируемая острота зрения (КОЗ) была от 0,2 до 0,8. Необходимую силу ИОЛ рассчитывали по формуле SRK II.

Всем больным были проведены следующие методы исследования: визиометрия, тонометрия, периметрия, автокераторефрактометрия, биомикроскопия, топография, УЗ-биометрия, лентметрия, исследования глазного дна. В исследовании были исключены пациенты с центральной патологией сетчатки.

Экстракция прозрачного хрусталика проводилась через тоннельный роговичный разрез (2,2 мм) факоэмульсификатором Laureate Alcon без использования ультразвуковой энергии с применением перистальтического вакуума, переднего непрерывного кругового капсулорексиса и первичной инъекторной имплантацией ИОЛ в капсулярный мешок, с применением вискоэластика (Viscoat). Имплантировались только дифракционные ИОЛ – AcrySof® IQ ReSTOR® IOL +3.0 D (рис.4). В соответствии с запланированной эмметропической рефракцией преломляющая сила ИОЛ составляла от +26,0 до +31,0 диоптрий.




Рис. 4. Дифракционная ИОЛ AcrySof® IQ ReSTOR®

### Результаты и их обсуждение

Послеоперационный период характеризовался спокойным течением. Исследования проводились через неделю, месяц и 3 месяца.

Анализ послеоперационных результатов: в 3-х глазах наблюдалась ранняя послеоперационная гипертензия. После проведения соответствующей гипотензивной медикаментозной терапии ВГД снизилось до нормы. На следующий день после операции в 21 (72,4%) глазах НКОЗ была на 1-2 строчки выше, чем с максимальной коррекцией до операции, а в 8 (27,6%) глазах острота зрения повысилась в течение недели. Через месяц при рефрактометрии сферический компонент составлял от прогнозированной  $\pm 0,5$  диоптрий, а в связи с проведенным разрезом по сильной оси, цилиндрический компонент снизился на 10-15%. Зрение вблизи удовлетворило 92% пациентов. Наиболее качественное зрение и вдаль, и вблизи наблюдалось у пациентов, у которых были прооперированы оба глаза.

Таким образом, нами была изучена эффективность рефракционной лenseктомии с имплантацией дифракционной ИОЛ как метода реабилитации лиц пресбиопического возраста со средней и высокой степенью гиперметропии.

Интенсивное развитие рефракционной хирургии предъявляет высокие требования к применяемым методам коррекции. Помимо совершенствования техники операций, уменьшения травматичности вмешательства, сведения к минимуму серьезных послеоперационных осложнений и достижения стабильного расчетного рефракционного эффекта, перед офтальмологами стоит задача улучшения качественных характеристик зрения пациента.

### Заключение

Исходя из результатов клинического исследования, можно заключить, что при гиперметропии средней и высокой степени лиц пресбиопического возраста, эффективность рефракционной лenseктомии с имплантацией дифракционной ИОЛ, избавляет пациента от двух пар очков и дает ему наиболее качественное зрение и вдаль, и вблизи.

Современные хирургические технологии позволили нам успешно выполнить аспирацию прозрачного хрусталика с имплантацией. Метод характеризуется отсутствием ограничений величины корригируемой гиперметропии, стабильностью и точностью рефракционного эффекта и малым объемом хирургического вмешательства.

Данный хирургический метод медицинской реабилитации является эффективным и безопасным в коррекции гиперметропии средней и высокой степени, что позволяет рекомендовать его как альтернативу другим хирургическим методам коррекции, применяемым в рефракционной хирургии.

### ЛИТЕРАТУРА:

1. Качалина Г.Ф., Кишкин Ю.И., Пахомова А.И. и др. Отдаленные результаты ЛАСИК при гиперметропии у пациентов с пресбиопией / Сб. науч. ст.: Современные технологии катарактальной и рефракционной хирургии, М., 2008, с.110-112.

2. Качалина Г.Ф., Мушкова И.А., Каримова А.Н. и др. Оценка клинко-функциональных результатов коррекции гиперметропии по технологии ФемтоЛазик с использованием конической константы / Сб. науч. ст.: Современные технологии катарактальной и рефракционной хирургии, М., 2013, с.245-251.
3. Терещенко Ю.А., Кривко С.В., Сорокин Е.Л. Анализ качества зрения пациентов с различными видами мультифокальных ИОЛ в позднем послеоперационном периоде / Сб. науч. ст.: Современные технологии катарактальной и рефракционной хирургии, М., 2013, с.185-190.
4. Maeng H.-S., Chang T.-Y., Lee D.-H. Risk factor evaluation for cataract development in patients with low vaulting after phakic intraocular lens implantation // J.Cataract Refract. Surg., 2011, v.37, p.881-885.
5. Settas G., Settas C., Minos E. Photorefraktive keratectomy (PRK) versus laser assisted in situ keratomileusis (LASIK) for hyperopia correction: The Cochrane Collaboration and published in The Cochrane Library, 2012, Issue 6, <http://www.thecochranelibrary.com>
6. Pechmeja J., Guinguet J., Colin J. et al Severe endothelial cell loss with anterior chamber phakic intraocular lenses // Journal of Cataract & Refractive Surgery., 2012, v.38, p.1288-1292.
7. Yang R.B., Zhao S.Z. AcrySof phakic angle-supported intraocular lens for the correction of high to extremely high myopia: one-year follow-up results // Int.J. Ophtalmol., 2012, v.5, p.360-365.
8. Dong Z., Wang N.L., Hao L. et al. Clinical analysis of long term safety after implantation of iris-fixed phakic intraocular lens // Verisyse Zhonghua Yan Ke Za Zhi, 2012, v.48, №8, p.707-712.
9. Alfonso J.F., Fernandez-Vega L., Lisa C. Central vault after phakic intraocular lens implantation: Correlation with anterior chamber depth, white- to- white distance , spherical equivalent, and patient age // Journal of Cataract & Refractive Surgery., 2012, v.38, p.46-53.
10. Pechmeja J., Guinguet J., Colin O.J. et al. Severe endothelial cell loss with anterior chamber phakic intraocular lenses // Journal of Cataract & Refractive Surgery., 2012, v.38, p.1288-1292.
11. Фокин В.П., Ремесников И.А. Определение метода выбора хирургической коррекции гиперметропии с учетом офтальмобиометрического фактора / Сб. науч. ст.: Современные технологии катарактальной и рефракционной хирургии, М., 2007, с.267-271.

Məhərrəmov P.M., Sultanova A.İ.

## ORTA VƏ YÜKSƏK DƏRƏCƏLİ HİPERMETROPIYA ZAMANI DİFRAKSİON İOL-UN İMPLANTASIYASI İLƏ LENSEKTOMİYA

*Akademik Zərifə Əliyeva adına Milli Oftalmologiya Mərkəzi, Bakı şəh., Azərbaycan*

**Açar sözlər:** *hipermetropiya, refraksiya, fakoaspirasiya*

### XÜLASƏ

**Məqsəd** – presbiopik yaşında olan şəxslərdə orta və yüksək dərəcəli hipermetropiyanın korreksiyası metodu kimi difraksiyon İOL-un implantasiyası ilə şəffaf büllurun aspirasiyası effektivliyini öyrənmək

#### **Material və metodlar**

Müşahidəmiz altında 38 yaşdan 63 yaşa kimi 17 pasiyent (29 göz) olmuşdur. Bütün xəstələrə aşağıdakı müayinə metodları aparılmışdır: viziometriya, tonometriya, perimetriya, avtokeratometriya, biomikroskopiya, topoqrafiya, US-biometriya, lensmetriya, göz dibinin müayinəsi.

Tədqiqata torlu qişanın mərkəzi patalogiyasıyla pasiyentlər daxil olunmamışdır.

#### **Nəticələr və onların müzakirəsi**

Əməliyyatdan sonrakı dövr sakit gedişlə səciyyələnirdi. Tədqiqatlar 1 həftədən, 1 aydan və 3 aydan sonra aparılırdı.

Müasir cərrahi texnologiyalar bizə implantasiya ilə şəffaf büllurun aspirasiyasını müvəffəqiyyətlə yerinə yetirməyə imkan yaratdı. Metod təshih edilən hipermetropiyanın ölçüsündə məhdudiyətlərin yoxluğu, sabitlik və refraksiya effektinin dəqiqliyi, eləcə də cərrahi müdaxilənin kiçik həcmi ilə səciyyələnir.

**Yekun**

Kliniki tədqiqatın nəticələrinə əsaslanaraq, belə bir nəticəyə gəlmək olar ki, presbiopik yaşında olan şəxslərdə orta və yüksək dərəcəli hipermetropiya zamanı difraksiya İOL-un implantasiyası ilə refraksiya lensektomiyasının effektivliyi pasiyenti iki cüt eynəkdən azad edir və ona ən keyfiyyətli həm uzağa, həm də yaxına görməni verir.

Tibbi reabilitasiyanın hazırkı cərrahi üsulu orta və yüksək dərəcəli hipermetropiyanın korreksiyasında effektiv və təhlükəsiz metoddur, bu işə həmin əməliyyatı təcrübədə tətbiq edilən korreksiyaedici digər cərrahi metodların alternativ metodu kimi məsləhət görülməsinə imkan verir.

Maharramov P.M., Sultanova A. I.

## LENSECTOMY WITH DIFFRACTION IOL IMPLANTATION WITH HIGH AND MEDIUM DEGREE OF HYPEROPIA

*National Ophthalmology Center named after acad. Zarifa Aliyeva, Baku, Azerbaijan*

**Key words:** *hypermetropia, refraction, phacoaspiration*

### SUMMARY

**Aim** - to study the efficiency of aspiration of transparent lens with implantation of diffraction IOL as a method of correction of the hypermetropia medium and high degree of persons of the presbyopic age.

**Material and methods**

We observed 17 patients (29 eyes) aged from 38 to 63 years. All patients conducted the following methods of research: visometry, tonometry, perimetry, autokeratorefraktometri, biomicroscopy, topography, US-biometry, lensmetry, researches of the eye bottom. In this research the patients with the central pathology of a retina were excluded.

**Results and discussions**

The postoperative period was characterized by a quiet current. Researches were conducted in a week, in a month and at 3 months.

There has been studied the efficiency of refractive aspiration transparent lens with implantation of diffraction IOL with high and medium degree of hypermetropia.

The modern surgical technologies have made possible to perform successful aspiration of a transparent lens with implantation. The method is characterized by the absence of limitations what concerns the degree of hypermetropia corrected, stability and precision of refractive effect even in a small volume of surgical intervention.

**Conclusion**

Based on the results of clinical studies, we can conclude that hypermetropia medium and high degree of persons of the presbyopic age, the effectiveness of refractive lensectomy with implantation of diffractive IOL, relieves the patient from two pairs of glasses and gives him the best of sight both in the distance and in the vicinity.

This surgical method of medical rehabilitation is an effective and safe method in correction of a hypermetropia of medium and high degree that allows to recommend this operation as an alternative to other surgical methods of correction that is applied in practice.

### Для корреспонденции:

Магеррамов Полад Магеррам оглы, доктор философии по медицине, руководитель приемного отдела Национального Центра Офтальмологии имени академика Зарифы Алиевой

Султанова Айтэн Ихтияр кызы, доктор философии по медицине, руководитель консультативно-поли-клинического отдела Национального Центра Офтальмологии имени академика Зарифы Алиевой.

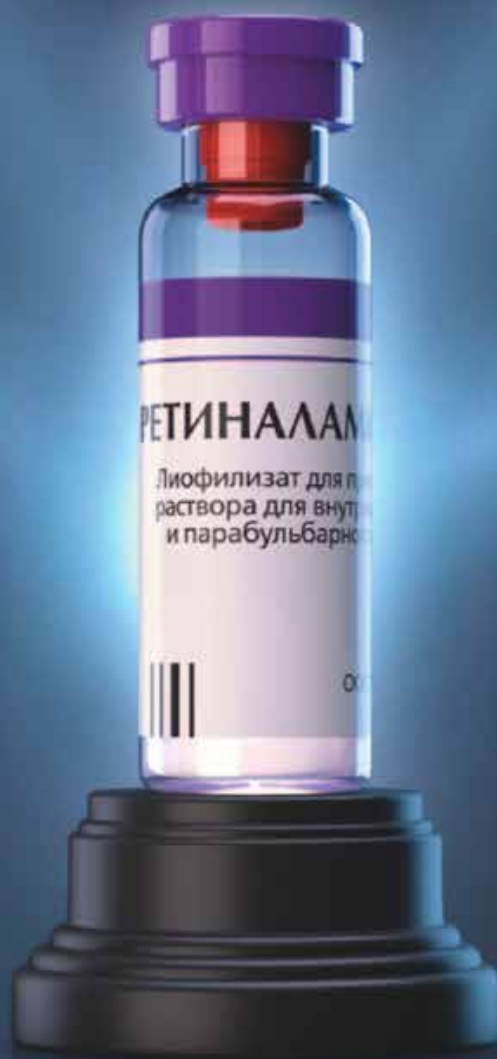Тел.: (99412) 569-91-36, (99412) 569-91-37

Адрес: AZ1114, г.Баку, ул. Джавадхана, 32/15

Email: administrator@eye.az : www.eye.az

# RETINALAMIN<sup>®</sup>

Восстановление сетчатки –  
наша привилегия



- Обладает тканеспецифическим действием на сетчатку
- Стимулирует репаративные процессы в сетчатке
- НЕ ИМЕЕТ АНАЛОГОВ

[www.geropharm.ru](http://www.geropharm.ru)

**GEROPHARM**  
Pharmaceutical company

Регистрационное удостоверение DV № 12-0948 от 25.12.2012.