

Керимов К.Т., Гаджиева С.А., Агаев М.М., Керимова Н.К., Рашидализаде Э.К.

ТРАНСКРАНИАЛЬНОЕ ДУПЛЕКСНОЕ СКАНИРОВАНИЕ У ПАЦИЕНТОВ С ОСЛОЖНЕННОЙ КАТАРАКТОЙ

*Национальный Центр Офтальмологии имени академика Зарифы Алиевой, г.Баку, Азербайджан
Бакинская Научно-Исследовательская Клиника Глазных Болезней*

Ключевые слова: цилиарное тело, глазная артерия, катаракта, факоемульсификация

Исследование состояния гемодинамики глазного яблока в норме и при некоторых заболеваниях переднего отрезка глаза при глаукоме, посттравматических увеитах, катаракте, опухолях глазного яблока, псевдоэкзофтальмическом синдроме и миопии является актуальной проблемой офтальмологии [1-6].

Более детально изучали кровотоки в глазничной артерии у больных с близорукостью методом непрерывной ультразвуковой доплерографии и установили, что в оперированных глазах у больных с прогрессирующей близорукостью высокой степени после склеропластической операции сниженная линейная скорость кровотока нормализовалась и сочеталась со стабилизацией миопического процесса [7].

По мнению некоторых ученых резкое снижение кровотока в глазничной артерии и центральной артерии сетчатки наблюдается при миопии высокой степени [4, 8, 9]. Так, с помощью ультразвукового аппарата «Сономед-300» (Россия) изучено состояние показателей общей и регионарной гемодинамики у детей с миопией по результатам скорости кровотока во внутренней сонной и надблоковой артериях [10]. Все эти методы, в том числе непрерывный доплер, не дают возможность определить гемодинамические параметры глазного яблока в заданном участке. Поэтому разработка новых методов ультразвуковых исследований для изучения кровотока в нужном участке представляется весьма актуальной.

Целью настоящего исследования явилось изучение методом пульсдоплерографии состояния кровотока глазной артерии и цилиарного тела при факоемульсификации (ФЭ) осложненной катаракты на фоне миопии средней степени.

Материал и методы.

Исследовали 22 пациента (14 женщин, 8 мужчин) в возрасте от 53 до 75 лет, страдающих осложненной катарактой на фоне миопии средней степени.

Исследование гемодинамики глазной артерии и цилиарного тела проводили с помощью пульс-доплера "PC DOP-842" фирмы Sci Med (Великобритания) с использованием датчика 4 МГц и 8 МГц в импульсно-волновом режиме по разработанным методам [3, 4]. Под наблюдением находились лица, не имеющие общих сосудистых заболеваний. Для изучения состояния кровотока в глазной артерии и кровоснабжения цилиарного тела в динамике пациенты были обследованы до ФЭ в сроки через 7, 15, 20 дней и 6, 12 мес.

Толщину цилиарного тела определяли с помощью ультразвукового прибора "Paxial" фирмы Biophysik medical (Франция) до ФЭ и после в динамике с ультразвуковым датчиком частотой 12 МГц. Ультразвуковое В-сканирование глазного яблока проводили всем пациентам до ФЭ приборами "Ultra Scan Imaging System" фирмы Alcon и "Advent Tm A/B System" фирмы MENTOR (США) с ультразвуковым датчиком частотой 10 МГц.

Для получения двух проекций цилиарного тела до и через 7 дней после ФЭ применен ультразвуковой биомикроскоп "Humphrey 840" фирмы Carl Zeiss Group (Германия) с использованием высокочастотного датчика частотой до 80 МГц. С помощью прибора "ECHO SCAN US-800" фирмы Nidek (Япония) измеряли глубину передней камеры, толщину хрусталика, протяженность стекловидного тела и передне-задней оси глазного яблока, определяли оптическую силу каждой имплантированной линзы.

Результаты и их обсуждение.

По полученным данным в глазной артерии объемная скорость кровотока снижена до средних статистических показателей $7,83 \pm 0,97$ мл/мин (норма $9,001 \pm 1,50$ мл/мин).

Максимальная линейная скорость кровотока при незрелой осложненной катаракте была снижена до средних статистических показателей 21,60 (2,47 см/сек (норма 26,25 (2,00 см сек)), средняя линейная скорость кровотока до 14,91 (1,12 см/сек (норма 15,76 (1,20 см сек)), максимальная пиковая скорость кровотока снижена до средних статистических показателей 43,19 (4,37 см/сек (норма $45,30 \pm 3,5$ см/сек)), средняя пиковая скорость снижена до средних статистических показателей $27,17 \pm 1,70$ см/сек (норма 29,50 (2,30 см/

сек)), индекс спектрального расширения уменьшается до средних статистических показателей 1,55 (0,19 (норма 1.64 (0,17)). Происходит изменение пульсативного индекса, индекса резистентности и систолическо-диастолического отношения. Все результаты отражены в таблице 1.

Таблица 1.

Изменение гемодинамических параметров кровотока в глазной артерии до, после ФЭ+ИОЛ и в динамике при осложненной катаракте на фоне миопии средней степени.

Осложненная катаракта	До операции	После операции					Норма	
		7 дней	15 дней	20 дней	6 мес.	12 мес.		
Пульсативный индекс	1,42±0,25	1,38±0,15	1,38±0,19	1,35±0,21	1,35±0,25	1,35±0,31	1,45±0,28	
Индекс резистентности	0,61±0,12	0,57±0,09	0,34±0,11*	0,53±0,15*	0,52±0,08*	0,52±0,11*	0,62±0,10	
Систолическо-диастолическое отношение	3,15±0,21	2,78±0,19	2,77±0,23	2,77±0,15	2,77±0,14	2,77±2,1	3,50±0,20	
Индекс спектрального расширения	1,55±0,19	1,58±0,20	1,60±0,13	1,62±0,17*	1,62±0,21*	1,63±0,30*	1,64±0,17	
Пиковая скорость кровотока, см/сек	Макс.	43,19±4,37	46,27±3,9	46,41±2,99	45,31±2,7	46,88±1,87	45,55±3,7	45,30±3,5
	Сред.	27,17±1,7	31,43±2,4	31,71±1,85	30,19±2,7	30,61±2,4	29,93±3,0	29,50±2,3
Линейная скорость кровотока, см/сек	Макс.	21,60±2,47	25,90±1,75	26,31±2,2	26,21±1,99	26,14±2,1	26,46±1,80	26,25±2,0
	Сред.	14,91±1,12	18,40±0,09*	19,02±1,00*	18,71±1,3*	18,12±0,80*	18,33±1,0*	15,76±1,2
Объемная скорость кровотока, мл/мин	7,83±0,97	10,41±2,0**	9,37±1,3**	9,21±0,90**	9,43±0,07**	9,17±1,7**	9,00±1,50	

Прим.: достоверность различий с исходными показателями: * – p<0,05; ** – p<0,01; M±t

При незрелой стадии осложненной катаракты на фоне миопии средней степени пульсативный индекс по средним статистическим показателям 1,42±0,25 (норма 1,45±0,28), индекс резистентности по средним статистическим показателям 0,61±0,12 (норма 0,62±0,10), систолическо-диастолическое отношение по средним статистическим показателям 3,15±0,21 (норма 3,50±0,20).

Дуплексные исследования показывают, что после проведения ФЭ с имплантацией интраокулярных линз различных модификаций через 7 дней объемная скорость кровотока и средняя линейная скорость кровотока значительно и достоверно увеличиваются. Результаты остальных параметров гемодинамики глазной артерии подвергаются значительному изменению и статистически недостоверны. Объемная скорость кровотока усиливается с 7,83±0,97 мл/мин до 10,41±2,0 мл/мин (p<0,01), через 12 мес. – до 9,17±1,70 мл/мин (p<0,01); максимальная линейная скорость в течение 7 дней недостоверно увеличивается с 21,60±2,47 см/сек до 25,90±1,75 см/сек (p>0,05), через 12 мес. – до 26,46±1,80 см/сек (p>0,05); средняя линейная скорость в течение 7 дней увеличивается с 14,91 ± 1,12 см/сек до 18,40±0,09 см/сек (p<0,05), а через 12 мес. становится равной в среднем 18,33±1,0 см/сек (p<0,05); максимальная пиковая скорость в течение 7 дней с 43,19±4,37 см/сек доходит до 46,27±3,90 см/сек (p>0,05), через 12 мес. достигает до средних статистических данных 45,55±3,7 см/сек (p>0,05); средняя пиковая скорость в течение 7 дней с 27,17±1,70 см/сек повышается до 31,43±2,40 см/сек (p>0,05), через 12 мес. до 29,93±3,00 см/сек (p>0,05); индекс спектрального расширения в течение 7 дней доходит с 1,55±0,19–до 1,58±0,20 (p>0,05), через 12 мес. до 1,63±0,30 (p<0,05); пульсативный индекс в течение 7 дней снижается с 1,42±0,25 до 1,38±0,15 (p>0,05), через 12 мес. до 1,35±0,31 (p>0,05); индекс резистентности в течение 7 дней уменьшается с 0,61±0,12 до 0,57±0,09 (p>0,05), через 12 мес. до средних статистических показателей 0,52±0,11 (p<0,05); систолическо-диастолическое отношение в течение 7 дней снизилось с 3,15±0,21 до 2,78±0,19 (p>0,05), через 12 мес. до 2,77±2,10 (p>0,05).

Анализ результатов исследования цилиарного тела показал, что объемная скорость кровотока в цилиарном теле несколько снижена до средних статистических показателей 2,62±0,27 мл/мин (норма 3,66±0,97 мл/мин). Максимальная линейная скорость кровотока при незрелой осложненной катаракте снижена до средних статистических показателей 10,58±0,99 см/сек (норма 15,09±2,55 см/сек), средняя линейная скорость кровотока незначительно снижена до 7,44±0,23 см/сек (норма 8,76±1,71 см/сек). Максимальная пиковая скорость кровотока значительно снижена до средних статистических показателей 17,49±2,21 см/сек (норма 34,53±8,75 см/сек), средняя пиковая скорость снижена до средних статистических показателей 11,36±1,03 см/сек (норма 17,96±4,23 см/сек), индекс спектрального расширения незначительно уменьшается до средних статистических показателей 1,41±0,15 (норма 1,59±0,31) (рис. 1-2).

Пульсативный индекс, индекс резистентности и систолическо-диастолическое отношение больше нормы. При незрелой стадии катаракты пульсативный индекс по средним статистическим показателям составил 2,20±0,15 (норма 1.98±0.37), индекс резистентности по средним статистическим показателям был

0,71±0,06 (норма 0,57±0,11), систолическо - диастолическое отношение по средним статистическим показателям составило 6,43±0,47 (норма 6,23±0,50). Полученные нами результаты исследований показывают усиление объемной скорости кровотока в течение 7 дней с 2,62±0,27 мл/мин до 2,85±0,73 мл/мин ($p>0,05$), максимальной линейной скорости с 10,58±0,99 см/сек до 14,88±0,45 см/сек ($p<0,05$), средней линейной скорости с 7,44±0,23 см/сек до 10,95±0,03 см/сек ($p<0,05$). В течение указанного времени максимальная пиковая скорость усилилась с 17,49±2,21 см/сек до 20,57±1,94 см/сек ($p>0,05$), средняя пиковая скорость усилилась с 11,36±1,03 см/сек до 15,62±1,10 см/сек ($p<0,05$), индекс спектрального расширения повысился с 1,41±0,15 до 1,44±0,16 ($p>0,05$), пульсативный индекс уменьшился с 2,20±0,15 до 1,96±0,13 ($p>0,05$), индекс резистентности снизился с 71±0,06 до 0,67±0,01 ($p>0,05$), систолическо-диастолическое отношение уменьшилось с 6,43±0,47 – до 6,05±0,49 ($p>0,05$).

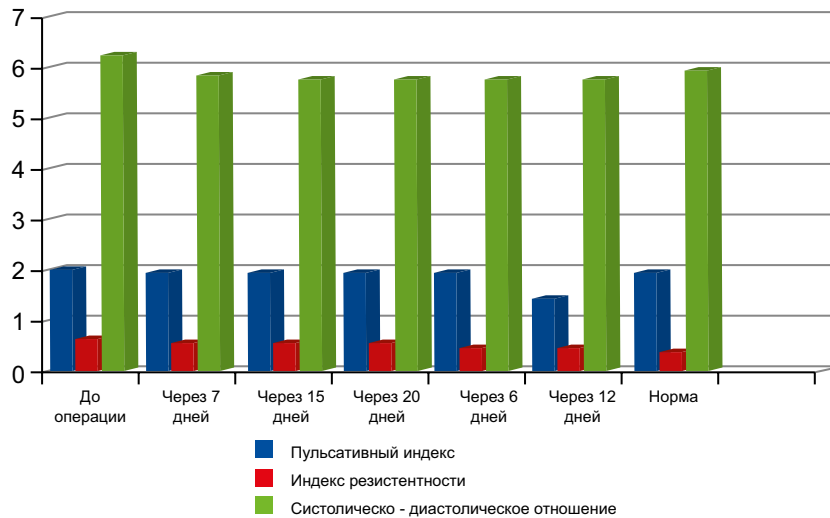


Рис. 1. Изменения пульсативного индекса, индекса резистентности и систолическо-диастолического отношения в цилиарном теле до и после ФЭ+ИОЛ у пациентов с незрелой осложненной катарактой на фоне миопии.

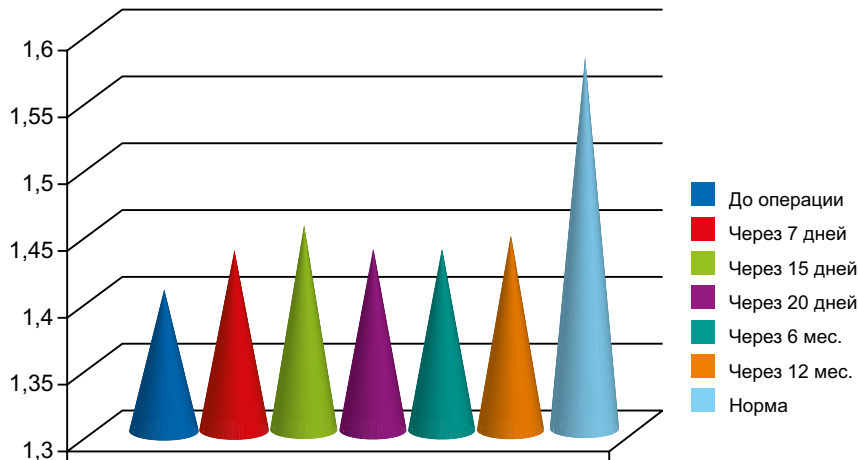


Рис. 2. Изменение индекса спектрального расширения в цилиарном теле до и после ФЭ+ИОЛ у пациентов с незрелой осложненной катарактой на фоне миопии.

Отмечено незначительное и статистически недостоверное увеличение толщины цилиарного тела после ФЭ+ИОЛ различных модификаций у пациентов с осложненной катарактой на фоне миопии средней степени в течение 7 дней с 1,11±0,20 мм до 1,13±0,10 мм ($p>0,05$), через 15 дней – до 1,14±0,20 мм ($p>0,05$), через 20 дней – до 1,17±0,20 мм ($p>0,05$), через 6 мес. – до 1,19±0,10мм ($p>0,05$), через 12 мес. – до 1,19±0,3 ($p>0,05$).

LİTERATURA

1. Ивашина А.И., Михайлова Г.Д. Допплерография при близорукости / Сб. науч. тр.: Хирургия аномалии рефракции глаза. М., 1981, с.89-93.
2. Керимов К. Т., Гаджиева С. Д., Рашидализаде Э. К., Меджидова С.Р. Ультразвуковые методы исследования при фактоэмульсификации с имплантацией интраокулярных линз различных модификаций у пациентов с сахарным диабетом / Сб. стат. ГУ НИИ глазных болезней РАМН. Современные возможности диагностики и лечения витрео- ретиальной патологии. М., 2004, с.170-173.
3. Керимов К. Т., Гаджиева С. Д., Семикова М. В. Ультразвуковая доплерография при фактоэмульсификации. Современные технологии хирургии катаракты / V Междунар. науч.- практич. конф., М., 2004, с. 142-146.
4. Ganning C. R., Restori M. Doppler Ultrasound of Orbital Vessels. // Austr. J. Ophthalmol., 1988, 16, №3, p.229-233.
5. Pavlin CJ., Christopher D. A., Bums P.N. et al. High-frequency Doppler ultrasound examination of blood flow in the anterior segment of the eye// Amer. J. Ophthalmol., 1998, v.126(4), p.597-600.
6. Satilmis M., Orgul S., Doubler B. et al. Rate of progression of glaucoma correlates with retrobulbar circulation and intraocular pressure // Am. J. Ophthalmol., v.135(5), p.664-669.
7. Михайлова Г. Д. Ультразвуковая доплерография в оценке состояния кровотока в бассейне глазничной артерии при хирургическом лечении прогрессирующей близорукости и открытоугольной глаукомы: Дисс... к.м.н. М., 1983.
8. Балашова Н.Х., Хейло Т.С., Шилкин Г.А. и др. Гемодинамика глаза до и после склеропластики у больных с прогрессирующей близорукостью высокой степени // Хирургия аномалии рефракции глаза. М., 1981, с.51-54.
9. Плотникова Ю.А., Чупров А. Д., Тарловский .Анализ результатов доплерографии центральной артерии сетчатки в норме и при различной глазной патологии // Вестн. офтальмол., №5,1999, с. 17-19.
10. Ястребцова Т. А., Чупров А. Д., Плотникова Ю. А. Показатели общей, церебральной и регионарной гемодинамики у школьников 13-15 лет с миопией // Вестн. офтальмол., 2002, №6. с.12-14.

Kərimov K.T., Nəcəyeva S.A., Ağayev M.M., Kərimova N.K., Rəşidəlizadə E.K.

FƏSADLAŞMIŞ KATARAKTALI PASİYENTLƏRDƏ TRANSKRANİAL DUPEKS SKANİROVANİYASI

*Akademik Zərifə Əliyeva adına Milli Oftalmologiya Mərkəzi, Bakı ş., Azərbaycan
Bakı Elmi-Tədqiqat Göz Xəstəlikləri Klinikası*

Açar sözlər: kirpikli cisim, göz arteriyası, katarakta, fakoemulsifikasiya.

XÜLASƏ

Məqsəd. Orta dərəcəli miopiya fonunda yetişməmiş fəsadlı kataraktaların fakoemulsifikasiyası zamanı işlənilən hazırlanmış nəbz-dopplerografiyası metodu ilə göz arteriyası və kirpikli cisimdə qan axınının vəziyyətinin öyrənilməsi.

Material və metodlar.

Bu məqsədlə 53-75 yaş arasında 22 xəstədə göz arteriyası və kirpikli cisimdə qan axınının vəziyyətini öyrənmək üçün müxtəlif modifikasiyalı intraokulyar linza implantasiya olunmaqla fakoemulsifikasiyadan əvvəl və 7, 15, 20 gün, 6, 12, ay sonra müayinə aparılmışdır. Hemodinamik parametrlər impuls-dalğa rejimində işləyən Sci Med (Böyük Britaniya) firmasının "PC DOP-842" ultrasəs nəbz-doppler aparatı ilə öyrənilmişdir.

Nəticə.

Alınmış nəticələr göstərir ki, göz arteriyasında nəbz indeksi 7 gün ərzində $1,42 \pm 0,25$ -dən $1,38 \pm 0,1$ 5-dək ($p > 0,05$), rezistentlik indeksi $0,61 \pm 0,12$ -dən $0,57 \pm 0,09$ -dək ($p > 0,05$), sistolo-diastolik münasibət isə $3,15 \pm 0,21$ -dən $2,78 \pm 0,19$ -dək ($p > 0,05$) azalmışdır ki, bu da göz arteriyasında qan axınına periferik təsirin azaldığını göstərir. Uyğun olaraq qanın həcm sürəti 7 gündən sonra $7,83 \pm 0,97$ ml/san-dən $10,41 \pm 2,0$ ml/san-dək ($p < 0,01$) artır. Kirpikli cisimdə nəbz indeksi 7 gün ərzində $2,20 \pm 0,15$ -dən $1,96 \pm 0,13$ -dək ($p > 0,05$), rezistentlik indeksi

0,71±0,06-dən 0,67±0,01-dək ($p>0,05$), sistolo-diastolik münasibət isə 6,43±0,47-dən 6,05±0,49-dək ($p>0,05$) azalmışdır ki, bu da kipikli cisimdə qan axımına periferik təsirin azaldığını göstərir. Münasib olaraq qanın həcm sürəti 7 gündən sonra 2,62±0,27 ml/san-dən 2,85±0,73 ml/san-dək ($p>0,05$) artır. Beləliklə, fakoemulsifikasiyadan sonra göz arteriyasında və kipikli cisimdə hemodinamik parametrlər cərrahi əməliyyatdan sonrakı ilkin dövrlərdə bərpa olunurlar.

Karimov K.T., Hajiveva S.A., Agaev M.M., Kerimova N.K., Rashidalizadeh E.K.

TRANSCRANIAL DUPLEX SCANNING IN PATIENTS WITH COMPLICATED CATARACT

National Ophthalmology Centre named after acad. Zarifa Aliyeva, Baku, Azerbaijan
Baku Scientific-Research Eye Diseases Clinic

Key words: ciliary body, ophthalmic artery, cataract, phacoemulsification

SUMMARY

Aim. By the method of pulse-dopplerography to learn the state of blood flow in PhE of the complicated cataract in myopia of middle degree.

Material and methods.

With this purpose we'd investigated 22 patients at the age of 53-75 years for the blood flow learning in the ocular artery and ciliary body before and after PhE with different modification of IOL. implantation in 7, 15, 20 days and 6, 12 months. The hemodynamic parameters are defined in the impulsive-wave regimen with pulsed-doppler "PC DOP-JU 2" of Sci Med.

Results and discussions.

The obtained results indicate that in the ocular artery during 7 days the pulsative index increases from 1,42±0,25 to 1,38±0,15 ($p>0,05$), the resistance index intensifies from 0,61±0,12 to 0,57±0,09 ($p>0,05$). The sistolo-diastolic ratio decreases from 3,15±0,21; to 2,78±0,19 ($p>0,05$) and this witnesses about the decrease of the peripheric resistance to blood flow, accordingly, the volumetrically circulation rate in 7 days increases from 7,83±0,97 ml/sec to 10,41±2,0 ml/sec ($p<0,01$). In the ciliary body the pulsative index during 7days decreases from 2,20±0,15 to 1,96±0,13 ($p>0,05$). The resistance index decreases from 0,71 ±0,06 to 0,67±0,01 ($p>0,05$). The sistolo-diastolic ratio decreases from 6,43±0,47 to 6,05±0,49 ($p>0,05$) that witnesses about the decrease of the peripheric resistance to blood flow. Accordingly, the volumetrically circulation rate in 7 days increases from 2,62±0,27 ml/sec to 2,85±0,73 ml/sec ($p>0,05$). So, we may say that after PhE the hemodynamic parameters in the ocular artery and ciliary body rehabilitated in the postoperative period.

Для корреспонденции:

Керимов Керам Табриз оглы, д.м.н., профессор, руководитель отдела хирургии катаракты Национального Центра Офтальмологии им. академика Зарифы Алиевой

Гаджиева-Азизова Саида Ариф кызы, доктор медицинских наук, старший научный сотрудник отдел хирургии катаракты Национального Центра Офтальмологии им. академика З.А.Алиевой

Агаев Мисирхан Мурадхан оглы, к.м.н., заведующий отделом хирургии катаракты Национального Центра Офтальмологии им. академика Зарифы Алиевой

Керимова Нигяр Керам кызы, к.м.н., врач-офтальмолог Бакинской Научно-Исследовательской Клиники Глазных Болезней

Рашидализаде Эргюн Камал оглы, врач-офтальмолог отдела хирургии катаракты Национального Центра Офтальмологии им. акад. Зарифы Алиевой; врач-офтальмолог Бакинской Научно-Исследовательской Клиники Глазных Болезней

Тел.: (99412) 569-91-36, (99412) 569-91-37

Адрес: AZ1114, г.Баку, ул. Джавадхана, 32/15

Email: administrator@eye.az : www.eye.az