

Аскерова С.М.*, Ибрагимзаде Г.Т.

МОРФОЛОГИЧЕСКАЯ ОЦЕНКА МЕТОДОВ ДИСЕКЦИИ В ОКУЛОПЛАСТИЧЕСКОЙ ХИРУРГИИ

*Национальный Центр Офтальмологии имени академика Зарифы Алиевой, г.Баку, Азербайджан
Национальный медико-хирургический Центр имени Н.И. Пирогова**

Ключевые слова: окулопластика, диссекция, морфологическое исследование, радиоволновая энергия

Окулопластика – это раздел офтальмологии, подразумевающий широкий спектр хирургических вмешательств на придаточном аппарате глаза и орбите. Окулопластика включает в себя офтальмоонкологию и эстетическую хирургию.

Учитывая обильное кровоснабжение и иннервацию, сложность и многообразие заболеваний окулопластического профиля продолжается поиск более щадящих методов диссекции и коагуляции. С этой точки зрения использование радиоволновой энергии в окулопластике представляется весьма перспективным. Радионож позволяет производить малотравматичный разрез. Коагуляция мягких тканей происходит с минимальными интра- и послеоперационными болевыми ощущениями и разрушениями тканей в непосредственной близости от края разреза. Разрез происходит вследствие повышения образования молекулярной энергии внутри каждой клетки, которая разрушает и фактически испаряет клетку [1-7].

Цель работы. Выбор оптимального метода диссекции и коагуляции в окулопластической хирургии на основе морфологического исследования.

Материалы и методы. Экспериментальное исследование проводили на 12 (24 глаз) половозрелых кроликах породы шиншилла весом 1,2-1,5 кг. Для сравнения методов диссекции животные были разделены на основную и контрольную группы по 6 кроликов (12 глаз) в каждой. В основной группе кроликов при хирургическом иссечении тканей применяли радионож (портативный прибор для электро-радиохирургии «Сургитрон» фирмы «Ellman International», Inc. (США), с выходом частоты 3,8 МГц) (рис. 1), в контрольной группе – металлический инструмент.

Прибор имеет четыре рабочих режима:

- полностью фильтрованной формы волны (ПФФВ – чистый разрез);
- полностью ректифицированной формы волны (ПРФВ – разрез и коагуляция);
- частично ректифицированной формы волны (ЧРФВ – коагуляция);
- прерывисто-искровой формы волны (ПИФВ – фульгурация).

Для оценки результатов заживления после проведенного лечения применяли морфологическое исследование иссеченных тканей методом световой микроскопии. Биоптаты для гистологии фиксировали в 10% нейтральном формалине, заливали парафином и окрашивали гематоксилином-эозином и по Ван-Гизону фукселином для выявления степени развития соединительно-тканых элементов.



Рис. 1. Прибор для электро-радиохирургии «Сургитрон» фирмы «Ellman International», Inc. (США)

В основной группе в зависимости от применяемого режима радиоволновой энергии были выделены 2 подгруппы по 3 кролика (6 глаз) в каждой – А, Б. В подгруппе А радионож использовали в режиме работы полностью фильтрованной формы волны (ПФФВ – чистый разрез), в подгруппе Б – полностью ректифицированной формы волны (ПРФВ – разрез + коагуляция). В контрольной группе кролики были разделены на две подгруппы (В и Г) по 3 кролика (6 глаз) в каждой. В подгруппе В разрез проводили лезвием, в подгруппе Г – с целью гемостаза дополнительно с лезвием применяли электрический коагулятор. Сравнительный морфологический анализ проводили между подгруппами с применением радиножа в режиме работы полностью фильтрованной формы волны (подгруппа А) и лезвия (подгруппа В), а также между подгруппой кроликов, у которых применяли радионож в режиме работы полностью ректифицированной формы волны (подгруппа Б) и лезвием в сочетании с электрическим коагулятором (SME 1200, офтальмологический эндокоагулятор) (подгруппа Г).

Операцию животным начинали после проведения анестезиологического пособия (внутримышечное введение Sol. Hexenali 1%-1,0 на 1 кг живого веса животного, местное инстиллирование капли препарата «Алкаин», подконъюнктивальное введение 1,5 мл 2% раствора лидокаина). В основной группе кроликов радионожом, в контрольной – металлическим инструментом, производили резекцию нижнего или верхнего века по всей толще. Иссеченный материал размером 5x5мм в последующем морфологически исследовался. В контрольной группе с целью гемостаза дополнительно применяли электрический коагулятор. Последующие заборы материала на гистологическое исследование производили лезвием с захватом зоны действия радиножа и металлического инструмента на 3-и, 7-е, 30-е сутки и через 6 месяцев после операции. На всем протяжении исследования животным в конъюнктивальную полость закапывали антибактериальные глазные капли.

Результаты гистологических исследований оценивались на 3-и, 7-е, 30-е сутки и через 6 месяцев после операции.

Результаты. При морфологическом исследовании в подгруппе А основной группы с применением режима полностью фильтрованной формы волны в ранние послеоперационные сроки была выявлена воспалительная реакция тканей в виде лейкоцитарной инфильтрации в зоне действия радиножа, которая к позднему послеоперационному периоду уменьшалась (рис. 2,3).

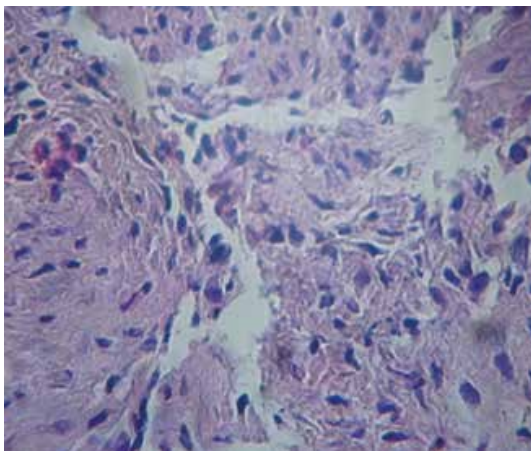


Рис. 2. Биоптат подгруппы А (ранний послеоперационный период). Выраженная воспалительная инфильтрация тканей на 3-и сутки после действия радиножа в режиме полностью фильтрованной формы волны. Окраска гематоксилином и эозином. Ув. x200

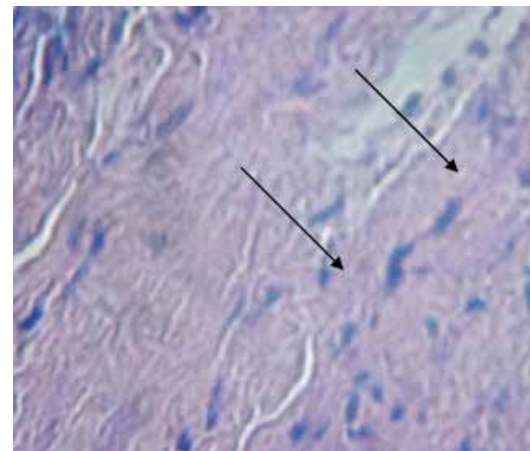


Рис. 3. Биоптат подгруппы А (поздний послеоперационный период). Слабая воспалительная реакция ткани в зоне действия радиножа в режиме полностью фильтрованной формы волны, представленная единичными клетками (↑) через 6 месяцев после операции. Окраска гематоксилином и эозином. Ув. x400

При применении металлического инструмента в подгруппе В в раннем послеоперационном периоде результаты гистологического исследования были схожи с результатами подгруппы А. Однако в позднем послеоперационном периоде при применении лезвия наблюдалось разрастание соединительной ткани, на отдельных участках определялись вновь образованные сосуды с пролиферацией эндотелия (рис. 4, 5).

В подгруппе Б с применением полностью ректифицированной формы волны наряду с воспалительной реакцией по краю разреза определялись единичные очаги некроза, а к позднему послеоперационному периоду – уплощение эпителия конъюнктивы с фиброзом подлежащих тканей (рис. 6, 7).

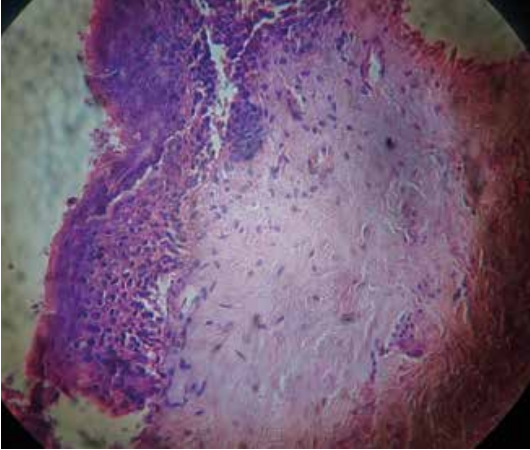


Рис. 4. Биоптат контрольной группы (ранний послеоперационный период). Лейкоцитарная инфильтрация тканей на 3-и сутки после операции с применением металлического инструмента, признаки хронического воспаления. Окраска гематоксилином и эозином. Ув. x140

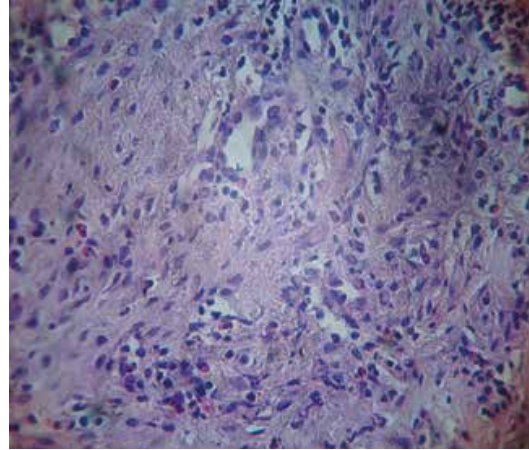


Рис. 5. Биоптат контрольной группы (поздний послеоперационный период). Разрастание соединительной ткани на 6-е сутки после операции с применением металлического инструмента, на отдельных участках определяются вновь образованные сосуды с пролиферацией эндотелия. Окраска гематоксилином и эозином. Ув. x400

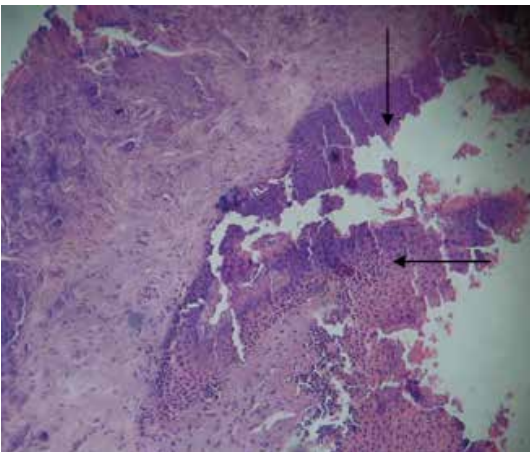


Рис. 6. Биоптат подгруппы Б (ранний послеоперационный период). Очаги некроза, окруженные воспалительной инфильтрацией (↑) на 3-и сутки после действия радионोजа в режиме полностью ректифицированной формы волны. Окраска гематоксилином и эозином. Ув. x100

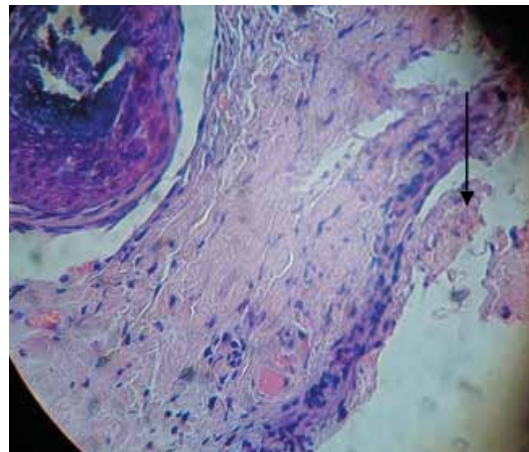


Рис. 7. Биоптат подгруппы Б (поздний послеоперационный период). Уплотнение конъюнктивального эпителия, фиброз подлежащей ткани (↑) через 6 месяцев в зоне действия радионож в режиме полностью ректифицированной формы волны. Окраска гематоксилином и эозином. Ув. x140

При гистологическом исследовании получено, что применение электрического коагулятора с целью гемостаза при применении лезвия (подгруппа Г) ведет к формированию очагов, по периферии которых видны зоны кровоизлияния и фокусы некроза, происходит склероз тканей, что в дальнейшем ведет к сморщиванию и сокращению конъюнктивальной полости (рис. 8).

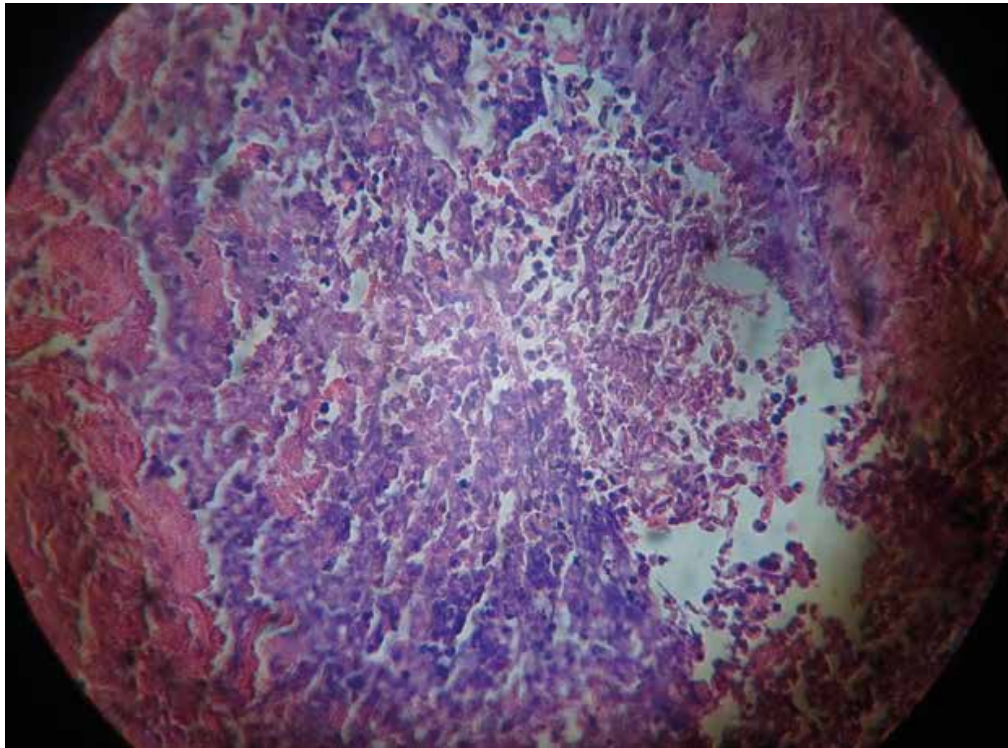


Рис. 8. Биоптат контрольной группы (применение электрического коагулятора). Формирование очагов, по периферии которых видны очаговые кровоизлияния и фокусы некроза после применения электрокоагулятора. Окраска гематоксилином и эозином. Ув. x100

Заключение: Сравнительный гистологический анализ различных режимов радионожа и металлического лезвия показал, что применение радионож в режиме полностью ректифицированной формы волны является оптимальным для рассечения тканей, так как одновременно возможно проведение разреза и коагуляции сосудов, после чего не происходит склерозирование тканей и не наблюдается сокращение и сморщивание.

ЛИТЕРАТУРА:

1. Лантух В.В., Лантух Е.В. Новые способы микрохирургической окулопластики // *Анналы пласт. и реконструктив. Хирургии*, 2005, № 3, с.80-81.
2. Лапкин К.В. Первый опыт применения радиохирургического прибора «Сургитрон» в хирургии органов билиопанкреатодуоденальной зоны // *Актуальные вопросы хирургической гепатологии*. Томск, 1997, с.159.
3. Лейзерман М.Г., Клешнин Д.А., Бочарова М.Б., Жарова Г.Г. Возможности и перспективы радиоволновой хирургии в оториноларингологии / *Радиоволновая хирургия на современном этапе: Междунар. конгресс*. М., 2004, с.216-217.
4. Лейзерман М.Г., Лесков И.В., Наседкин А.Н. и др. Сравнительное изучение радиоволнового, лазерного и ультразвукового воздействия на биологические ткани в эксперименте // *Рос. Ринология*, 1999, №3, с.16-18.
5. Шляхтов М.И. Радиоволновая эксцизия субэпителиальных кист конъюнктивы опорно-двигательной культи при анофтальме // *Рефракционная хирургия и офтальмология*, 2009, №1, с.29-33.
6. Bisaccia E., Scarboough D.A. Blepharoplasty with radiosurgical instrumentation // *Cosmetic Dermatology*, 1995, v.8, N2.
7. Garito J. Radiosurgery past, present, future / *Materials International congress radiowave surgery and its role in modern medicine*, Moscow, 2004, p.11.

OKULOPLASTİK CƏRRAHİYYƏNİN DİSSEKSIYA METODLARININ MORFOLOJİ CƏHƏTDƏN QIYMƏTLƏNDİRİLMƏSİ

*Akademik Zərifə Əliyeva adına Milli Oftalmologiya Mərkəzi, Bakı, Azərbaycan
N.İ.Pirogov adına Milli Tibbi-cərrahiyyəMərkəzi**

Açar sözlər: *okuloplastika, disseksiya, morfoloji tədqiqat, radiodalğalı enerjiya*

XÜLASƏ

Gözün əlavə aparatının və orbitanın zəngin qan təchizatı və innervasiyasını, okuloplastik xəstəliklərin mürəkkəbliyini və müxtəlifliyini nəzərə alaraq disseksiyanın və koagulyasiyanın daha optimal ehtiyatlı üsullarının axtarışı davam edir. Bu baxımdan, disseksiyanın və koagulyasiyanın daha optimal ehtiyatlı üsullarının morfoloji öyrənilməsi aktualdır. Morfolji analiz göstərir ki, radiobiçağın tam rektifikasiya olmuş dalğa rejimində işlədilməsi nəticəsində toxumalarda sklerozlaşma və yığılma olmur.

Askerova S.M. *, İbrahimzadə G.T.

MORFOLOGICAL APPRECIATION OF DISSECTION METHODS IN OCULOPLASTIC SURGERY.

*National Ophthalmology Centre named after acad. Zarifa Aliyeva, Baku,
National Centre of Surgery named by N.I.Pirogov . **

Key words: *oculoplastics, dissection, morphological investigation, radiowave energy*

SUMMARY

Given the rich blood supply and innervation of the adnexa eye and orbit, the complexity and variety of oculoplastic diseases, the search continues for more benign methods of dissection and coagulation. From this point of view the choice of an optimal method of dissection and coagulation in oculoplastic surgery on the basis of morphological researches is the actual problem. Comparative histological analysis of the various modes of radiowave knife and metal blade showed that the application of radiowave knife in fully rectified motor waveform mode is optimal for the dissection of tissues, as at the same time it is possible to conduct the incision and the coagulation of blood vessels, then there is no tissue sclerosis and is not wrinkling observed and the reduced.


Для корреспонденции:

Ибрагимзаде Гюнай Тофиг кызы, врач-офтальмолог отдела инфекционных болезней глаза и хирургии роговицы Национального Центра Офтальмологии им. академика З.А.Алиевой

Адрес: AZ1114, ул.Джавадхана, 32/15

Телефон: 596 09 47

E-mail: administrator@eye.az; www.eye.az; gunay.ibragimzade@yandex.ru



Vigadexa™ 

(moxifloxacin hydrochloride 0,5% və dexamethasone
phosphate 0,1%) Steril Oftalmoloji Məhlul

İnkişafı təmin edən kombinasiya

