

Агафонова В.В., Франковска-Герлак М.З., Керимова Р.С.*,
Шацких А.В., Халудорова Н.Б.

ИНФОРМАТИВНОСТЬ ФЛЮОРЕСЦЕНТНОЙ ИРИДОАНГИОГРАФИИ В ДИАГНОСТИКЕ РАННИХ СТАДИЙ ПСЕВДОЭКСФОЛИАТИВНОГО СИНДРОМА

ФГБУ МНТК «Микрохирургия глаза» им. акад. С.Н. Федорова Министерства Здравоохранения РФ, Москва, Россия

Национальный Центр Офтальмологии имени академика Зарифы Алиевой, г. Баку, Азербайджан*

Ключевые слова: псевдоэксфолиативный синдром, флюоресцентная иридоангиография, васкулопатия, иридопатия

Псевдоэксфолиативный синдром (ПЭС) представляет собой системный дистрофический, ассоциированный с возрастом процесс. Глаз является единственным местом клинической манифестации ПЭС с ассиметричным течением процесса [1, 2].

В настоящее время отсутствует единая теория патогенеза ПЭС. Благодаря возможностям электронной микроскопии была основана теория стресс-индуцированного эластоза и патологии базальных мембран. Согласно этой теории накопление псевдоэксфолиативного материала (ПЭМ) способствует истончению и нарушению целостности базальной мембраны сосудов глаза с последующим повреждением эндотелия [1, 3]. Эти нарушения являются причиной повышенной проницаемости сосудов, развития ишемии и гипоксии в переднем отделе глаза.

Данные о системном характере ПЭС позволяют предположить изменения в сосудах других органов и систем [1, 2, 3]. Рядом авторов было доказано, что пациенты с ПЭС чаще страдают сердечно-сосудистыми заболеваниями, системной патологией ЦНС, в том числе болезнью Альцгеймера, возрастной деменцией [4, 5]. Поэтому сосудистые нарушения при ранней стадии ПЭС в глазу могут свидетельствовать о возможности развития кардиоваскулярных и цереброваскулярных заболеваний.

Для оценки микроциркуляции в сосудах радужной оболочки информативным и объективным методом является флюоресцентная иридоангиография (ФИАГ) [6, 7]. Доказано, что в норме стенки сосудов радужной оболочки непроницаемы для красителя [8]. В литературе существуют единичные данные об уменьшении числа радиальных артерий радужки, просачивания флюоресцеина по зрачковому краю при выраженной стадии ПЭС [9], но четких данных о наличии, характере и объеме изменений сосудов радужной оболочки при ранней стадии ПЭС нет.

Цель определить сосудистые нарушения в радужной оболочке у пациентов с ранними клиническими признаками псевдоэксфолиативного синдрома с помощью флюоресцентной иридоангиографии.

Материал и методы.

Исследование микроциркуляции переднего сегмента глаза проводилось на 48 глазах 25-ти пациентов на фоне различных стадий ПЭС в возрасте от 66 до 82 лет (в среднем - 74,5±8 лет). У всех обследованных больных выявили катаракту различной степени выраженности. Пациенты были разделены на три группы: 1-ю группу составили пациенты (20 глаз) на фоне клинически выраженного ПЭС (II-III стадия по классификации Ерошевской Е.Б) на одном глазу [10]. 2-ю группу составили 20 парных глаз пациентов 1-ой группы без клинически общепринятых проявлений ПЭС и отложений ПЭМ на структурах переднего сегмента глаза. 3-ю контрольную группу составили 8 глаз, 5-ти пациентов без признаков наличия ПЭС. В исследование не включались пациенты с сопутствующей патологией как сахарный диабет, глаукома, миопия и гиперметропия высоких степеней, увеит, травма, оперативное вмешательство на глазах в анамнезе. Также не включались пациенты с двусторонним клинически выраженным ПЭС.

Флюоресцентную иридоангиографию (ФИАГ) осуществляли с помощью аппарата фирмы HRA Heidelberg Engineering GmbH. Условием отбора было наличие у пациентов светлой и слабо пигментированной радужки, так как степень флюоресценции сосудов радужной оболочки тесно связана со степенью пигментации переднего пограничного листка радужки [8]. При наличии сильной пигментации радужки

ФИАГ мало информативна. Для контрастирования внутривенно вводили 5 мл 10% раствора флюоресцеина натрия. Затем выполняли серийную съемку с частотой 2 кадра в секунду в течении первых 30-ти секунд. Последующие 14 кадров проводили с интервалом в 2 секунды, затем 6 кадров с интервалом в 10 секунд в течение каждой последующей второй и третьей минуты от начала введения.

Анализ флюоресцеиновых ангиограмм переднего сегмента глаза проводился визуально по снимкам: для оценки микроциркуляции радужки были использованы следующие критерии: состояние ангиоархитектоники (извитость, неравномерность калибра сосудов, уменьшение количества радиальных артерий), наличие зон гипофлюоресценции (зоны ишемии) и гиперфлюоресценции (наличие или отсутствие проницаемости сосудов) [8].

Результаты и обсуждение

В качестве контроля была проведено исследование 5-ти пациентов (8 глаз), полученные результаты которых в дальнейшем были сопоставлены с результатами исследований Кишкиной В.Я проведенной у пациентов с возрастной катарактой старше 60 лет [8]. Сравнивали полученные данные временных параметров в частности: время рука – радужка определяющее начало артериальной фазы; время полного контрастирования зрачкового края радужки определяющее начало венозной фазы (табл.1). Время рука-радужка в контрольной группе не превышало $13,7 \pm 2,7$ секунд, а время полного контрастирования зрачкового края радужки в среднем составило $17,3 \pm 1,2$ секунд. Поскольку полученные нами данные полностью соответствовали результатам Кишкиной В.Я., выше указанные временные параметры были приняты за возрастную норму. Данные ФИАГ исследований пациентов контрольной группы были без особенностей: экстрavasации не наблюдалось.

На всех глазах пациентов с выраженными клиническими признаками ПЭС (группа 1, $n=20$) были выявлены нарушения архитектоники сосудов радужки (неравномерность калибра сосудов, нарушение их извитости в виде секторального его отсутствия, уменьшение количества радиальных артерий), секторальные зоны ишемии (гиперперфузия), экстрavasация контрастного вещества через стенки радиальных сосудов в строму радужки (гиперперфузия, которая свидетельствует о повышенной проницаемости сосудов и является признаком цилиарной иридопатии), выход флюоресцеина из задней камеры глаза в переднюю («феномен зрачкового тока») (рис. 1). Согласно работе D.Friedburg «феномен зрачкового тока» свидетельствует о повышении проницаемости сосудов цилиарного тела [7].

При исследовании глаз 1-ой группы отмечалось просачивание контрастного вещества через нарушенные стенки сосудов в зрачковой зоне радужки с полным ее прокрашиванием в 100% случаев. Данный признак нами был назван симптомом «затмения солнца» и наблюдался во время венозной фазы ФИАГ (рис. 1). Полученные результаты подтверждают роль патологии базальных мембран сосудов в патогенезе ПЭС [1, 2, 3].

У пациентов 1 группы время артериальной фазы (от времени введения контрастного вещества до его появления в радиальных сосудах радужки) составило в среднем $18,72 \pm 0,61$ с, а венозной фазы (от времени появления флюоресцеина в радиальных сосудах радужки до окрашивания сосудов зрачкового кольца) – в среднем $28,3 \pm 1,1$ с, что отличалось от временных показателей возрастной нормы (соответственно $13,3 \pm 2,7$ с и $17 \pm 1,2$ с). Это является одним из фактов, указывающих на нарушение микроциркуляции в структурах переднего сегмента глаза. «Феномен зрачкового тока» обнаруживался в среднем на $62,17 \pm 0,08$ с исследования (табл. 1, рис. 3).

На парных глазах исследуемых пациентов с ранними клиническими признаками ПЭС (группа 2) при ФИАГ характерным было наличие очаговых изменений архитектоники сосудов радужки и наличие зон гиперперфузии- зон ишемии (рис. 2).

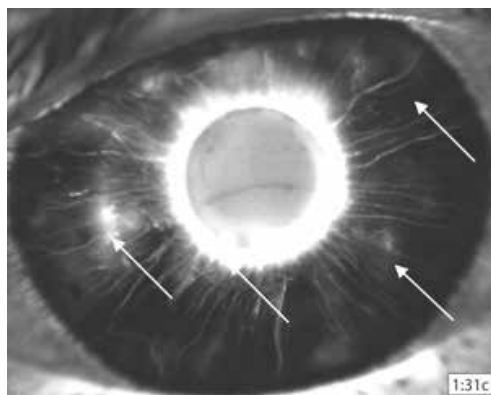


Рис. 1. Иридоангиограмма пациента Л. группы 1, 63-х лет: экстрavasация контрастного вещества через стенки радиальных сосудов в строму радужки (очаговая цилиарная иридопатия), симптом «затмения солнца» (диффузная зрачковая иридопатия), зоны ишемии (гиперперфузии).

Во 2-ой группе в отличие от 1-ой в 40% случаев было выявлено неполное прокрашивание, а в остальных 60% случаев - полное прокрашивание зрачкового края (симптом «затмения солнца») (рис. 2). Также наблюдалось просачивание контрастного вещества через нарушенные стенки сосудов цилиарного тела, выход флюоресцеина из задней камеры глаза в переднюю, что свидетельствует о нарушении гематофтальмического барьера в области цилиарного тела даже на самых ранних стадиях глазных проявлений ПЭС. Выявленные признаки сосудистых нарушений во 2-ой группе были менее выражены, чем у пациентов 1-ой группы (рис. 2).

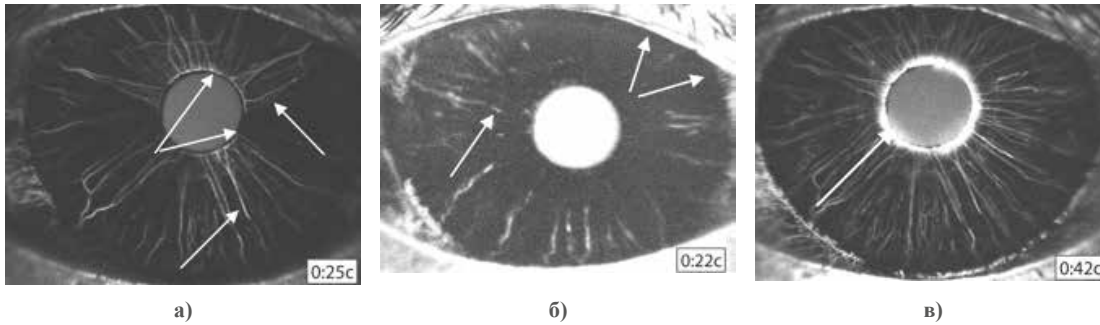


Рис. 2. Иридоангиограммы пациентов группы 2: а) Пациент В. 63 года, б) Пациент Х., 62 лет, в) Пациент М., 67 лет, зоны локального отсутствия извитости и неравномерности калибра сосудов радужной оболочки, секторальные зоны ишемии (гиперперфузии), неполное просачивание контрастного вещества через стенки сосудов зрачковой зоны радужки, полное прокрашивание зрачкового края радужки - симптом «затмения солнца»

Во 2-ой исследуемой группе артериальная фаза составила в среднем $16,23 \pm 1,28$ с., а венозная фаза соответственно $24,5 \pm 1,7$ с., что отличалось от временных показателей возрастной нормы (соответственно $13,3 \pm 2,7$ с. и $17 \pm 1,2$ с) (таблица 1, рис.2). «Феномен зрачкового тока» обнаруживался в среднем на $43,34 \pm 1,14$ с исследования (рис. 3). Проведенная ФИАГ исследование говорит в пользу трактовки глазных проявлений ПЭС как системного процесса, так как во всех случаях на глазах обследованных пациентов 1-й и 2-й групп имелись признаки васкулопатии.




Рис. 3. Иридоангиограммы пациентов группы 2: а) Пациент С., 81 лет, б) Пациент Ф., 65 лет - «Феномен зрачкового тока»

Таким образом, методом ФИАГ были определены признаки васкулопатии в сосудах радужной оболочки глаз пациентов 1-й и 2-й групп независимо от стадии клинических проявлений ПЭС, что характеризовалось нарушением их архитектоники, очаговой ангиопатией с нарушением микроциркуляции в области зрачкового кольца, секторальными зонами задержки флюоресцеина, экстравазацией красителя, особенно в зрачковой зоне радужки, и увеличением временных параметров по сравнению с параметрами контроля. Выявленный симптом «затмения солнца» у пациентов групп 1 и 2 является признаком очаговой ангиопатии зрачкового края радужки и служит доказательством нарушения микроциркуляции у пациентов не только с выраженными признаками ПЭС, а также на его ранней стадии. Секторальные зоны задержки флюоресцеина являются дополнительным фактором, подтверждающим наличие нарушений гемодинамики в переднем сегменте глаза, ведущих к гипоксии и ишемии. Обнаруживаемый на всех исследуемых глазах выход флюоресцеина из задней камеры глаза в переднюю через зрачок («феномен зрачкового тока») свидетельствует о нарушении гематофтальмического барьера и микроциркуляции в области цилиарного тела даже на самых ранних стадиях глазных проявлений ПЭС (таблица 1, рис. 3).

Таблица 1

Показатели временных параметров исследуемых глаз пациентов всех групп

Пациенты	Рука - радужка (секунд)	Полное контрастирование зрачкового края (секунд)	«Феномен зрачкового тока» (секунд)
Норма <60 лет	13,3± 2,7	17±1,2	-
Группа 1	18,72±0,61	28,3± 1,1	62,17±0,08
Группа 2	16,23± 1,28	24,5± 1,7	43,34±1,14

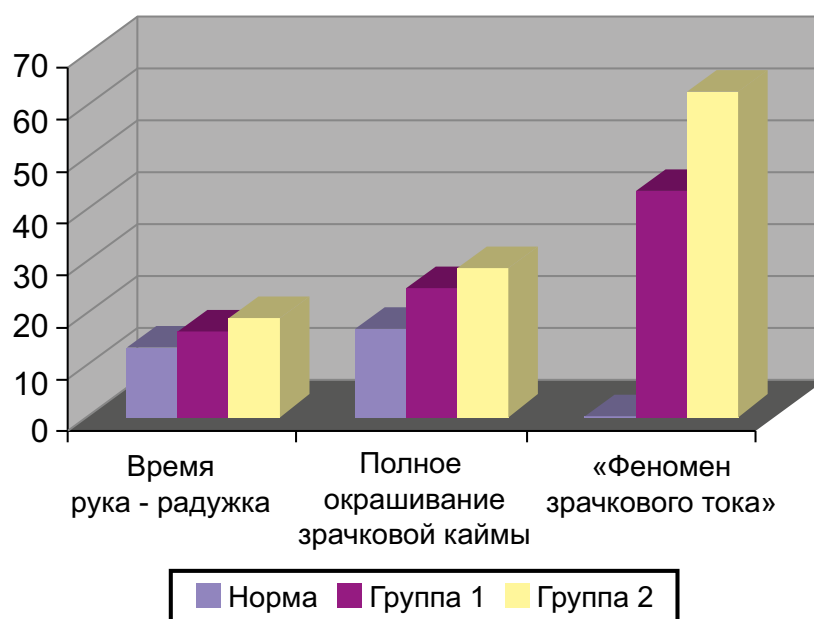


Рис. 4. Сравнительная диаграмма временных параметров глаз всех пациентов исследуемых групп

Выводы:

1. Флюоресцентная иридоангиография является информативным методом, позволяющим выявить сосудистые нарушения в радужной оболочке уже на ранних стадиях псевдоэкссфолиативного синдрома.
2. При псевдоэкссфолиативном синдроме уже на ранних стадиях наряду с характерными изменениями архитектоники сосудов радужной оболочки в виде локального нарушения извитости сосудов, уменьшения количества радиальных артерий, обнаружения зон гипо- и гиперперфузии, прокрашивания зрачкового края (симптом «затмения солнца») отмечается увеличение продолжительности временных параметров флюоресцентной иридоангиографии.
3. Флюоресцентная иридоангиография подтверждает двустороннее течение псевдоэкссфолиативного синдрома в глазу.

ЛИТЕРАТУРА:

1. Тахчиди Х.П., Баринов Э.Ф., Агафонова В.В. и др. Патология глаза при псевдоэкссфолиативном синдроме. М.: Офтальмология, 2010, 156 с.
2. Naumann G.O., Schlötzer-Schrehardt U., Kuchle M. Pseudoexfoliation syndrome for the comprehensive ophthalmologist: intraocular and systemic manifestations // *Ophthalmology*, 1998, v.105, No6, p.951-968.
3. Khalil A.K., Kubota T, Tawara A., Inomata H. Early changes in iris blood vessels in exfoliation syndrome // *Curr. Eye. Res.*, 1998, No17, p.1124-1134.
4. Linner E., Popovic V., Gottfries C.G. The exfoliation syndrome in cognitive impairment of cerebrovascular or Alzheimer's type // *Acta. Ophthalmol. Scand.*, -2001, v.79, p.283-285.
5. Mitchell P., Wang J.J., Smith W. Association of pseudoexfoliation syndrome with increased vascular risk // *Am. J. Ophthalmol.*, 1997, v.124, p.685-687.

6. Пурескин Н.П. Флюоресцентная серийная микроангиография различных отделов глаза и ее возможности в ранней диагностике ряда сосудистых заболеваний органа зрения: Автореф. дис. ... д-ра мед. наук. М., 1976, 48 с.
7. Friedburg D., Wigger H., Schultheib K. Fluoreszenz-angiographic der iris bei diabetikern // Klin. Monatsbl. Augenheilk., 1973, bd.162, s.218-223.
8. Кишкина В.Я. Флюоресцентная ангиография глаза и ее роль в офтальмохирургии: Дис. ... д-ра мед. наук. М., 1989, 392 с.
9. Подгорная Н.Н. Псевдоэксфолиативный синдром как проявление старческого амилоидоза с преимущественным поражением переднего отдела глаза (ангиографические исследования): Ерошевские чтения, Самара, 2002, с.623-625.
10. Ерошевская Е.Б. Интраокулярная коррекция афакии у больных первичной открытоугольной глаукомой: Дис. ... д-ра мед. наук. Самара, 1997, 240 с.

Aqafonova V.V., Frankovska-Qerlak M.Z., Kərimova R.S.*,
Şaçkix A.V., Xaludorova N.B.

PSEVDOKSEFSOLIATIV SİNDROMUN ERKƏN MƏRHƏLƏSİNİN DAQNOSTİKASINDA FLÜORESSENT İRİDOANGİOQRAFİYANIN İNFORMATİVLİYİ

*Akademik S.N.Fyodorov adına «Gözün Mikrocərrahiyyəsi» Federal Dövlət İnstitutu, Moskva, Rusiya
Akademik Zərifə Əliyeva adına Milli Oftalmologiya Mərkəzi, Bakı, Azərbaycan**

Açar sözlər: *psevdoeksfoliativ sindrom, flüoressent iridoangiografiya, vaskulopatiya, iridopatiya*

XÜLASƏ

Məqsəd. Flüoressein iridoangiografiya müayinə metodu vasitəsilə erkən mərhələli psevdoeksfoliativ sindromlu xəstələrin qüzeqli qişasında damar pozğunluqlarının müəyyən olunması.

Material və metodlar. Tədqiqat 66-82 yaş arasında kataraktalı 25 xəstədə (48 göz) aparılmışdır. Xəstələr 3 qrupa bölünmüşdür. 1-ci qrupa Yeroşevskayanın təsnifatına əsasən PES-un II-III mərhələsində olan xəstələr (20 göz) daxil edilmişdir. 2-ci qrupa 1-ci qrup xəstələrin PES-a xas klinik təzahürü olmayan tay gözləri (20 göz) daxil edilmişdir. 3-cü kontrol qrup 5 xəstənin 8 gözündən ibarət olmuşdur. Bütün xəstələr flüoressent iridoangiografiya müayinəsindən keçirilmişdir.

Nəticələr və müzakirələr. 1-ci qrup gözlərdə qüzeqli qişa damarlarının arxitektika pozğunluğu, sektoral işemiya zonası (hipoperfuziya), kontrast maddənin qüzeqli qişa damarlarından (xüsusilə bəbək kənarında görünən ekstravazasiya – “günəşin tutulması” simptomu) ekstravazasiyası (hiperperfuziya), flüoresseinin arxa kameradan bəbək vasitəsilə ön kameraya çıxışı, və eləcə də vaxt parametrlərinin uzanması kimi əlamətlər müşahidə olundu. 2-ci qrup gözlərdə vaxt parametri 1-ci qrupa nisbətən az uzanmışdır (cədvəl 1). Həmçinin yuxarıda sadalanan əlamətlər nisbətən az dərəcədə özünü göstərməkdədir. Kontrol qrupdan alınan nəticələr Kişkina V.Y. tədqiqatının nəticələri ilə müqayisə edilmişdir və vaxt parametrləri uyğun gəlmişdir (cədvəl 1).

Yekun. FİAQ-dan istifadə edərək PES-un erkən mərhələsi müşahidə olunan xəstələrdə qüzeqli qişa damar dəyişikliklərini qiymətləndirmək mümkündür. Angiografik dəyişikliklər qüzeqli qişa damar arxitektikasının pozulması, sektoral dolma defekti, flüoressein ekstravazasiyası şəklində təzahür edən fokal angiopatiyanın olması, “günəş tutulması” simptomu, “bəbək cərəyanı fenomeni” kimi əlamətlərlə və eləcə də FİAQ-nın zaman parametrlərinin dəyişməsinə əsasən qiymətləndirilir.

Agafonova V.V., Frankovska-Gierlak M.Z., Kerimova R.S.*,
Shatskikh A.V., Xaludorova N.B.

INFORMATIVITY OF FLUORESCEIN IRIDOANGIOGRAPHY IN DIAGNOSIS OF THE EARLY STAGES OF PSEUDOEXFOLIATIVE SYNDROME

*The S.Fyodorov "Eye Microsurgery" Federal State Institution, Moscow, Russia
National Ophthalmology Centre named after acad. Zarifa Aliyeva, Baku, Azerbaijan**

Key words: *pseudoexfoliative syndrom, fluorescein iridoangiography, vasculopathy, iridopathy*

SUMMARY

Aim. Definition of iris vascular disturbance of patients with pseudoexfoliation syndrome (PES) in early stages using the iris fluorescein angiography (İFA).

Material and methods. The research was performed on 25 patients (48 eyes) at the age of 66-82 years old with cataract. There were 3 groups of patients in our research. The 1-st group included the patients (20 eyes) with PES of II-III degree by classification of Eroshevskaya. The 2-nd group included the pair eyes (20 eyes) of 1-st group patients without clinical manifestation of PES. The 3-d control group consists of 8 eyes of 5 patients. All the patients passed İFA.

Results and discussion. Eyes of the first group patients were defined as having violation of the architectonics of the iris vessels, sectoral filling defects (hypoperfusion), extravasation of fluorescein from the iris vessels (especially in the pupillary ring in the form of "the eclipse of the sun"), fluorescein out of the back of the eye (a phenomenon pupillary current) and an increase in the time parametres of İFA. In the 2-nd group eyes time parametres of İFA increases less than in an eyes of the 1-st group were (tab.1). The results of control group compared with the results of Kishkina V.Y. and the time parameters corresponded them (tab. 1).

Conclusion. We used İFA to evaluate changes of iris vessels in early studies of pseudoexfoliation syndrome. Angiographic alterations were assessed on the basis of violation of the architectonics of the iris vessels, focal angiopathy (defined as extravasation of fluorescein), violation of the microcirculation in the pupillary ring in the form of "the eclipse of the sun" (not previously described in the scientific literature symptom), sectoral filling defects, fluorescein out of the back of the eye (a phenomenon pupillary current) and we noted an increase in the time parametres of İFA.

Для корреспонденции:

Агафонова Виктория Вениаминовна, доктор медицинских наук

Франковска-Герлак Малгожата Збигневна, кандидат медицинских наук, врач-офтальмолог, научный сотрудник отдела хирургии хрусталика и интраокулярной коррекции ФГБУ «МНТК «Микрохирургия глаза» им. акад. С.Н.Федорова» Минздрава России

Керимова Рашида Сардар кызы, кандидат медицинских наук, старший лаборант отдела патологии сетчатки и зрительного нерва Национального Центра Офтальмологии им. З.А.Алиевой

Шацких Анна Викторовна, кандидат медицинских наук, ученый секретарь, заведующая Лабораторией патологической анатомии и гистологии глаза Центра фундаментальных и прикладных медико-биологических проблем ФГБУ «МНТК «Микрохирургия глаза» им. акад. С.Н.Федорова» Минздрава России

Халудорова Наталья Будаевна, врач-офтальмолог, аспирант 3 года ФГБУ «МНТК «Микрохирургия глаза» им. акад. С.Н.Федорова» Минздрава России

Тел.: (99412) 569-91-36, (99412) 569-91-37

Адрес: AZ1000, г. Баку Джавадхана 32/15, 6-й мкр.

E-mail: pathohist@mntk.ru; rkerimli@gmail.com