

Şamilova F.H., Namazova H.K., Zərgərli İ.A.,  
Hacıyeva S.A., Qurbanova N.F.\*, Məmmədşadə A.N.

## BUYNUZ QIŞANIN DƏLİB-KEÇƏN YARALANMALARINDA TRİPLEKS MÜAYİNƏSİ ƏSNASINDA HEMODİNAMİK PARAMETRLƏRİN VƏZİYYƏTİNİN ÖYRƏNİLMƏSİ.

*Akademik Zərifə Əliyeva adına Milli Oftalmologiya Mərkəzi, Bakı, Azərbaycan  
Ə.Əliyev ad. Azərbaycan Dövlət Həkimləri Təkmilləşdirmə İnstitutu, Bakı şəh.\**

**Açar sözlər:** *travma, hemodinamik parametrlər, tripleks*

Görmə orqanının travmatik zədələnmələri yüksək dərəcəli fəsadlaşmalarla xarakterizə olunurlar və yarana biləcək əlilliyin aparıcı səbəblərindən biri hesab edilirlər, çox zaman əhalinin uşaq və əmək qabiliyyətli kontingentini əhatə edir və bununla da problemin sosial yönümlü əhəmiyyətini müəyyənləşdirirlər [1-3]. Ağır və orta ağır travmatik zədələnmələr gözün damar strukturuna mexaniki təsir göstərir və yaralayan əşyanın davamiyyət sürəti nə qədər çox olarsa damarlara düşən təzyiq də o, qədər çox olur və göz strukturuna düşən travmanın ağırlıq dərəcəsi də daha artıq olur. Yaranmış dəlib-keçən zədələnmələr gözün toxumalarının tamlığını pozmaqla bərabər, gözün damar strukturuna həm kəsicici və həm də öz mexaniki təsirini göstərir və nəticə etibarilə əksərən bu kimi hallar zədələnməmiş damarlardan göz strukturuna qanın axmasına və aktiv iltihabın yaranmasına səbəb olurlar. Travmatik prosesin gedişinin ağırlığında orqanizmin reaktivliyi travmaya verilən cavab rolunu oynayır.

Anatomik strukturun saxlanması və travmalı gözlərin funksional qabiliyyətinin stabiləşdirilməsi və ya yaxşılaşdırılması üçün regionar hemodinamikanın öyrənilməsinə və alınmış nəticələrin əsasında medikamentoz və cərrahi müalicənin korrektivləşdirilməsinə məqsədəuyğun hesab etmək olar. Regionar hemodinamik pozğunluqların müayinəsində ultrasəs dopplerografiya (USDQ) prioritet metodlara aid edilir – qeyri-invazivdir, informativdir, əlverişli və gözdə tikiş olan pasiyentlərdə və qışaların qeyri-şəffaflığında asanlıqla təkrarlanır [4-9].

Bizə gəlib çatan ədəbiyyatda göstərilir ki, gözün müxtəlif xəstəliklərində (qlaukoma, makulodistrofiyalarda, işemik sindromda, kataraktada, ekzoftalmda, uveitlərdə və şişlərdə) qan dövranının vəziyyətini öyrənmək üçün USDQ metodu ilə bir çox müayinələr aparılmışdır [10-14].

Müasir oftalmotravmatologiya bir elm olaraq inkişaf etməkdədir və hal hazırda görmə orqanının zədələnmələrində işlənilən hazırlanmış kompleks oftalmodiagnostikaya (həmçinin USDQ kompleks müayinə metodlarına aid edilən vasitələrdən biridir) böyük tələbatın olması dəlib-keçən zədələnmələrin fəsadlaşmasının qarşısının alınmasında təminatlıdır [15]. Oftalmologiyada dopplerografiyanın bir istiqaməti də tripleks ultrasəs müayinə metodudur (iki-üçölçülü və dördölçülü rejimdə exoqrafiya). Tripleks müayinə metodunda tədqiqatlar impulsu və xətti sürətə malik ağır cihazlarla aparılır və müayinələrin dərinliyindən asılı olaraq rejimlərin yüksək tezliyini avtomatik dəyişə bilən qurğu tibb texnologiyasının böyük nailiyyəti hesab edilir. Təsvirlər, rəngli kartoqram və qan axınının spektral analizinin rəqəmli işlənməsi imkanını yaradan bu cihazlar yüksək həssaslığa, alınan təsvirlər, kartoqram, dopplerogrammalar isə, böyük informativliyə malikdir və xüsusilə də öyrənilən damarda qan dövranının fiziologiyası haqda həm keyfiyyət, həm də kəmiyyət etibarilə dəqiq məlumat almağa imkan verirlər. Hazırda, damar sisteminin tədqiqatı üçün Doppler effektinə əsaslanan və özündə rəngli doppler kartlaşdırılması (RDK), energetik doppler (ED) və energetik doppler kartlaşdırılması (EDK) kimi metodikaları cəmləşdirərək praktikaya sirayət edən tripleks metodu, gözün, göz yaşı aparatının, həmçinin göz orbitasının anatomik elementlərinin və travmatik dakriosistitlərin və digər oftalmoloji patologiyaların yerləşdikləri sahənin damar sisteminin həcmli təsvirinin alınmasına, skanerləşdirilən səthin şaquli-üfqi, eləcə də mərkəzi oxu ətrafında hərəkəti zamanı alınan çoxsaylı səthi exoqrammaların və həcmli toplanması hesabına həcmli təsvirlərin alınmasına imkan verir [16, 17].

Tripleks müayinəsinin buynuz qışanın dəlib-keçən yaralanmalarında istifadə edilməsinin göz almasının və orbitanın damar sistemi haqqında yüksək informasiya almağa imkan verdiyini və anatomik strukturların topoqrafik dəyişiklikləri haqqında düzgün məkani təsvirinin olmasına, parametrik vizualizasiyanın aparılmasına nail olmaq üçün şərait yaratdığına nəzərə alaraq, bu patologiyalarda müayinələrin aparılmasını innovasiya hesab etməklə təbiiqini məqsədyönlü hesab edirik.

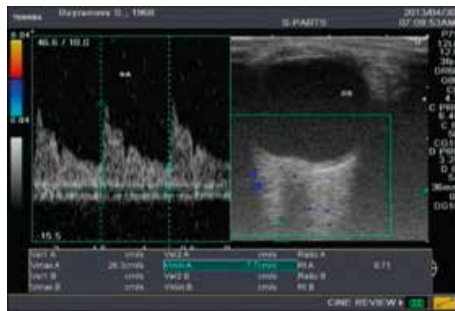
**İşin məqsədi.** Buynuz qışanın dəlib-keçən yaralanmalarında tripleks müayinəsi əsnasında hemodinamik parametrlərin vəziyyətinin öyrənilməsi.

**Material və metodlar.** Buynuz qışanın dəlib-keçən yaralanması diaqnozu ilə akademik Zərifə Əliyeva adına Milli Oftalmologiya Mərkəzinə (MOM) qəbul olunan 17 pasiyentin gözünə kompleks oftalmodiagnostika tətbiq edilmişdir. Pasientlərin yaşı 18-dən 52-yə dək olmuşdur, onlardan 12-si kişi, 5-i qadın idi.

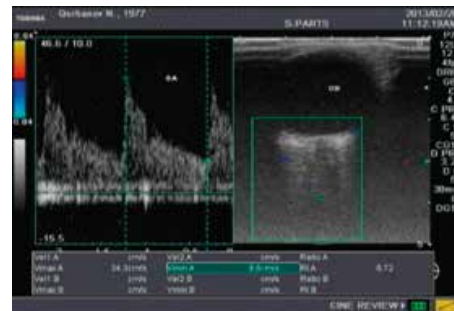
Buyuz qişanın dəlib-keçən yaralanması olan xəstələrin müayinəsinə vizometriya, biomikroskopiya, oftalmoskopiya (imkan olanda), rentgen, ultrasəs AB-skan və dopplerografiya üsulları daxil edilmişdir.

Buyuz qişanın dəlib-keçən yaralanması olan 17 gözdə travmatik prosesin lokalizasiyası və dərinliyindən asılı olaraq müxtəlif fəsadlar qeyd olunurdu, belə ki: qüzehli qişanın cırılması, qismən qopması və yarada boğulması, büllurun ön kapsulasının cırılması, kütlələrin yaraya çıxması, yaxud şüşəvari cismin və kütlələrin yarada boğulması.

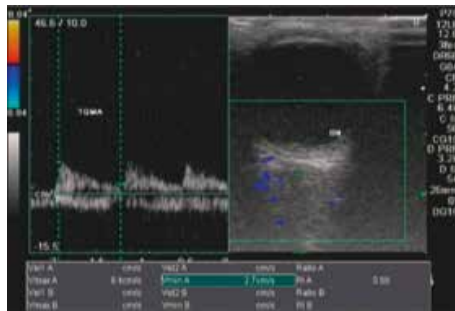
Buyuz qişanın dəlib-keçən yaralanması olan bütün gözlərdə yaranın birincili cərrahi işlənməsi əməliyyatı, lazım olduqda qüzehli qişanın plastikası, çıxmış büllurun kütlələrinin xaric edilməsi və axmış şüşəvari cismin ön vitrektomiyası aparılmışdır. Akustik müayinələr (obzor və lokalizasion exoqrafiya metodları) boz şkalalı (raqəmli hesablamalara malik) A/B-skaneri olan Alcon firmasının (ABŞ) 10 MHz ultrasəs tezlikli zonda malik «Ultra Scan Imaging System» aparatı vasitəsilə aparılmışdır, göz alması və orbita vizualizasiya edilmişdir.



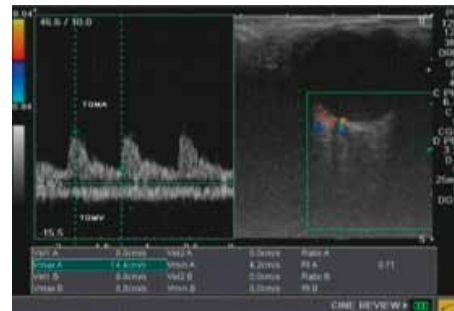
Şəkil 1. Açıq yaralanmada GA-doppler spektri.



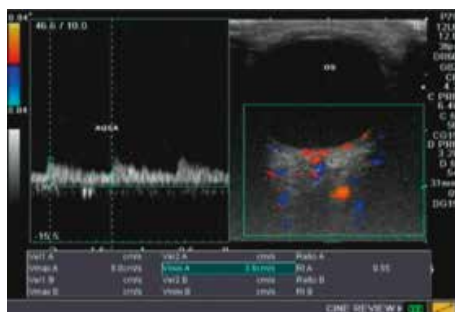
Şəkil 2. Normada GA-doppler spektri.



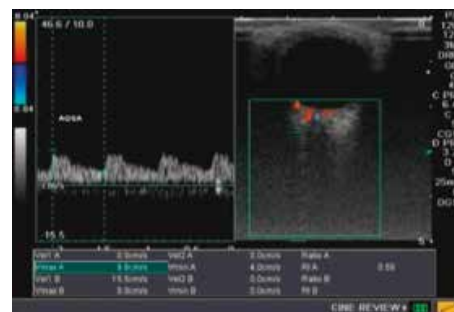
Şəkil 3. Açıq yaralanmada TQMA-doppler spektri.



Şəkil 4. Normada TQMA-doppler spektri.



Şəkil 5. Açıq yaralanmada AQSA-doppler spektri.



Şəkil 6. Normada AQSA-doppler spektri.

Tripleks müayinə metodu «TOSHIBA» firmasının «NEMIO XG SSA-580 A» ultrasəs aparatında həyata keçirilmişdir. B-rejim 7,5MHz tezlikli ultrasəs ötürücüsündən istifadə olunaraq ikiölçülü fəzada boz şkalalı görüntünün alınması ilə aparılmışdır. RDK, ED, EDK 7,5 MHz ultrasəs tezlikli zondan istifadə olunmaqla 2D və 3D modeli ilə rəngli və energetik doppler kartlaşdırılması buyuz qişanın dəlib-keçən yaralanması diaqnozu ilə MOM-a daxil olan pasiyentlərə tətbiq edilmişdir. Qan axınının hemodinamik parametrləri, yəni qan axınının maksimal sistolik sürəti (Vmax), qan axınının minimal diastolik sürəti (Vmin) və rezistentlik indeksi (RI), göz arteriyasında (GA), tor qişanın mərkəzi arteriyasında (TQMA) və arxa qısa siliar arteriyalarda (AQSA) öyrənilmişdir. Metodun şərhinə gəldikdə demək lazımdır ki, ümumi damar xəstəlikləri inkar olunduqdan sonra, pasiyentlərin xəstə və sağlam gözündə əvvəlcə B-rejimdə göz almasının və retrobulbar sahənin vizualizasiyası, ED

EDK və RDK rejimində növbəli şəkildə GA, TQMA və AQSA adlı damarların vizualizasiyası və kartlaşdırılması aparılmışdır (Şəkil 1, 2, 3, 4, 5, 6). Müayinədən keçən pasiyentlərin heç birində göz almasının və orbitanın qan dövranının hemodinamikasına təsir edə biləcək ümumi damar patologiyası aşkar olunmamışdır.

**Nəticələr və onların müzakirəsi.** Cədvəldə göstəriləni kimi buynuz qişanın dəlib-keçən yaralanması olan 17 pasiyentin göz arteriyasında (GA) qan axınının maksimal sistolik sürəti (Vmax) orta statistik göstəricilərə əsasən  $34,31 \pm 1,2$  sm/san-yə dək aşağı düşmüşdür (norma  $36,19 \pm 0,67$  sm/san). Analoji dəyişiklik qan axınının minimal diastolik sürətində (Vmin) də aşkar olunmuşdur, belə ki, Vmin orta statistik göstəriciyə əsasən  $8,96 \pm 1,0$  sm/san-dək azalmışdır (norma  $9,52 \pm 0,32$  sm/san). Rezistentlik indeksi (Rİ) isə  $0,74 \pm 0,1$ -dək artmışdır (norma  $0,73 \pm 0,01$ ) (Cədvəl 1).

Cədvəl 1.

### Buynuz qişanın dəlib-keçən yaralanmalarında GA-da hemodinamik parametrlərin vəziyyəti

M±m

Buynuz qişanın dəlib-keçən yaralanması	Göz arteriyası	Norma
Vmax (sm/san)	$34,31 \pm 1,2^*$	$36,19 \pm 0,67$
Vmin (sm/san)	$8,96 \pm 1,0$	$9,52 \pm 0,32$
Rİ	$0,74 \pm 0,1$	$0,73 \pm 0,01$

Qeyd: İlkin göstərici ilə müqayisədə statistik dürüstlük:  $*-P < 0,05$ .

Tor qişanın mərkəzi arteriyasında (TQMA) alınan hemodinamik parametrlərin vəziyyətinin dəyişilməsinin interpretasiyasından məlum olur ki, qan axınının maksimal sistolik sürəti (V max) orta statistic göstəricilərə əsasən  $12,7 \pm 0,4$  sm/san-dək aşağı düşmüşdür (norma  $14,40 \pm 0,27$  sm/san), qan axınının minimal diastolic sürəti (V min)  $3,9 \pm 0,14$  sm/san olan orta statistic göstəriciyədək azalmışdır (norma  $4,22 \pm 0,12$  sm/san). Rezistentlik indeksi (Rİ) isə  $0,67 \pm 0,03$  orta statistic göstəriciyədək azalmışdır (norma  $0,70 \pm 0,02$ ) (Cədvəl 2).

Cədvəl 2.

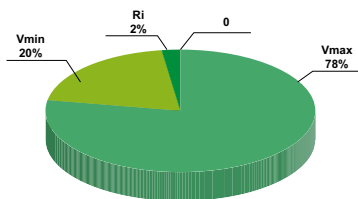
### Buynuzqişanın dəlib-keçən yaralanmalarında TQMA-da hemodinamik parametrlərin vəziyyəti

M±m

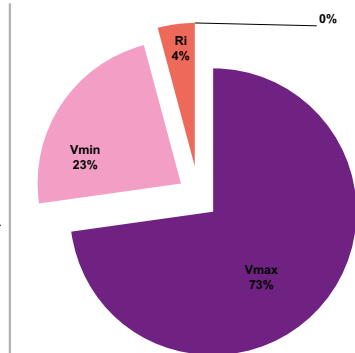
Buynuzqişanın dəlib-keçən yaralanması	Tor qişanın mərkəzi arteriyası	Norma
Vmax (sm/san)	$12,7 \pm 0,4^{**}$	$14,4 \pm 0,27$
Vmin (sm/san)	$3,9 \pm 0,14^*$	$4,22 \pm 0,12$
Rİ	$0,67 \pm 0,03$	$0,70 \pm 0,02$

Qeyd: İlkin göstərici ilə müqayisədə statistik dürüstlük:  $*-P < 0,05$ ;  $**P < 0,01$ .

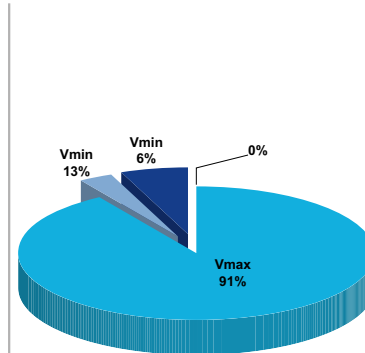
Arxa qısa siliar arteriyalarda hemodinamik parametrlərin vəziyyətində dəyişikliklər pisləşmə ilə müşayiət olunmuşdur, belə ki, qan axınının maksimal sistolik sürətinin (V max) orta statistic göstərici  $9,5 \pm 0,8$  sm/san-yə qədər aşağı düşmüşdür (norma  $9,84 \pm 0,24$  sm/san), qan axınının minimal diastolic sürəti (Vmin)  $3,82 \pm 0,10$  sm/san orta statistic göstəriciyədək azalmışdır (norma  $3,96 \pm 0,16$  sm/san). Rezistentlik indeksinin (Rİ) orta statistic göstərici  $0,60 \pm 0,05$  həddində alınmışdır (norma  $0,60 \pm 0,02$ ) (Cədvəl 3).



Şəkil 7. Göz arteriyasında hemodinamik parametrlərin vəziyyəti (%).



Şəkil 8. Torqişanın mərkəzi arteriyasında hemodinamik parametrlərin vəziyyəti (%).



Şəkil 9. Arxa qısa siliar arteriyalarda hemodinamik parametrlərin vəziyyəti (%).

Alınmış nəticələrin düzgün interpretasiyasından sonra aparılan müzakirələr bundan ibarətdir ki, buynuz qişanın dəlib-keçən yaralanmaları zamanı göz almasının və orbitanın arteriyalarında hemodinamik parametrlərin vəziyyətində norma ilə müqayisədə əhəmiyyətli dəyişikliklər yaranır. Bu dəyişikliklər bizə imkan verir deyək ki, göz arteriyasında qan dövranının periferik təsiri artır və nəticədə qan axınının maksimal sistolik sürəti və qan axınının minimal diastolik sürəti normaya nisbətən aşağı enir ki, bu da göz almasının qanla təchizatının zəiflədiyini sübut edir (Şəkil 7).

**Buynuzqişanın dəlib-keçənyaralanmalarında AQSA-dahemodinamik parametrlərin vəziyyəti**

M+m

Buynuzqişanın dəlib-keçənyaralanması	Arxa qısa siliar arteriyalar	Norma
Vmax (sm/san)	9,5±0,8	9,84±0,24
Vmin (sm/san)	3,82±0,10	3,96±0,16
RI	0,60±0,05	0,60±0,02

Tor qişanın mərkəzi arteriyasında da analogi dəyişikliklər müşahidə edilir və tor qişanın qanla qidalanması pozulur (Şəkil 8).

Arxa qısa siliar arteriyalarda qan axınının maksimal sistolik sürəti və qan axınının minimal diastolik sürəti nisbətən dəyişir, yalnız qeyd etmək lazımdır ki, qan dövrəsinə olan periferik təsir dəyişməz olaraq qalır (Şəkil 9).

Beləliklə, demək lazımdır ki, buynuz qişanın dəlib-keçən zədələnmələrində istər intraokulyar, istərsə də intraorbital arterial qan damarlarının hemodinamik parametrləri özünəməxsus vəziyyətdə dəyişilə bilər və bu da reaktiv kontuzion sindromun mövcud olmasına dəlalət edir.

**Yekun.**

1. Buynuz qişanın dəlib-keçən zədələnmələrində tripleks müayinəsinin kompleks oftalmodiagnostikanın əsasını təşkil etməsi labüddür.
2. Buynuz qişanın dəlib-keçən yaralanması zamanı tripleks metodu gözün qan axınının pozuntularının öyrənilməsinə və alınan nəticələr əsasında bu dəyişikliklərin terapiyasında korreksiyanın aparılmasına imkan yaradır.
3. Fəsadların yaranmasından əvvəl və sonra aparılan cərrahi və konservativ müalicə taktikasının düzgünlüyü nəminə, tripleks aparılan müayinə üsullarının ayrılmaz hissəsi olmalıdır.
4. Göz almasının və orbitanın qan dövrəsinin hemodinamik parametrlərinin vəziyyəti buynuz qişanın dəlib-keçən yaralanması olan pasiyentlərin sağlam gözünün müayinəsi zamanı öyrənilən normal göstəricilərlə müqayisə olunaraq parametrlərin statistik dürüstlüyü hesablanmalıdır.
5. Travmanın ağırlığının gözün arxa qatlarına irradiasiya olunduğunu nəzərə alaraq tripleks müayinəsinin G/A-nın saxələnməsindən əvvəl və sonra tətbiqi məsləhət görülür.

**ƏDƏBİYYAT:**

1. Qəhrəmanov F.S., Namazova H.K., Şamilova F.H. və b. Göz travmatizminin epidemioloji aspektləri / Müasir oftalmologiyanın bəzi aspektləri: elmi əsərlər toplusu, 2007, s.102-105.
2. Axmedov A.A., Kerimov K.T., Медико-социальные аспекты глазного травматизма и пути реабилитации лиц с повреждением органа зрения в Азербайджанской Республике // Azərbaycan Tibb Jurnalı, 1998, №2, s.99-101.
3. Rüstəmov N.M. Travmatizmlə bağlı göz patologiyalarının səbəb olduğu əlillik riski və onun tibbi-sosial yükü // Oftalmologiya, 2012, №1(8), s.32-55.
4. Belden C.J., Abbit P.L., Bladiles K.A. Color Doppler us of the orbit // Radiographies, 1995, v.15, N3, P.589-608.
5. Coleman D.J., Silverman R.H., Lizzi F.L. et al. Ultrasonografi of the eye and orbit. // Philadelphia, 2006, p.124.
6. Uretmen O., Akkin C., Erakgun T. et al. Color Doppler imaging of choroidal circulation in patients with asymmetric age-related macular degeneration // Ophthalmologica, 2003, v.217(2), p.137-142.
7. Каткова Е.А. Ультразвуковая диагностика объемных процессов органа зрения: Практическое руководство, М., 2011, 383 с.
8. Григорьева Е.Г. Триплексное сканирование орбитальных сосудов у больных глаукомой нормального давления с относительно низким и высоким офтальмотонусом // Визуализация в клинике, 2003, №22-23, с.11-13.
9. Насникова И.Ю., Харлап С.И., Круглова Е.В. Пространственная ультразвуковая диагностика заболеваний глаза и орбиты: Клиническое руководство, М.: РАМН, 2004, 175 с.
10. Киселева Т.Н. Ультразвуковые методы исследования кровотока в диагностике ишемических поражений глаз // Вестн. офтальмол., 2004, №4, с.3-5.
11. Чудинова О.В., Хакканен В.М. Состояние гемодинамики у пациентов с увеитами различной этиологии // Вестн. офтальмол., 2004, №4, с.6-7.
12. Chaudhry I.A., Shamsi F.A., Al-Sharif A. et al. Optic nerve avulsion from door-hauld trauma in children // Br. J. Ophthalmol. 2006, v.90, p. 844-846.

13. Гундорова Р.А., Аленсеев И.Б., Харлап С.И. и др. Состояние кровообращения глазного яблока в раннем постконтузионном периоде по результатам цветового доплеровского картирования // Вестн. офтальмол., 2006, №6, с.26-29.
14. Alp M.N., Aksay S., Tola M. et al. Color Doppler examination of early end safe orbital haemodynamic changes in eyes with eyelid oedema due to blunt trauma // Acta Ophthalmol. Scand., 2006, v.84, p.242-245.
15. Гундорова Р.А., Степанова А.В., Курбанова Н.Ф. Современная офтальмо-травматология. Москва, 2007. 252 с.
16. Zərgərli İ.A., Qasımov E.M., Naciyeva S.A. Travmatik dakriosistidlərdə hemodinamik parametrlərin öyrənilməsinin əhəmiyyəti: Metodik vəsait. Bakı, 2013, 20 s.
17. Məmməd-zadə A.N., Novruzova Ə.Ə., Hüseynov O.A. və b. Oftalmologiyada ultrasəs tripleks müayinəsi: Metodik tövsiyə, 2012, 19 s.

Шамилова Ф.Н., Намазова И.К., Заргарли И.А., Гаджиева С.А., Курбанова Н.Ф.\*, Мамедзаде А.Н.

## ИЗУЧЕНИЕ СОСТОЯНИЯ ГЕМОДИНАМИЧЕСКИХ ПАРАМЕТРОВ В ХОДЕ ТРИПЛЕКСНЫХ ИССЛЕДОВАНИЙ ПРИ ПРОНИКАЮЩИХ РАНЕНИЯХ РОГОВИЦЫ.

*Национальный Центр Офтальмологии имени академика Зарифы Алиевой, г.Баку, Азербайджан  
Азербайджанский Государственный Институт Усовершенствования Врачей им. А. Алиева, Баку\**

**Ключевые слова:** *травма, гемодинамические параметры, триплекс*

### РЕЗЮМЕ

**Цель работы** – изучить состояние гемодинамических параметров в ходе триплексных исследований при проникающих ранениях роговицы.

**Материал и методы.** Клинический материал составили 17 пациентов (17 глаз) с проникающим ранением роговицы, в возрасте от 18 до 52 лет. Среди них лиц женского пола было 5 человек, мужского пола – 12 человек. В зависимости от локализации и глубины процесса у пациентов отмечались различные осложнения: разрыв, частичный отрыв радужки, ущемление в ране; разрыв передней капсулы хрусталика, выпад масс в рану, ущемление масс или стекловидного тела в ране. Всем пациентам проводилась первичная хирургическая обработка раны с устранением осложнений.

Методы исследования включали визометрию, биомикроскопию, офтальмоскопию (по возможности), рентген, ультразвуковое А/В сканирование и доплерографию.

Триплексные исследования проводили при помощи ультразвуковой диагностической системы «Nemio XG SSA-580A» фирмы «TOSHIBA» (Япония) с линейным датчиком частотой в 7,5 МГц. Исследовались скоростные параметры Vmax (максимальная систолическая скорость кровотока), Vmin (конечная диастолическая скорость кровотока) и индекс резистентности IR в глазной артерии (ГА), центральной артерии сетчатки (ЦАС) и задних коротких цилиарных артериях (ЗКЦА).

**Результаты и их обсуждение.** Исследование гемодинамики глаза по данным ультразвуковой доплерографии выявило нарушение глазного кровотока у всех исследуемых пациентов с проникающим ранением роговицы. Об этом свидетельствуют изменения гемодинамических параметров в исследуемых сосудах.

#### **Выводы:**

1. Триплексные исследования обязательно должны составлять основу комплекса офтальмо-диагностических методов при проникающих ранениях роговицы.
2. Триплексные исследования позволяют изучить нарушения глазного кровотока при проникающих ранениях роговицы и на основании полученных результатов провести коррекцию выявленных изменений.
3. Триплексные исследования важны для выбора тактики и оценки эффективности консервативного и хирургического лечения, проводимого до и после возникших осложнений.
4. Статистическая обработка результатов исследования гемодинамических параметров в сосудах глазного яблока и орбиты у пациентов с проникающим ранением роговицы должна проводиться в сравнении с показателями здорового глаза.
5. Учитывая иррадиацию тяжести полученных травм глаза в области заднего отрезка, рекомендуется применение триплексного исследования до и после разветвления глазничной артерии (ГА).



Shamilova F.G., Namazova I.K., Zargarli I.A., Gadjieva S.A., Gurbanova N.F. \*, Mamedzadeh A.N.

## STUDY OF HEMODYNAMIC PARAMETERS DURING THE TRIPLEX INVESTIGATIONS IN THE PENETRATING CORNEAL WOUNDS.

*National Centre of Ophthalmology named after acad. Zarifa Aliyeva, Baku, Azerbaijan.  
Azerbaijan Institute of Postgraduate Education after A.Aliyev, Baku\**

**Key words:** *trauma, hemodynamic parameters, triplex*

### SUMMARY

**Aim.** To study the hemodynamic parameters using the triplex investigations in the penetrating corneal wounds.

**Material and methods.** Clinical material includes 17 patients (17 eyes) with the penetrating corneal wounds at the age of 18-52 years of old. Among them there were 5 women, 12 men. Depending on the localization and depth of process we noted various complications in the patients: rupture, partial abruption of iris, strangulation in a wound, rupture of the anterior lens capsule, prolapsed of masses into the wound, strangulation of masses and vitreous body in a wound. All patients were subjected to the primary surgical treatment of wound with the removal of complications.

Investigation methods included visometry, biomicroscopy, ophthalmoscopy (if needed), roentgen, ultrasound A/B scanning and dopplerography.

Triplex investigations were performed with the help of ultrasound diagnostic system "Nemio XG SSA-580A" "TOSHIBA" (Japan) with the linear gauge of 7,5 MH. Vmax (maximal systolic circulation rate) rate parameters, Vmin (terminal diastolic circulation rate) and resistance index IR in ocular artery (OA), central retinal artery (CRA) and posterior short ciliary arteries (PSCA).

**Results and discussion.** The investigation of eye hemodynamics according to the ultrasound dopplerography data has revealed the violation of ocular circulation in all investigated patients with penetrating corneal wounds. This is testified by the changes of hemodynamic parameters in the investigated vessels.

#### **Conclusions:**

1. Triplex investigations must make the base of ophtho-diagnostic methods complex in the penetrating corneal wounds.
2. Triplex investigations make it feasible to learn the violations of eye circulation in the penetrating corneal wounds and to perform correction of these changes in virtue of the obtained results.
3. Triplex investigations are important for choosing of tactics and appreciation of conservative and surgical treatment efficiency having been conducted before and after of these complications.
4. Statistical processing of hemodynamic parameters investigation results in the eyeball and orbit vessels in patients with the penetrating corneal wounds have to be made in the comparison with the healthy eye.
5. Given the irradiation of the severity of the eye injuries in the posterior segment, the use of the triplex investigation before and after the branching of the ophthalmic artery (OA) is recommended.

### Korrespondensiya üçün:

Şamilova Faiqə Hacıbala qızı, tibb üzrə fəlsəfə doktoru, akademik Zərifə Əliyeva adına Milli Oftalmologiya Mərkəzinin gözün zədəsi, plastik və rekonstruktiv cərrahiyyəsi şöbəsinin rəhbəri;

Namazova Hicran Kamal qızı, tibb üzrə fəlsəfə doktoru, akademik Zərifə Əliyeva adına Milli Oftalmologiya Mərkəzinin elmi məsələlər üzrə direktor müavini;

Zərgərli İlham Ağasəf oğlu, tibb üzrə fəlsəfə doktoru, gözün zədəsi, plastik və rekonstruktiv cərrahiyyəsi şöbəsinin baş elmi işçisi;

Hacıyeva Səidə Arif qızı, tibb elmləri doktoru, akademik Zərifə Əliyeva adına Milli Oftalmologiya Mərkəzinin kataraktanın cərrahiyyəsi şöbəsinin baş elmi işçisi;

Qurbanova Nigar Fazil qızı, tibb elmləri doktoru, Ə.Əliyev ad. ADHTİ-nun oftalmologiya kafedrasının professoru  
Məmmədzadə Afət Nəsim qızı, tibb üzrə fəlsəfə doktoru, şüa-diaqnostika şöbəsinin həkim-oftalmoloqu

Ünvan: AZ1114, Bakı ş., Cavadxan küç., 32/15

Tel.: (+994 12) 569 09 73; 569 54 62

E-mai: administrator@eye.az;

http: //www.eye.az; mamedzade04@mail.ru