

ГЕЙДЕЛЬБЕРГСКАЯ РЕТИНАЛЬНАЯ ТОМОГРАФИЯ

Национальный Центр Офтальмологии имени академика Зарифы Алиевой, Баку, Азербайджан

Ключевые слова: *гейдельбергская томография, глаукома, диск зрительного нерва*

Гейдельбергская ретинальная лазерная томография – (Heidelberg Retina Tomography) HRT или конфокальная лазерная сканирующая офтальмоскопия – Confocal Laser Scanning Ophthalmoscopy (CSLO) – основана на оптическом принципе конфокальности и позволяет получать и анализировать трёхмерные графические изображения переднего и заднего сегментов глаза высокого качества разрешения.

Главное клиническое назначение ретинальных томографов – диагностический поиск ранних признаков глаукомной оптической нейропатии, а также мониторинг оптической нейропатии различного генеза. Анализ диска зрительного нерва (ДЗН) посредством HRT позволил выявить переход офтальмогипертензии в глаукому в 55% случаев при отсутствии каких-либо изменений зрительных функций. В 93% случаев офтальмогипертензии, в которых HRT не выявил структурных глаукомных изменений, развития глаукомы не наблюдалось на протяжении последующих 5 лет. Согласно литературным данным, отклонение показателей HRT от нормы увеличивает риск развития глаукомы в 6 раз [1]. Данная методика позволяет выявлять структурные глаукомные изменения на стадии пре-периметрической глаукомы; располагает расширенной по этническому признаку базой данных и обладает высокой диагностической ценностью в сравнительных исследованиях.

Программное обеспечение HRT базируется на оперативной системе Heidelberg Eye Explorer (HEYEX). Используемый в ретинотомографах диодный лазер с длиной волны 670-675 нм относится к категории лазерных систем 1-го класса безопасности и не представляет угрозы для здоровья пациента. Для дополнительной гарантии безопасности как для оператора, так и для пациента, в систему оперативного компьютерного обеспечения HRT встроены временной ограничитель, лимитирующий интервал, в течение которого может быть включён лазерный луч.

Предшественниками гейдельбергского ретинального томографа были топографическая сканирующая система (Topographic Scanning System, TopSS) компании Laser Diagnostic Technologies (Сан-Диего, США) и конфокальный лазерный офтальмоскоп (CSLO), выпускавшийся сначала компанией Роденшток (Rodestok), а затем Цейсс Хамфри Системз (Zeiss Humphrey Systems), Германия-США. В 1988 г. появился лазерный топографический сканер (Laser Topographic Laser – LTS) производства фирмы Гейдельберг Инструментс (Heidelberg Instruments, Heidelberg, Germany).

Первый ретинальный томограф HRT I был внедрён в клиническую практику в 1991 г., а в 1993 г. в журнале "Glaucoma" была опубликована первая научная статья (Mikelberg F.S, Wijsman K.) о клинических результатах ретинальной томографии. В 1999-м г. было разработано второе поколение HRT II с автоматизацией процесса получения изображений, однако, предназначенное, исключительно, для исследования головки зрительного нерва. В 2002-м и 2004-м гг. появились ретинальный (Retina Module) и роговичный (Rostock Cornea Module) модули. В 2004-м г. были опубликованы результаты первого клинического контрольного исследования, проводимого в рамках известного исследовательского проекта Ocular Hypertension Treatment Study (OHTS) [1]. В 2005-м г. в свободное коммерческое распространение поступило третье поколение HRT с обновленным программным обеспечением (Heidelberg Retina Tomograph 3 - HRT 3, Glaucoma Module Premium Edition Software version 3.2, Heidelberg Engineering, Германия). Внешний вид томографа, способного объединить 3 разных модуля, представлен на рис. 1.

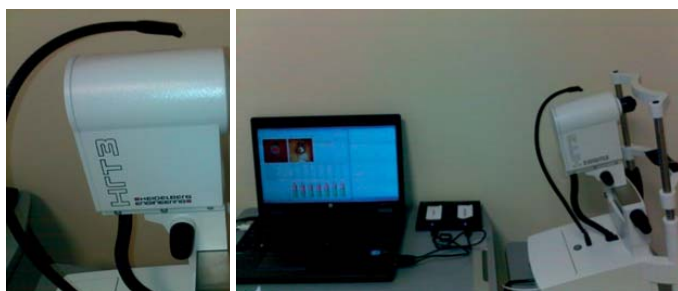



Рисунок 1. Гейдельбергский ретинальный томограф 3-го поколения - HRT 3

Метод гейдельбергской ретиномографии не требует специальных подготовительных мероприятий для пациента и даёт возможность проводить обследование при диаметре зрачка ≥ 1 mm у пациентов с рефракцией в диапазоне от -12 до +12 дптр (сферический эквивалент) и от -6 до +6 дптр (цилиндрический компонент). Пациентам молодого возраста с активной аккомодацией глаз может понадобиться мидриаз. Получаемое трёхмерное изображение представляет серию оптических срезов диска зрительного нерва, а из него компьютеризируется топографическое изображение, состоящее из более, чем 65000 измерений высоты сетчатки. Данное изображение имеет цветное кодирование (рис.1). Необходимо проводить интерпретацию лишь изображений со значением стандартной девиации топографии ниже 40 мкм.



Трёхмерное изображение

Топографическое изображение

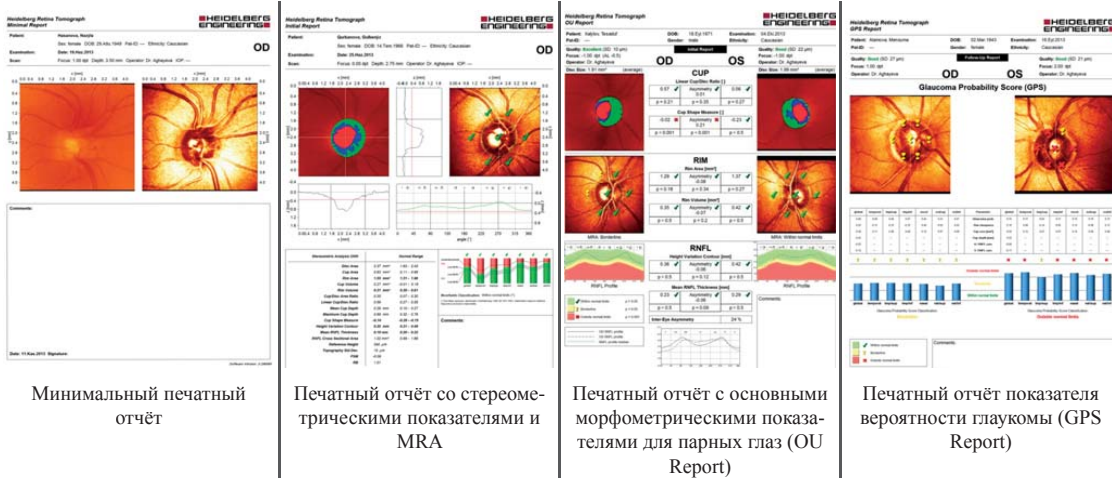
Рисунок 2. Процесс получения изображений

Гейдельбергская ретиномография обеспечивает быстрое проведение топографических измерений ДЗН сразу после нанесения контурной линии. К наиболее значимым морфометрическим параметрам относятся: площадь нейроретинального пояска (НРП - rim area); объём НРП (rim volume); объёмный профиль экскавации (cup shape measurement); высота вариации поверхности сетчатки вдоль контурной линии (height variation contour); средняя толщина волокон зрительного нерва вдоль контурной линии (mean RNFL thickness). Коэффициент вариации получаемых стереометрических параметров составляет 5% [2, 3].

Помимо простого анализа морфометрической структуры ДЗН, оцениваются результаты Мультивариантного Дискриминантного Анализа [4] – FSM и RB, discriminant function values и Регрессионного Анализа Moorfield’s (Moorfield’s Regression Analysis, MRA), обладающие высокой чувствительностью и специфичностью в диагностике ранней и пре-периметрической глаукомы [5]. MRA учитывает зависимость площади НРП от размера ДЗН и возможность уменьшения площади НРП с возрастом. Результаты MRA представлены в виде столбчатой диаграммы, на которой ДЗН условно разделен на 6 секторов.

Принимается во внимание, также показатель вероятности глаукомы (Glaucoma Probability Score, GPS), указывающий на вероятность, с которой обследуемый может быть отнесён к популяции с начальной глаукомой. Методика базируется на сравнении данных обследуемого пациента и математических моделей. При цифровом показателе ≥ 0.61 ДЗН следует расценивать как глаукомный.

Результаты проведённого обследования в итоге бывают представлены в виде протокола результатов сканирования или печатных отчётов, различные варианты которых представлены на рис. 3.



Минимальный печатный отчёт

Печатный отчёт со стереометрическими показателями и MRA

Печатный отчёт с основными морфометрическими показателями для парных глаз (OU Report)

Печатный отчёт показателя вероятности глаукомы (GPS Report)

Рисунок 3. Печатные отчёты

В 2000-м г. глаукоматологи офтальмологической глазной клиники Moorfield's Eye Hospital показали диагностическую ценность HRT, также, в выявлении прогрессирования глаукомного процесса [6]. С этой целью используются 2 основных метода анализа динамического наблюдения: прогрессивный топографический анализ (Topographic Change Analysis, TCA) и векторный анализ (Progressiv chart, Trend). TCA позволяет проводить подсчёт вероятности различия топографических значений разрозненных участков изображения для двух точек во времени, при этом области ДЗН, на которых при динамическом наблюдении отмечают увеличение депрессии, обозначают красным цветом, а области с отмеченной в динамике экс-прессией при наложении на отражённое изображение окрашиваются в зелёный цвет (рис.3).

С помощью Trend Analysis можно получить график, характеризующий совокупные морфометрические параметры ДЗН в течение временного промежутка.

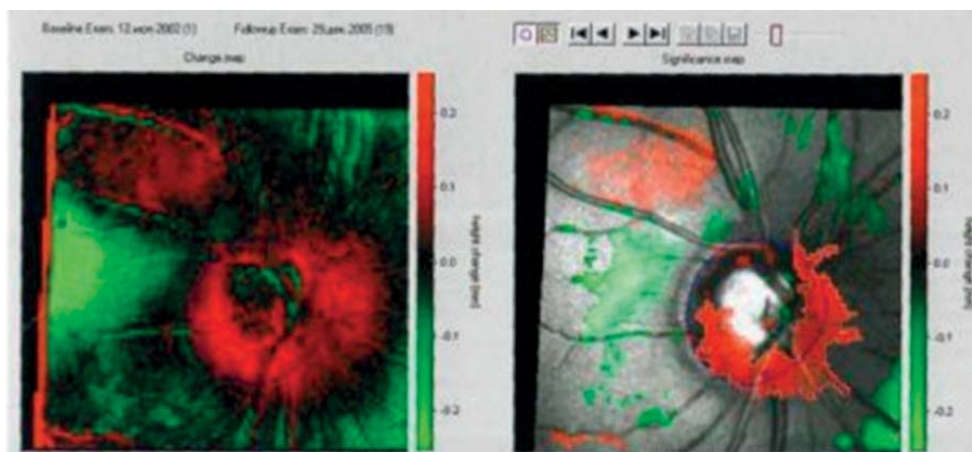


Рисунок 4. TCA

Таким образом, ретинотомографы HRT являются автоматизированными аппаратами качественного обследования ДЗН. Мы надеемся, что использование HRT в рутинной клинической практике наряду с обязательным диагностическим минимумом обследования глаукомных больных позволит нам выявлять и стабилизировать этот коварный процесс на самом раннем этапе его развития.

ЛИТЕРАТУРА

1. Zangwill L.M., Weinreb R.N., Beiser J.A. et.al. Baseline topographic optic disc measurements are associated with the development of primary open-angle glaucoma: the Confocal Scanning Laser Ophthalmoscopy Ancillary Study to the Ocular Hypertension Treatment Study // Arch. Ophthalmol., 2005, v.123(9), p.1188-1197.
2. Rohrschneider K. et al. The Heidelberg Retina Tomograph II // Ophthalmology 1994, v.101, p.1044-1049.
3. Kamal D.S., Viswanathan A.C, Garway-Heath D.F. et al., Detection of optic disc change with the Heidelberg retina tomograph before confirmed visual field change in ocular hypertensives converting to early glaucoma // Br. J. Ophthalmol., 1999, v.83, p.290-294.
4. Iester M., Mikelberg F.S., Drance S.M. The effect of optic disc size on diagnostic precision with the Heidelberg retina tomography // Ophthalmology, 1997, v.104,p.545-548.
5. Wollstein G., Garway-Heath D.F., Hitchings R.A. Identification of early glaucoma cases with the scanning laser ophthalmoscope // Ophthalmology, 1998, v.105, p.1557-1563.
6. Kamal D.S., Garway-Heath D.F., Hitchings R.A. Use of sequential Heidelberg retina tomograph images to identify changes at the optic disc in ocular hypertensive patients at risk of developing glaucoma // Br. J. Ophthalmol., 2000, v.84(9), p.993-998.

HEYDELBERQ RETİNOTOMOQRAFIYA

Akademik Zərifə Əliyeva adına Milli Oftalmologiya Mərkəzi, Bakı, Azərbaycan

Açar sözlər: *heydelberq retinotomografiya, görmə sinirin diski, qlaukoma*

XÜLASƏ

Heydelberq Retinotomograflar qlaukomalı xəstələrin müayinəsində böyük rol oynayır. Bu müayinə üsulunun qlaukomanın erkən diaqnostikasında və qlaukوماتоз optik neyropatiyanın dinamikasında geniş istifadəsi məsləhət görünür.

Aghayeva F.A., Efendiyeva M.E.

HEIDELBERG RETINOTOMOGRAPHY

National Centre of Ophthalmology named after academician Zarifa Aliyeva, Baku, Azerbaijan

Key words: *glaucoma, Heidelberg retinotomography, optic nerve disc*

SUMMARY

Heidelberg retinotomography (HRT) is an important diagnostic tool for detection of an early and pre-perimetric glaucoma. It is recommended to use HRT widely for evaluation of glaucoma progression as well.