

УДК: 617.7-007.681-073.7

Агаева Ф.А., Касимов Э.М.

ГЕЙДЕЛЬБЕРГСКАЯ РЕТИНАЛЬНАЯ ТОМОГРАФИЯ В ДИФФЕРЕНЦИАЛЬНОЙ ДИАГНОСТИКЕ СТЕРОИДНОЙ ОФТАЛЬМОГИПЕРТЕНЗИИ И ГЛАУКОМЫ

Национальный Центр Офтальмологии имени академика Зарифы Алиевой, Баку, Азербайджан

Ключевые слова: внутриглазное давление, глаукома, офтальмогипертензия, ретинальная томография, стероиды

Длительная и неконтролируемая стероидная терапия может привести к такому коварному осложнению, как подъем внутриглазного давления (ВГД), описанному при различных способах применения стероидов [1-7]. По данным литературы, после инстилляций стероидов 3 раза в день в течение 1 недели стероидная офтальмогипертензия (СОГ) развивается у 5% населения, у 25% населения – СОГ развивается в течение 3-х недель [8,9].

В 98% случаев после отмены приема стероидов уровень ВГД снижается до исходного в течение 10 дней, в остальных случаях – в течение 3-х недель [10]. Согласно данным Sihota R. с соавт., после отмены стероидов у 34-х пациентов (34 глаза) со стероидной глаукомой, на 12-м месяце – 33 пациента (97.1%), а на 18-м месяце - ни один из пациентов (100%) не нуждались в антиглаукоматозной терапии [11]. Однако продолжение применения гормонов при отсутствии ранней диагностики СОГ, может привести к развитию глаукоматозной оптической нейропатии (ГОН).

В большинстве случаев офтальмогипертензии и, отмеченной в анамнезе, стероидной терапии, перед глаукоматологами встает двойная задача:

- 1) провести дифференциальную диагностику между стероидной офтальмогипертензией и начальной стероидной глаукомой
- 2) выяснить, является ли данный подъем ВГД – реакцией на стероидное лечение у здорового человека, либо стероиды лишь спровоцировали более выраженный подъем ВГД на фоне уже присутствующей другой формы открытоугольной глаукомы.

С целью дифференциальной диагностики СОГ и ранней глаукомы в сочетании с оценкой зрительных функций проводится качественная оценка структурных изменений диска зрительного нерва (ДЗН). В настоящее время наиболее широко применяются 2 основных метода качественной оценки ДЗН – конфокальная лазерная сканирующая офтальмоскопия (Гейдельбергская ретинальная томография - HRT) и оптическая когерентная томография (ОСТ). Методика HRT базируется на оптическом принципе конфокальности и позволяет выявлять структурные глаукомные изменения на стадии пре-периметрической глаукомы; располагает расширенной по этническому признаку базой данных и обладает высокой диагностической ценностью в сравнительных исследованиях [12-14]. Анализ ДЗН посредством HRT позволил выявить переход офтальмогипертензии в глаукому в 55% случаев при отсутствии каких-либо изменений зрительных функций. В 93% случаев офтальмогипертензии, в которых HRT не выявил структурных глаукомных изменений, развитие глаукомы не наблюдалось на протяжении последующих 5 лет. Согласно литературным данным, отклонение показателей HRT от нормы увеличивает риск развития глаукомы в 6 раз [14].

Цель исследования. Определить клиническую ценность HRT в дифференциальной диагностике стероидной офтальмогипертензии и различных форм открытоугольной глаукомы.

Материалы и методы. Данное исследование включило 6 пациентов (12 глаз) с выявленной офтальмогипертензией, указанием в анамнезе получаемой стероидной терапии и отсутствием явных признаков ГОН. Помимо общепринятого комплекса офтальмологического обследования (визометрия, периметрия, биомикроскопия, гониоскопия, тонометрия, пахиметрия, офтальмоскопия), всем больным проводилась конфокальная лазерная сканирующая офтальмоскопия на Гейдельбергском ретинальном томографе (Heidelberg Retina Tomograph 3 - HRT 3, Glaucoma Module Premium Edition Software version 3.2, Heidelberg Engineering, Германия). Интерпретации подвергались лишь снимки со значением стандартной девиации не более 30 мкм. Наибольшее внимание уделялось таким основным стереометрическим параметрам, как площадь нейроретинального пояса (НПП - rim area); объем НПП (rim volume); объемный профиль экскавации (cup shape measurement);

высота вариации поверхности сетчатки вдоль контурной линии (height variation contour); средняя толщина волокон зрительного нерва вдоль контурной линии (mean RNFL thickness). Помимо простого анализа морфометрической структуры ДЗН, мы оценивали результаты регрессионного метода расчёта Moorfields Regression Analysis (MRA), в котором учтены зависимость площади НПП от размера ДЗН и возможность уменьшения площади НПП с возрастом, а также показатель вероятности глаукомы (Glaucoma Probability Score, GPS).

Осмотр пациентов проводился 2 раза в 1 месяц, затем каждый месяц на протяжении всего срока наблюдения. На протяжении срока наблюдения оценивались также такие параметры, как ВГД, центральное и периферическое зрения, необходимость в антиглаукоматозной терапии. Для измерения ВГД проводилась аппланационная тонометрия по Маклакову. У каждого из пациентов вычислялось среднее трёх измерений ВГД.

Расчёт средних величин ($M \pm m$, где M – среднее значение, а m – стандартное отклонение) производился с использованием программы Microsoft Excell.

Результаты и обсуждение. Сроки наблюдения варьировали от 2 до 9 месяцев, составляя, в среднем, $4,5 \pm 2,59$ месяцев. Средний возраст больных составил $41,8 \pm 16,31$ лет (20- 64), из них 5 женщин (83,3%) и 1 мужчина (16,7%). Все пациенты находились на местной стероидной терапии, продолжительность которой варьировала от 1 месяца до 5 лет ($21,2 \pm 30,08$ месяцев). Острота зрения у всех больных соответствовала 1,0, а средняя центральная толщина роговицы составила $536 \pm 25,3$ μ m.

Средний уровень исходного ВГД у пациентов с выявленной офтальмогипертензией составил $28,3 \pm 3,44$ мм рт. ст. Всем пациентам было назначено антиглаукоматозное лечение при полной отмене стероидной терапии. У 4 пациентов с СОГ без выявленных на HRT признаков ГОН, уровень ВГД нормализовался в течение месяца после отмены стероидов и гипотензивная терапия была приостановлена. У 2-х пациентов на HRT были выявлены признаки начальной глаукомы, что явилось прямым показанием к продолжению антиглаукоматозного лечения. Для снижения ВГД оказалось достаточным назначение одного гипотензивного препарата.

Анализируя полученные данные проведённого качественного анализа ДЗН на HRT, видно, что наиболее ранним показательным признаком пре-периметрической глаукомы у пациентов является, хоть и незначительное, но всё же заметное снижение площади, объёма НПП, а также объёмного профиля экскавации (табл. 1). Однако, для подтверждения данного факта требуется проведение дальнейших исследований с большим количеством пациентов.

Таблица 1.

Данные HRT пациентов, включенных в исследование

Показатели/результаты HRT	Пациенты с СОГ, подтверждённой на HRT	Пациенты с начальной глаукомой, подтверждённой на HRT
Площадь НПП, мм ²	$1,54 \pm 0,2$	$1,17 \pm 0,18$
Объём НПП, мм ³	$0,37 \pm 0,12$	$0,25 \pm 0,15$
Объёмный профиль экскавации	$- 0,21 \pm 0,07$	$- 0,08 \pm 0,08$
Высота вариации поверхности сетчатки вдоль контурной линии, мм	$0,36 \pm 0,06$	$0,36 \pm 0,01$
Средняя толщина волокон зрительного нерва вдоль контурной линии, мм	$0,24 \pm 0,05$	$0,21 \pm 0,03$
MRA	В пределах нормы	За пределами границ нормы
GPS	В пределах нормы	За пределами границ нормы

Нам хотелось бы более детально представить 2 следующих клинических случая.

Больная, М.П. 26 лет, поступила в глаукомное отделение Национального Центра Офтальмологии им. академика З.Алиевой с жалобами на чувства тяжести и распираия в обоих глазах. Из анамнеза – в связи с покраснением глаз на протяжении месяца применяла капли Тобрадекса х 3 р/день. При объективном исследовании: острота зрения на обоих глазах 1,0, давление по Маклакову справа составляло 34,0 мм рт. ст., слева – 27,0 мм рт. ст.; периметрия выявила единичные краевые выпавшие кластеры в назальной половине поля зрения на обоих глазах (рис.1); гониоскопическая картина без признаков патологии; офтальмоскопически определялась двусторонняя расширенная экскавация с обнажением решётчатой пластинки (экскавация: 0,5 – OD, 0,6 - OS). Учитывая подозрительные в глаукомном отношении ДЗН, а также сам факт того, что молодой возраст является одним из основных факторов риска развития рефрактерной к медикаментозному лечению стероидной глаукомы [11], с целью дифференциальной диагностики СОГ и двух форм открытоугольной глаукомы (начальной стероидной или ювенильной глаукомы) дважды была проведена HRT (с интервалом 1 месяц), результаты которой подтвердили диагноз СОГ без перехода в глаукому (рис.2).




Рис.1. Периметрия пациентки М.П.

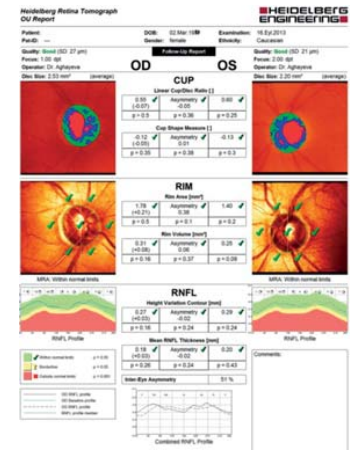


Рис.2. HRT пациентки М.П.

Высокий пик ВГД уже в первые часы после начала интенсивной местной стероидной терапии был описан ещё в 1985 г. Weinreb с соавт. у глаукомных больных [15]. Согласно данным Armary M.F. и Razeghinejad M.R. для 5% населения характерен подъём ВГД на 15 мм рт. ст. и выше от исходного при начатом стероидном лечении [16,17]. Наши наблюдения также показали возможность возникновения сильной степени «стероидного ответа» в ранние сроки после начала стероидного лечения у абсолютно здоровой в офтальмологическом плане пациентки, что было своевременно подтверждено данными конфокальной лазерной сканирующей офтальмоскопии. Пациентка была проинформирована о наличии у неё неадекватной - сильной степени - «стероидной реакции», были назначены капли Азопта x 2 р/день при полной отмене Тобрадекса, что привело к нормализации ВГД в течение месяца без необходимости в последующем применении гипотензивной терапии.

Больная, Г.Г., 47 лет, поступила в глаукомное отделение Национального Центра Офтальмологии им. академика З.Алиевой с диагнозом OU - начальная старческая катаракта. Из анамнеза – периодическое применение мази гидрокортизона x 2 р/день на оба глаза на протяжении 1 года. При объективном обследовании: острота зрения на обоих глазах 0,9, не корректирует; давление по Маклакову справа составило 28 мм рт.ст., слева – 32 мм рт.ст.; биомикроскопически: на обоих глазах – начальная ядерная катаракта, на левом глазу выявлен псевдоэкзофолиативный синдром 1-й степени; периметрия выявила единичные краевые выпавшие кластеры в назальной половине поля зрения на обоих глазах (на левом глазу больше) (рис.3), офтальмоскопически определялся небольшой сдвиг сосудистого пучка на обоих глазах, с асимметрией экскавации в 0,1 (экскавация: 0,6 – OD, 0,7 – OS). Результаты проведенной HRT показали отсутствие каких-либо признаков ГОН на правом глазу при значимом снижении площади и объема НРП и патологическом MRA на левом глазу (рис.4). Учитывая наличие псевдоэкзофолиаций, как одного из факторов риска развития глаукомы, был поставлен диагноз развившейся СОГ на обоих глазах, при начальной псевдоэкзофолиативной глаукоме на левом глазу. Необходимо отметить, что на правом глазу ВГД нормализовалось уже через 2 недели после отмены гидрокортизоновой мази, в то время, как на левом глазу потребовалось назначение антиглаукоматозных капель (Траватан x 1 р/).

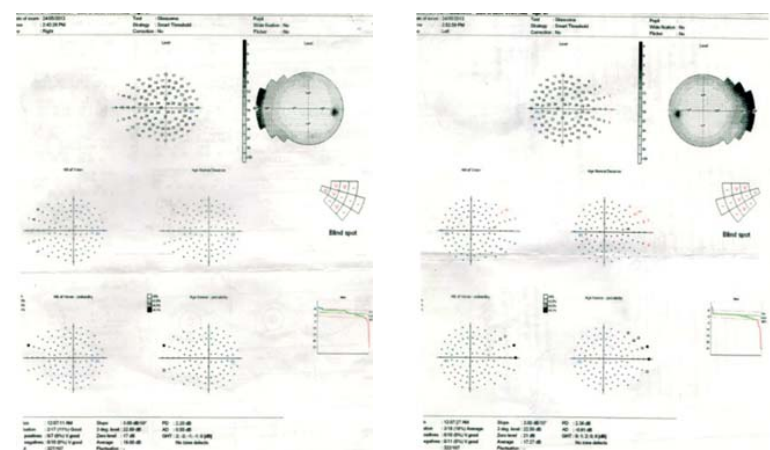


Рис.3. Периметрия пациентки Г.Г.

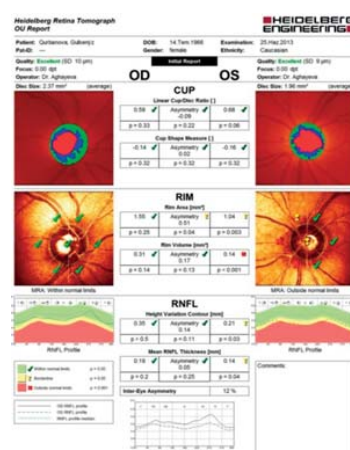

Рис.4. HRT пациентки Г.Г.

Заклучение.

HRT обладает высокой чувствительностью в дифференциальной диагностике СОГ и различных форм начальной глаукомы и должна быть включена в обязательный офтальмодиагностический минимум обследования больных с выявленной СОГ. При анализе результатов конфокальной лазерной сканирующей офтальмоскопии необходимо акцентировать внимание на таких стереометрических показателях, как площадь и объём НРП, а также объёмный профиль экскавации.

ЛИТЕРАТУРА:

1. Bakri S.J., Pulido J.S., McCannel C.A. et al. Immediate intraocular pressure changes following intravitreal injections of triamcinolone, pegaptanib, and bevacizumab // *Eye (Lond)*, 2009, v.23(1), p.181-185.
2. Bergmann J., Witmer M.T., Slonim C.B. The relationship of intranasal steroids to intraocular pressure // *Curr. Allergy Asthma Rep.*, 2009, v.9(4), p.311-315.
3. Chadha V., Cruickshank I., Swingler R. et al. Advanced glaucomatous visual loss and oral steroids // *BMJ*, 2008, v.337 (1), p. 670.
4. Fat C.L., Leslie T. Irreversible visual loss secondary to excessive topical steroid use in eczema // *Br. J. Gen.Pract.*, 2011, v.61(590), p.583-584.
5. Garrott H.M., Walland M.J. Glaucoma from topical corticosteroids to the eyelids // *Clin. Experiment. Ophthalmol.*, 2004, v.32(2), p.224-226.
6. Liu X., Li Y., Zhang Y. et al. Comparison of intraocular pressure elevation after anterior versus posterior subtenon triamcinolone acetate injection: A Retrospective Study // *Retina*, 2012, v.32(9), p.1838-1843.
7. Mandal R., Maiti P., Sasmal N.K. et al. Ocular effects of long term use of topical steroids among children and adolescents with vernal keratoconjunctivitis: a prospective observational study // *J. Indian Med. Assoc.*, 2011, v.109(10), p.708-710,712-713.
8. Витовская О.П., Деряпа И.В. Особенности развития стероидной офтальмогипертензии у детей // *КОФТ, Нейропротекция в офтальмологии*, 2008, № 3
9. Касимов Э.М., Агаева Ф.А. Стероидная офтальмогипертензия и глаукома // *Аз. Мед. Журн.*, 2013, №2, с.126-130.
10. Kersey J.P., Broadway D.C. Corticosteroid-induced glaucoma: a review of the literature // *Eye (Lond)*, 2006, v.20(4), p. 407-16.
11. Sihota R., Konkall V.L., Dada T. et al. Prospective, long-term evaluation of steroid-induced glaucoma // *Eye (Lond)*, 2008, v.22(1), p. 26-30.
12. Kamal D.S., Viswanathan A.C., Garway-Heath D.F. et al. Detection of optic disc change with the Heidelberg retina tomograph before confirmed visual field change in ocular hypertensives converting to early glaucoma // *Br. J. Ophthalmol.*, 1999, v. 83(3), p.290-4.
13. Wollstein G., Garway-Heath D.F., Hitchings R.A. Identification of early glaucoma cases with the scanning laser ophthalmoscope // *Ophthalmology*, 1998, v.105(8), p. 1557-63.
14. Zangwill L.M., Weinreb R.N., Beiser J.A. et al. Baseline topographic optic disc measurements are associated with the development of primary open-angle glaucoma: the Confocal Scanning Laser Ophthalmoscopy Ancillary Study to the Ocular Hypertension Treatment Study // *Arch. Ophthalmol.*, 2005, v.123(9), p. 1188-97.
15. Weinreb R.N., Polansky J.R., Kramer S.G. et al. Acute effects of dexamethasone on intraocular pressure in glaucoma // *Invest. Ophthalmol. Vis. Sci.*, 1985, v.26(2), p. 170-175.
16. Armaly M.F. Statistical attributes of the steroid hypertensive response in the clinically normal eye. The demonstration of three levels of response // *Invest Ophthalmol.*, 1965, v.4, p. 187.
17. Ramezghinejad M.R., Katz L.J. Steroid-induced iatrogenic glaucoma. *Ophthal. Res.*, 2012, v.47(2), p.66-80.

STEROİD MƏNŞƏLİ OFTALMOHIPERTENZIYANIN VƏ QLAUKOMANIN DİFFERENSİAL DİAQNOSTİKASINDA HEYDELBERQ RETİNOTOMOQRAFIYA

Akademik Zərifə Əliyeva adına Milli Oftalmologiya Mərkəzi, Bakı, Azərbaycan

Açar sözlər: *gözdaxili təzyiq, qlaukoma, oftalmohipertenziya, retinotomoqrafiya, steroidlər*

XÜLASƏ

İşin məqsədi. Steroid mənşəli oftalmohipertenziyanın (SOH) və açıq bucaqlı qlaukomanın müxtəlif növlərinin differensial diaqnostikasında Heidelberg retinotomoqrafiya üsulunu kliniki qiymətləndirmək.

Material və metod. SOH aşkar olunan, anamnezlərində steroid müalicəsini qeyd edən və qlaukوماتоз optik neyropatiyanın digər əlamətləri olmayan 6 xəstənin 12 gözündə Heidelberg retinotomoqrafiya müayinəsi aparılıb. Görmə sinirinin başçılığın stereometrik göstəriciləri, göz daxili təzyiqi (GDT), mərkəzi və periferik görmə və antiglaukomatоз terapiyanın tələbliyi qiymətləndirilib.

Alınmış nəticələr. Müşahidə vaxtı orta hesabla $4,5 \pm 2,59$ ay idi. GDT orta hesabla $28,3 \pm 3,44$ mmHg idi. 2 xəstədə HRT müayinəsi pre-perimetrik qlaukomanın əlamətlərini aşkar etdi.

Yekun. SOH və açıq bucaqlı qlaukomanın müxtəlif növlərinin differensial diaqnostikasında HRT müayinəsi yüksək həssaslığa malikdir və SOH aşkar olunan xəstələrin müayinəsində mütləq bir diaqnostik üsul kimi istifadə olunmalıdır.

Aghayeva F.A., Kasimov E.M.

HEIDELBERG RETINOTOMOGRAPHY IN DIFFERENTIATION BETWEEN STEROID INDUCED OCULAR HYPERTENSION AND GLAUCOMA

National Centre of Ophthalmology named after academician Zarifa Aliyeva, Baku, Azerbaijan

Key words: *glaucoma, intraocular pressure, ocular hypertension, retinotomography, steroids*

SUMMARY

Purpose. To define the clinical value of Heidelberg retinotomography (HRT) in differentiation between steroid induced ocular hypertension (SOH) and different types of open angle glaucoma.

Materials and method. HRT examination was performed in 6 patients (12 eyes) with revealed ocular hypertension, steroid treatment indicated in medical history and the absence of obvious signs of glaucomatous optic neuropathy. The stereometric parameters of optic disc head were analyzed. Intraocular pressure (IOP) elevation, central and peripheral vision, the necessity for prescribing of antiglaucomatous medications were evaluated as well.

Results. The mean follow-up period was $4,5 \pm 2,59$ months. Mean baseline IOP was $28,3 \pm 3,44$ mmHg. In 2 patients HRT revealed early signs of pre-perimetric glaucoma.

Conclusion. HRT is a highly sensitive diagnostic method in differentiation between SOH and different types of open angle glaucoma and should be classified as one of the mandatory diagnostic tools in examination of such type of the patients.

Для корреспонденции:

Касимов Эльмар Мустафа оглы, доктор медицинских наук, профессор, директор Национального Центра Офтальмологии им. академика Зарифы Алиевой

Агаева Фидан Акбар кызы, врач-офтальмолог отдела глаукомы Национального Центра Офтальмологии им. акад. Зарифы Алиевой

Тел.: (99412) 569-91-36, (99412) 569-91-37

Адрес: AZ1114, г.Баку, ул. Джавадхана, 32/15

Email: administrator@eye.az : www.eye.az

NEVANAC® - in İSTİFADƏSİNƏ YENİ GÖSTƏRİŞ:
KATARAKTA CƏRRAHIYYƏSİNƏ MƏRUZ QALAN
ŞƏKƏRLİ DİABETİ OLAN XƏSTƏLƏRDƏ
MAKULA ÖDEMİNİN RİSKİNİN AZALDILMASI

QEYRİ STEROİD İLTİHAB ƏLEYHİNƏ PREPARATLARIN
EFFEKTİVLİYİNİN DƏRƏCƏSİNİ KƏŞF EDİN

Nevanac®
(nepafenac ophthalmic
suspension) 0.1%

Deep Performance