

## МОНИТОРИНГ ВРОЖДЕННОГО СТЕНОЗА СЛЕЗООТВОДЯЩИХ ПУТЕЙ У ДЕТЕЙ, РОДИВШИХСЯ ДО СРОКА.

Национальный Центр Офтальмологии имени академика Зарифы Алиевой, г.Баку, Азербайджан  
Аз.ГИУВ им. А. Алиева, кафедра офтальмологии. г. Баку, Азербайджан\*

**Ключевые слова:** врожденный стеноз слезоотводящих путей, дакриоцистит новорожденных, недоношенные новорожденные.

Дакриоцистит новорожденного (ДН) является одной из часто встречаемых проблем офтальмологии. Развитие ДН у недоношенных детей особенно опасно, заболевание протекает тяжело, порой с осложнениями. Объяснить это можно незрелостью иммунной системы пациентов, вследствие чего такие дети крайне восприимчивы к различным инфекциям.

**Цель работы.** Проанализировать частоту встречаемости врожденного стеноза слезоотводящих путей и особенности клинического течения дакриоцистита у детей, рожденных раньше срока.

**Материалы и методы.** Анализ производился в двух группах пациентов. Первую группу составили 67 недоношенных детей в возрасте 1-25 дней, рожденных при сроке гестации 27-38 недель и с массой тела при рождении 850-2750 гр. Пациенты этой группы находились на лечении в институте педиатрии им. К. Фараджевой. При обследовании оценивалось общесоматическое состояние ребенка, учитывалось состояние здоровья матери, протекание беременности и родов. Вторую группу составили 38 детей в возрасте 1-8 месяцев, родившихся при сроке гестации 27-38 недель, родители которых обратились в MOM с жалобами на слезо- и гноетечение у ребенка.

Офтальмологическое обследование всех детей проводилось по стандартной методике. Острота зрения определялась по общей реакции ребенка на свет и зажмуриванию век (рефлекс Пейпера). Передний отрезок глаза исследовался при фокальном освещении и в проходящем свете. Для определения проходимости слезоотводящих путей у детей первой группы в конъюнктивальную полость закапывался 2% раствор колларгола. Ребенок укладывался на спину на несколько минут. Далее производился осмотр задней стенки глотки. При наличии проходимости красящее вещество обнаруживалось на стенке глотки через 3-5 минут. При появлении красителя через 10-20 минут проба признавалась замедленной, проходимость считалась частичной. Если краситель не обнаруживался, то проба считалась отрицательной, что указывало на отсутствие проходимости слезоотводящих путей. Дети с отрицательным результатом пробы в дальнейшем наблюдались в течение месяца. Детям второй группы диагноз ДН ставился рутинным методом.

**Результаты и обсуждение.** Изучение историй болезни показало, что у 52 женщин – матерей детей первой группы (77,6±5,1%) данная беременность была отягощена внутриутробной инфекцией.

Чаще выявлялся токсоплазмоз (22 случая – 32,8±5,7%), цитомегаловирус (15 случаев – 22,4±5,1%), вирус Нерпес I или Нерпес II (11 случаев – 16,4±4,5%), у 4 женщин (6,0±2,9%) была выявлена смешанная инфекция (токсоплазмоз + цитомегаловирус) (рис.1). Все пациентки получали соответствующее лечение.

У 30 женщин (44,8±6,1%) в анамнезе отмечены выкидыши, у 33 (49,3±6,1%) – рождение недоношенных детей при предыдущих беременностях. В 41 случае (61,2±6,0%) наблюдалось патологическое течение родов, при этом в 13 случаях (19,4±4,8%), по состоянию, угрожающему здоровью матери, было проведено кесарево сечение.

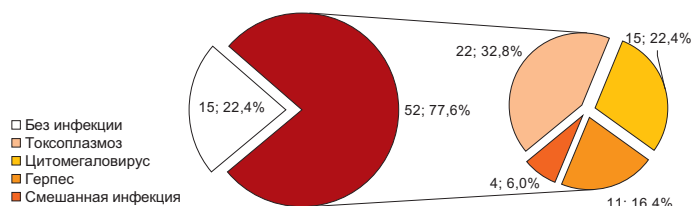


Рис.1. Наличие внутриутробной инфекции у матерей обследованных детей.

Состояние всех новорожденных первой группы было оценено в 2-5 баллов по шкале Апгар через 1 мин после рождения (норма 8-10 баллов). В первые минуты после рождения самостоятельно вздохнул и закричал лишь 1 новорожденный (1,5±1,5%), остальные дети проявили функциональную активность после стимуляции хлопком, реанимационных мероприятий. Активность всех недоношенных детей была слабая. По-видимому, недостаточным было и давление, возникающее при первом вздохе и крике новорожденного и способствующее разрыву мембраны Ашнера и эвакуации слизисто-желатинозных масс из слезно-носового протока.

В первые дни после рождения у 100% детей первой группы было диагностировано поражение центральной нервной системы гипоксического, гипоксически-ишемического или геморрагического генеза. У 64 детей (95,5±2,5%) был выявлен синдром дыхательных расстройств. У 30 пациентов (44,8±6,1%) диагностировано внутриутробное инфицирование.

При осмотре органа зрения у всех детей была обнаружена прекорнеальная слезная пленка. В первой группе, чем меньше был гестационный возраст ребенка, тем меньшую стабильность обнаруживала прекорнеальная пленка. Конъюнктив век и глазного яблока увлажняется за счет функции добавочных слезных желез, степень активности последних зависит от гестационного возраста ребенка. Функционирование же слезной железы обнаруживается у детей, рожденных при сроке гестации 38-42 недели. Таким образом, орган зрения недоношенного новорожденного практически лишен защиты, обеспечиваемой слезной жидкостью. Протеолитические ферменты, которые в норме содержатся в слезе, способствуют растворению и удалению желатинозной пленки в слезно-носовом канале, а лизоцим и секреторные иммуноглобулины защищают от присоединения инфекционного компонента.

Исследование состояния системы слезоотведения показало, что у 46 недоношенных новорожденных (68,7±5,7%) обнаруживалось отсутствие красителя на задней стенке глотки через 20 минут после постановки пробы, что указывало на отсутствие проходимости слезоотводящих путей. У 42 детей (62,7±5,9%) непроходимость слезно-носового протока обнаруживалась с обеих сторон (рис.2).

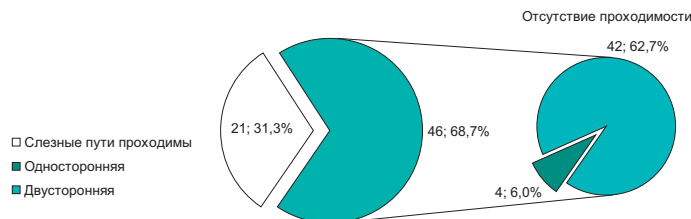


Рис. 2. Состояние проходимости слезоотводящих путей обследуемых новорожденных.

У детей, рожденных при сроке гестации 35-38 недель, нераскрытие мембраны Ашнера встречается реже. У 12 детей (17,9±4,7%) наблюдалось слезостояние на обоих глазах. То, что этот признак непроходимости слезоотводящих путей встречался у детей первой группы гораздо реже, чем сама непроходимость, также можно объяснить слабым функционированием слезных желез и отсутствием слезы. На момент обследования у 2 детей (3,0±2,1%) в возрасте 20 дней и 23 дня обнаруживались признаки дакриоцистита новорожденного на обоих глазах (гнойное отделяемое, появление капельки гноя при надавливании на область слезного мешка). Еще у 24 детей (35,8±5,9%) наблюдалась слабая конъюнктивальная реакция при отсутствии гнойного отделяемого, у 16 детей (23,9±5,2%) на двух глазах.

Таким образом, дакриоциститу у недоношенных детей может предшествовать длительный, вялотекущий катаральный конъюнктивит, который плохо поддается обычной терапии и впоследствии переходит в дакриоцистит.

У всех детей второй группы был диагностирован ДН. При осмотре у всех детей наблюдалось незначительное отделяемое из слезных точек после пальпации области слезного мешка, диагноз считался установленным. Необходимо отметить, что лишь у одного ребенка наблюдалось обильное гнойное отделяемое. У 37 (97,37%) детей содержимое слезного мешка было скудным, при микробиологическом исследовании была выявлена непатогенная микрофлора. Многие дети неоднократно получали лечение, назначенное педиатром либо поликлиническим врачом.

Среди детей обеих групп, находившихся под нашим наблюдением, не было ни одного случая развития флегмонозного дакриоцистита. Возможно, данный факт объясняется смазанностью протекания реакций и процессов в организме ослабленного недоношенного ребенка. Клиническая картина заболевания оказывается ступенчатой, часто симптомы разной патологии наслаиваются друг на друга, что приводит к затяжному течению со слабо выраженной симптоматикой. Все это, несомненно, осложняет работу врача-офтальмолога и требует сотрудничества с педиатрической службой.

Детям обеих групп с явлениями дакриоцистита новорожденных и конъюнктивальной инъекцией назначались дезинфицирующие капли (Тобгекс) 2 раза в день и легкий массаж области слезного мешка, который в первой группе производил врач, либо хорошо обученная медсестра. Детям второй группы массаж производился дома матерью, которая предварительно получала все инструкции по его выполнению. Параллельно все пациенты первой группы в обязательном порядке получали общую терапию недоношенности.

В дальнейшем все дети оставались под еженедельным наблюдением. У детей первой группы, получавших лечение, симптоматика исчезла в течение 7-10 дней и не возобновилась после отмены назначений. Среди детей первой группы с отсутствием проходимости слезоотводящих путей и не получавших лечение, у 5 при повторных осмотрах были выявлены симптомы хронического гнойного дакриоцистита. Этим пациентам также было назначено соответствующее лечение с хорошим терапевтическим исходом. Пациенты второй группы наблюдались по предложенной нами схеме: массаж + периодическое использование дезинфицирующих препаратов до 5-месячного возраста, при отсутствии эффекта производилось зондирование слезоотводящих путей с последующим промыванием.

**Заклучение.** Исходя из всего вышесказанного, необходимо подчеркнуть, что если лечение непроходимости слезоотводящих путей у доношенных новорожденных должен проводить офтальмолог, то лечение дакриоциститов у недоношенных детей необходимо проводить совместно с педиатром-неонатологом. С другой стороны, откладывать офтальмологическое лечение до общего выздоровления либо достижения степени зрелости ребенка не только не целесообразно, но и опасно. Постоянный гнойный очаг может спровоцировать неожиданные осложнения (проникновение инфекции в полость черепа, сепсис и т.д.), которые в силу слабовыраженной клинической картины могут быть не диагностированы вовремя. Сотрудничество офтальмолога и неонатолога позволит избежать ряда серьезных общих осложнений, возможных у данного контингента больных.

#### ЛИТЕРАТУРА:

1. Moscato E.E., Kelly J.P., Weiss A. Developmental anatomy of the nasolacrimal duct: implications for congenital obstruction // Ophthalmology, 2010, v.117(12), p.2430-2434.
2. Ricci B., Bamonte G., Ricci V. Surgical treatment of congenital nasolacrimal duct obstructions in Italy // Minerva Pediatr., 2010, v.62 (6), p.565-568.
3. Robb R.M. Congenital nasolacrimal duct obstruction // Ophthalmol. Clin. North Am., 2001, v.14(3), p.443-446.

Haşımova N.F., Qasimov E.M., Sultanova M.M.\*

#### VAXTINDAN ƏVVƏL DOĞULMUŞ UŞAQLARDA YAŞAPARICI YOLLARIN ANADANGƏLMƏ STENOZUNUN MONİTORİNQİ

*Akademik Zərifə Əliyeva adına Milli Oftalmologiya Mərkəzi, Bakı, Azərbaycan  
Ə.Əliyev ad. Az.D.H.T.İ- nin göz xəstəlikləri kafedrası, Bakı ş., Azərbaycan\**

**Açar sözlər:** yaşaparıcı yolların anadangəlmə stenozu, yeni doğulmuşların dakriosistiti, vaxtından əvvəl doğulmuş uşaqlar

#### XÜLASƏ

**İşin məqsədi.** Vaxtından əvvəl doğulmuş uşaqlarda yaşaparıcı yollarının anadangəlmə stenozunun rastgəlmə tezliyini və yenidoğulmuşun dakriosistitinin kliniki xüsusiyyətlərini təhlil etmək.

**Material və metodlar.** Təhlil iki qrup pasiyentlər üzərində aparılıb. Birinci qrupu 27-38 həftə gestasiya müddətində doğulan və bədən çəkisi 850-2750 qr olan 1-25 günlük 67 vaxtından əvvəl doğulmuş uşaq təşkil etmişdir. Həmin qrup pasiyentlər K.Fərəcova adına Elmi-Tədqiqat pediatriya institutunda müalicə alırdılar. İkinci qrupu 27-38 həftə gestasiya müddətində doğulan 1-8 aylıq 38 uşaq təşkil etmişdir. Bu qrup pasiyentlərin valideynləri akademik Zərifə Əliyeva adına Milli Oftalmologiya Mərkəzinə uşaqlarında yaş- irinaxma şikayətləri ilə müraciət etmişlər. Müayinələr mühafizəkar metodlar ilə aparılıb.

**Müzakirə və nəticələr.** Yaşaparıcı sistemi vəziyyətinin tədqiqi göstərmişdir ki, 46 vaxtından əvvəl doğulmuş uşaqlarda (68,7±5,7%) yaşaparıcı yolların keçməməzliyi aşkar edilmişdir. 42 uşaqda (62,7±5,9%) hər iki tərəfdə gözyaşı-burun kanalının keçməməzliyi müəyyən edilmişdir. Vaxtından əvvəl doğulmuşların dakriosistitinə öndə gedən

uzunmüddətli, süst gedişli kataral konyunktivit səbəb ola bilər, hansı ki adi terapiyaya pis təbə olunur və sonradan gözyaşı kisəsinin iltihabına keçir. Müşahidəmiz altında olan hər iki qrup uşaqlar arasında fleqmonoz dakriosistitin inkişafı halları müşahidə edilməmişdir. Xəstəliyin klinik şəkli aydın deyil, tez-tez müxtəlif patologiya simptomları üst-üstə yığılır, bu da zəif ifadə edilmiş simptomatika ilə uzunsürən gedişata gətirir. Birinci qrupdan olan 37 (97,37%) uşaqda gözyaşı kisəsinin tərkibi cüzi idi, mikrobioloji müayinə zamanı qeyri-patogen mikroflora aşkar edilmişdir.

**Yekun.** Vaxtından əvvəl doğulmuşlarda dakriosistitlərin müalicəsini pediatr-neonatoloqla birgə aparmaq lazımdır. Oftalmoloji müalicəni ümumi sağalma yaxud uşağın yetkinlik yaşına çatmasına qədər təxirə salmaq nəinki məqsədə uyğun deyil, hətta təhlükəlidir. Oftalmoloq və neonatoloqun əməkdaşlığı bu kontingent xəstələrdə mümkün olan bir sıra ciddi ümumi fəsadlardan yaxa qurtarmağa imkan yarada bilər.

Gashimova N. F., Kasimov E. M., Sultanova M.M.\*

## MONITORING OF THE TEAR-ABDUCTENT PATHWAYS CONGENITAL STENOSIS IN PREMATURE CHILDREN.

*National Ophthalmology Centre named after acad. Z.Aliyeva.*

*Azerbaijan Institute of Postgraduate Education named after A.Aliyev\**

**Key words:** *congenital stenosis of the tear-abductent pathways, dacryocystitis of newborns, premature infants.*

### SUMMARY

**Aim.** To analyse the frequency of congenital stenosis of the tear-abductent pathways and the peculiarities of clinical premature infants.

**Material and methods.** Analysis was made over two groups of patients. The first group consisted of 67 premature children at the age of 1-25 days, born in gestation term of 27-38 weeks and with body mass at birth 850-2750 gr. The patients of this group were treated in the Institute of Pediatrics named after K.Faradjeva. The second group included 38 children at the age of 1-18 months, born in gestation term of 27-38 weeks, the parents of whom appealed to the National Centre of Ophthalmology with complaints on the tear- and pus flow in a child. The investigation was conducted by rutin methods.

**Discussion.** Investigation of tear-abductent system state indicated that in 46 premature infants (68,7±5,7%) the absence of permeability of tear-abductent pathways was found. In 42 children (62,7±5,9%) the permeability of nasolacrimal duct was defected from both sides. In premature children dacryocystitis may be preceded by the longterm, flabby catarrhal conjunctivitis which poorly gives way to the ordinary therapy and afterwards passes to inflammation of lacrimal sac. Among the children of both groups being under our observation, there was no any case of phlegmonous dacryocystitis. The clinical picture of disease is effaced, often the symptoms of various pathologies layer to each other that leads to the lingering course with weak symptomatology. In 37 (97,37%) children of first group the content of lacrimal sac was scanty, in microbiological investigation the nonpathogenic microflora was revealed.

**Conclusions.** It's necessary to treat the dacryocystitis of premature children jointly with pediatric-neonatologist. To postpone the ophthalmological treatment till the common recovery or till reaching the child's maturity is not only inadvisable, but is dangerous. Cooperation of ophthalmologist and neonatologist will make it possible to avoid the number of serious common complications in a given group of patients.

Для корреспонденции:

Гашимова Нубар Файзы кызы, кандидат медицинских наук, руководитель отдела детской глазной патологии Касимов Эльмар Мустафа оглы, доктор медицинских наук, профессор, директор Национального Центра Офтальмологии им. академика Зарифы Алиевой

Султанова Марият Мамедовна, старший лаборант кафедры офтальмологии АзГИУВ им. акад.А.Алиева  
Адрес: AZ1000, г.Баку, ул. Джавадхана, 32/15.

Тел.: (99412) 569-91-36, (99412) 569-91-37

Email: sultmm@hotmail.com; administrator@eye.az ; www.eye.az



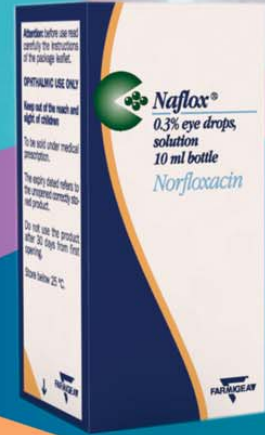

# Naflox

Norfloksasin 3mg/ml

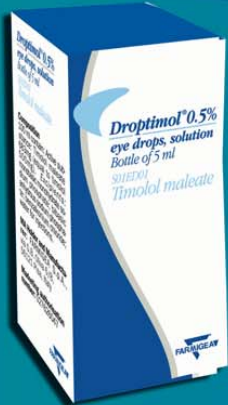

Sürətli və fəsadsız  
sağalmanın təminatı !



## Droptimol 0.5%

Timolol maleat



Qlaukomanın müalicəsində  
istifadə edilən  $\beta$ -blokator !

