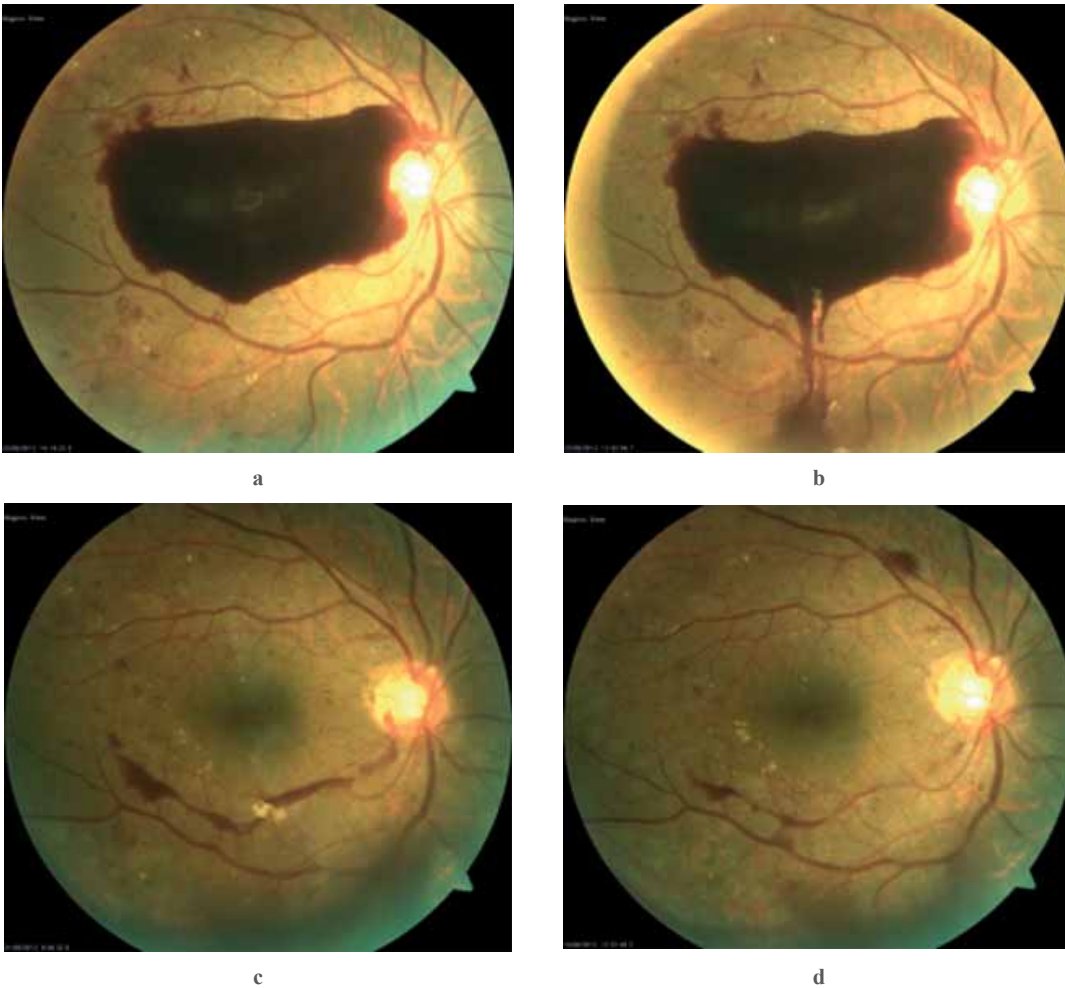


Şahmalıyeva A.M., Quliyeva U.E., Quliyeva A.E.

SUBHİALOİD QANSIZMALAR ZAMANI İKİQAT TEZLİKLİ ND:YAQ LAZER
ARXA HİALOİDOTOMİYA (KLİNİKİ HAL).*Akademik Zərifə Əliyeva adına Milli Oftalmologiya Mərkəzi, Bakı şəh., Azərbaycan***Açar sözlər:** *premakulyar subhialoid qansızmalar, Nd:YAQ lazer hialoidotomiya, arqon lazer hialoidotomiya*

Premakulyar (subhialoid) qansızmalar proliferativ diabetik retinopatiya (PDR), tor qişanın mərkəzi venasının və şaxələrinin trombozu, makronevrizmalar, bir sıra damar mənşəli pozğunluqlar, travma və valsalva retinopatiyası zamanı rast gəlinən, nadir olmayan bir haldır. Bu hal arxa hialoid membranda parsial qopma və qanın bu nahiyəyə sızması ilə müşayiət olunur. Əsasən arterial və ya venoz mənşəli olmasına görə açıq və tünd rəngli, qalın, prominensiya edən, yarımkürə şəkilli olur. Qanın spontan rezorbsiyası zamanı fibroz proliferasiya, epiretinal membran və makulanın traksion qopması kimi ağırlaşmalar baş verə bilər [1].

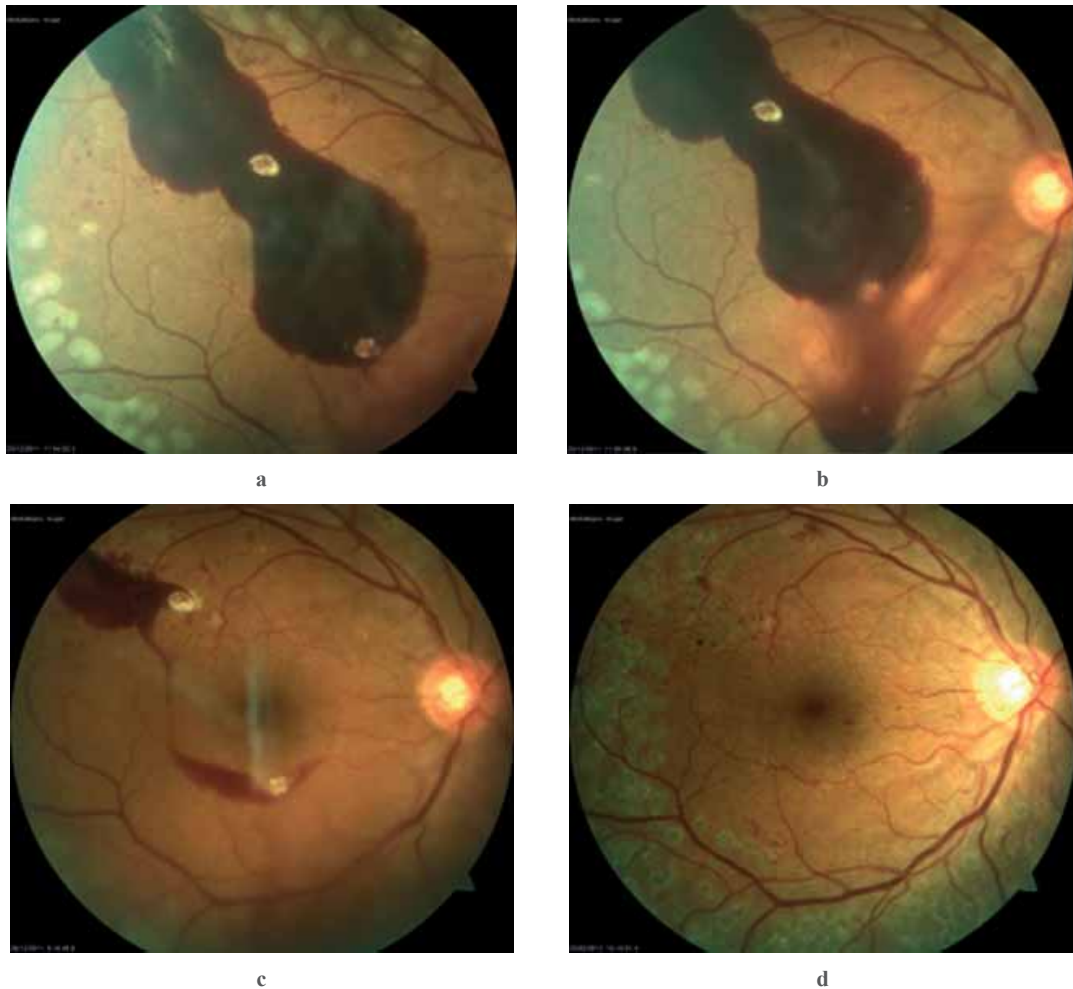
Bu fəsadların qarşısını almaq və görmənin bərpası məqsədilə erkən parsplana vitrektomiya (PPV) həyata keçirilir. Lakin, əməliyyat zamanı və əməliyyatdan sonrakı dövrdə bir çox ağırlaşmaların olması qaçılmazdır [2, 3].



Şəkil 1. Xəstə B.E.

Son illər Nd:YAQ lazer vasitəsilə premakulyar qanın şüşəvari cismə drenaj edilməsi əməliyyatı həyata keçirilir [4, 5]. Bu əməliyyat ilk dəfə 1988-ci ildə J.Faulborn tərəfindən PDR-lı bir xəstədə tətbiq olunmuşdur [6]. Bəzi müəlliflər öz işlərində əməliyyatın effektivliyi ilə yanaşı, icrası zamanı müəyyən çətinliklərin və ağırlaşmaların olmasını da qeyd etmişlər [7]. Bu hallar çox qalın olmayan premakulyar qanın drenaj edilməsi zamanı makulanın zədələnmə təhlükəsi, lazerdə istifadə olunan işığın dalğa uzunluğu səbəbindən (hər atışda 5-50 mc, total 166-2024 mc) enerjinin bir hissəsinin mərkəz tərəfindən absorbsiya olunması ilə özünü biruzə vermişdir [7, 8]. Çox az saylı ədəbiyyatda premakulyar qanı absorbə etmək məqsədilə arqon lazerdən istifadə olunması haqqında məlumatlara rast gəlinir [9, 10]. Biz öz təcrübəmizdə premakulyar qansızma zamanı ikiqat tezlikli Nd:YAQ lazer (532-nm dalğa uzunluqlu, yaşıl) vasitəsilə arxa hialoidotomiya əməliyyatının effektivliyinə iki klinik halda qiymət verməyə çalışmışıq.

1-ci kliniki hal. Anamnezində 10 ilə yaxın şəkərli diabeti olan, 52 yaşlı xəstə B.E. bir ay əvvəl sol gözündə görmənin qəflətən tutulması şikayəti ilə akademik Zərifə Əliyeva adına Milli Oftalmologiya Mərkəzinə müraciət etmişdir.



Şəkil 2. Xəstə A.İ.

Obyektiv müayinədə Vis OS = 0,02 k/etmir; Tn OS =17 mm c.s, göz dibində makulanı əhatə edən 4DD ölçülü preretinal qansızma və retina boyunca yeni əmələ gəlmiş damarlar, qansızmalar qeyd olunmuşdur (şəkil 1-a). Xəstənin dediyinə görə vəziyyəti ilə əlaqədar qeydiyyata olduğu poliklinikada yerli və ümumi qan sorucu müalicə almış, lakin heç bir effekt əldə olunmamışdır. Xəstəyə ikiqat tezlikli, 532 nm dalğa uzunluqlu Nd:YAQ lazer (ALCON, ABS) cihazı vasitəsilə standart panretinal lazerkoagulyasiya (PRLK) ilə yanaşı subhialoid

qanı absorbsiya etmək məqsədilə arxa hialoid membranotomiya (subhialoidotomiya) əməliyyatı təklif olundu. Əməliyyat zamanı tor qişanın aşağı kvadrantı 300-ə qədər koaqulyasiya olundu, sonra isə preretinal qanın aşağı hissəsində gücü 400 mv, ekspozisiya müddəti 0,2 san., diametri – 50 mm olan koaqulyat ilə 2-3 atışla deşik açıldı (şəkil 1-b). Əməliyyat müddətində qanın yavaş-yavaş şüşəyə bənzər cismin aşağı şöbəsinə axması müşahidə olundu. Bir saat sonra çəkilən fundus şəkildə qanın retinanın aşağı şöbələrinə axması fiksə olundu. Xəstəyə evdə gözüünə binokulyar sarğı və başının hündür pozisiyası məsləhət görüldü.

Sonrakı müuraciətlərdə: 9-cu gün (şəkil 1-c) Vis OS=0,6, 20-ci gün (şəkil 1-d) – Vis OS=0,8 qeyd edildi. Göz dibi müayinələrində qanın tədricən makula önündən tamamilə sorulması, prosesin sabitləşməsi müşahidə olundu. Xəstənin sonrakı 1 il ərzində müuraciəti zamanı Vis OS = 0,9; Tn OS = 18 mm c.s və göz dibində prosesin tam sabitləşməsi qeydə alınmışdır.

2-ci kliniki hal. Anamnezində 8 ilə yaxın şəkərli diabeti olan 44 yaşlı xəstə A.İ., 1 həftə əvvəl sağ gözündə görmənin qəflətən tutulması şikayəti ilə mərkəzə müuraciət etmişdir. Bununla əlaqədar heç bir müalicə almamışdır. Obyektiv müayinədə Vis OS=0,01 k/etmir; Tn OS=20 mm c.s. Göz dibinin müayinəsində makulanın mərkəzi hissəsini əhatə edən, 3DD ölçüsündə preretinal qansızma və retinada neovaskulyarizasiya ilə yanaşı, çox saylı qansızmalar, damarlarda flebopatiyalar müşahidə olunmuşdur (şəkil 2-a). Xəstənin sağ gözündə standart PRLK əməliyyatı ilə yanaşı, subhialoid qansızmanın 1-ci halda göstərilədiyi qaydada gücü 380-400 mv, ekspozisiya müddəti 0,2 san., diametri – 50 mm olan koaqulyat ilə 2-3 atışla arxa hialoidotomiya əməliyyatı icra olundu (şəkil 2-b). Əməliyyatdan sonra qanın bir hissəsinin şüşəyəbənzər cismin aşağı şöbəsinə axması müşahidə olundu. Xəstəyə evdə binokulyar sarğı və hündür baş pozisiyası tövsiyyə olundu.

Sonrakı müuraciətlərdə: 5-ci gün – Vis OS = 0,2; 14-cü gün (şəkil 2-c) – Vis OS = 0,8; 1 ay sonra (şəkil 2-d) – Vis OS= 1,0 olmuşdur. Bu müddət ərzində göz dibində premakulyar qanın getdikcə sorulması, prosesin sabitləşməsi müşahidə olundu.

Bir il sonra xəstənin təkrar müayinəsi zamanı Vis OS = 0,9; göz dibində DR əlamətlərinin aradan qalxması, NV və qansızmalarının sorulması qeydə alındı.

Müzakirə.

Təqdim olunmuş hər iki kliniki halda ikiqat tezlikli Nd: YAQ (yaşıl) lazerin köməyi ilə premakulyar qanın arxa hialoidotomiya vasitəsilə absorbə edilməsi, yüksək nəticələr əldə etmək imkanı yaratmışdır. İkiqat tezlikli Nd: YAQ (yaşıl) lazer əsasən retinaya termiki yolla təsir edərək koaqulyasion effekt yaradır. Lakin, arxa hialoidotomiya əməliyyatı zamanı lazer şüası enerjisinin yüksək, diametrinin ən kiçik və ekspozisiya müddətinin çox olması ilə dəyişici effekt əldə etmək olur [10].

Hər iki halda premakulyar qanın yaranmasında müddət fərqi olsa da, alınmış nəticələr eyni dərəcədə yüksək olmuşdur. Belə ki, bəzi mənbələrdə bu müddət artıqca effektin daha aşağı olması haqqında mülahizələr irəli sürülür [3]. Lakin, 1-ci halda görüldüyü kimi, qanın 1 aydan artıq mövcudluğu əməliyyatın keçirilməsinə heç bir çətinlik törətməmiş və əməliyyatdan sonrakı dövrdə premakulyar ağırlaşmalar müşahidə olunmamışdır. Bununla bağlı olaraq, bəzi müəlliflər ağırlaşmaları premakulyar qanın uzun müddət müalicə olunmaması zamanı hemoqlobinlə dəmirin retinaya toksiki təsiri ilə də izah edirlər [5]. Buna baxmayaraq, hər iki xəstənin müalicədən sonrakı bir il ərzində müşahidələr zamanı heç bir ağırlaşma halları qeydə alınmamış, xəstələr normal həyat tərzinə qayıtmışlar.

Beləliklə, premakulyar qanaxmalarda ikiqat tezlikli, 532 nm uzunluqlu Nd: YAQ (yaşıl) lazerlə membranotomiya sadə və effektiv müalicə üsulu olaraq alternativ bir metod kimi istifadə oluna bilər.

ƏDƏBİYYAT

1. West J. F., Gregor Z.J. Fibrovascular ingrowth and recurrent hemorrhage following diabetic vitrectomy // Br. J. Ophthalmol., 2000, v.84, p.822-825.
2. Cooper B., Shah G. K., Grand M.G. et. al. Visual outcomes and complications after multiple vitrectomies for diabetic vitreous hemorrhage // Retina, 2004, v.24, p.19-22.
3. O'Hanley G.P., Canny C.L.B. Diabetic dense premacular hemorrhage, a possible indication for early vitrectomy // Ophthalmology, 1985, v.92, p.507-511.
4. Пасечникова Н. В., Король А.Р., Гаевская Н.С. и др. Результаты применения Nd:YAG лазерной гиалойдотомии в лечение премакулярных кровоизлияний различной этиологии // Буковин. мед. Вісн., 2003, в.7, №1/2, с.120-124
5. Rennie C. A., Newman D.K., Snead M.P. et. al. Nd: YAG laser treatment for premacular subhyaloid hemorrhage // Eye, 2001, v.15, p.519-524.

6. Foculborn J. Behandlung einer diabetischen prelmacularen Blutung mit dem Q-switched Neodym:YAG laser // Spektrum Augenheilkd, 1998, №2, s.33-35.
7. Ulbig M. W., Hamilton P. Et .al. Long term results after drainage of premacular subhyaloid hemorrhage into the vitreous with a pulsed Nd:YAG laser // Arch. Ophthalmol., 1998, v. 116, p.1465-1469.
8. Raymond L.A. Neodimin YAG lazer treatment for hemorrhages under the internal limiting membrane and posterior hyaloid face in the macula // Ophthalmology, 1995, v.102, p.406-411.
9. Ozetruk Y., Bardak Y., Mensiz E. Subhyaloid kanamada arqon lazer posterior hyaloidotomy // Retina-Vitreus, 2002, v.10, p.227-231.
10. Dinesh K., Sahu P., Namperumalsamy R. Et al. Argon lazer treatment for premacular hemorrhage // Retina, 1998, v.18,p.79-82.

Шахмалиева А.М., Кулиева У.Е., Кулиева А.Е.

ND:YAG ЛАЗЕРНАЯ ГИАЛОИДОТОМИЯ С УДВОЕННОЙ ЧАСТОТОЙ ПРИ СУБГИАЛОИДНЫХ КРОВОИЗЛИЯНИЯХ (КЛИНИЧЕСКИЙ СЛУЧАЙ).

Национальный Центр Офтальмологии имени академика Зарифы Алиевой, г.Баку, Азербайджан.

Ключевые слова: премакулярные субгиалоидные кровоизлияния, Nd:YAG лазер гиалоидотомия, аргон лазер гиалодотомия

РЕЗЮМЕ

Представлены два клинических случая больных с диагнозом пролиферативная диабетическая ретинопатия с премакулярным кровоизлиянием. Обоим больным была произведена задняя гиалоидотомия с помощью “зеленого” Nd:YAG лазерного коагулятора с удвоением частоты (532 nm). В результате операции в течение 1 месяца было отмечено рассасывание кровоизлияния и полное восстановление зрительных функций.

Shakhmaliyeva A.M., Guliyeva U.E., Guliyeva A.E.

ND:YAG LASER HYALOIDOTOMY WITH THE DOUBLE FREQUENCY IN SUBHYALOID HEMORRHAGES (CLINICAL CASE).

National Centre of Ophthalmology named after acad. Zarifa Aliyeva, Baku, Azerbaijan.

Key words: premacular subhyaloid hemorrhage, Nd: YAG laser hyaloidotomy, argon laser hyaloidotomy.

SUMMARY

We introduce two patients with proliferative diabetic retinopathy with premacular hemorrhage. Both of them were undergone the posterior hyaloidotomy using “green” Nd: doubled frequenced YAG laser coagulator. During the first month in both patients there were noticed full recovery of vision and resolving of hemorrhage.

Для корреспонденции:

Шахмалиева Айшаханум Меджмеддин кызы, кандидат медицинских наук, научный сотрудник отдела глазных осложнений сахарного диабета и витреоретинальной хирургии Национального Центра

Тел.: (99412) 569-09-07, (99412) 569-09-47

Адрес: AZ1114, г.Баку, ул. Джавадхана, 32/15

Email: administrator@eye.az : www.eye.az

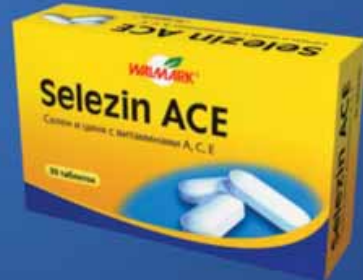VITAVIZION + SELEZIN ACE

Sağlam gözün kompleks mühafizəsi üçün

Görmə itiliyini artırır, göz yorğunluğunu azaldır
Gözü sərbəst radikallarının zədələyici təsirinə qoruyur.

Selezin ACE

Antioksidant kompleks



Tablet №30

Vitavision

Göz üçün vitamin preparatı.



Tablet №30

Azərbaycanda rəsmi distribütor

«Paşa-K» əczaçılıq şirkəti
Ünvan: Bakı ş. Zığ şossesi
Tel: (012) 571 00 00

pashaK
pharmaceutical company
EUROPHARMA