

УДК: 617.723-002:617.751-085

Абдуллаева Э.А., Саидова Л.Х., Зейналова И.Ф.

КЛИНИЧЕСКАЯ ЗНАЧИМОСТЬ АНТИАНГИОГЕННОЙ ТЕРАПИИ В ЛЕЧЕНИИ СУБРЕТИНАЛЬНОЙ НЕОВАСКУЛЯРНОЙ МЕМБРАНЫ ПРИ ОСЛОЖНЕННОЙ МИОПИИ.

Национальный Центр Офтальмологии имени академика Зарифы Алиевой, Азербайджан, г. Баку.

Ключевые слова: *осложненная миопия, субретинальная неоваскулярная мембрана, флюоресцентная ангиография, оптическая когерентная томография, микропериметрия, антиангиогенная терапия.*

В настоящее время субретинальная неоваскулярная мембрана (СНМ) занимает одно из ведущих мест среди причин стойкого снижения зрения лиц трудоспособного возраста [1]. Как правило, СНМ является следствием возрастной макулодистрофии и осложненной миопии (ОМ) [2, 3, 4].

В некоторых частях мира близорукость достигла масштабов эпидемии и в настоящее время является одной из основных проблем здравоохранения (Grosvenor T., 2003). Риск развития субретинальной неоваскуляризации на фоне ОМ колеблется от 4 до 10% в разных странах мира [3, 4]. Частота слепоты при ОМ, осложненной СНМ, достигает 8,8% случаев в Европе [5].

Хориоидальная неоваскуляризация (ХНВ) является неоваскулярным ответом на ишемию тканей. Существует несколько концепций патогенеза ХНВ на фоне ОМ. Так, по мнению сторонников биомеханической теории, ведущей причиной развития новообразованных сосудов при миопии является растяжение оболочек глаза и непропорциональное увеличение ПЗО. Увеличение силы натяжения внутренних оболочек глаза приводит к нарушению кровотока в системе темпоральных ретинальных сосудов и хориоидеи, что в свою очередь, вызывает развитие дистрофических процессов в нейроэпителии, ретинальном пигментном эпителии и мембране Бруха [3]. Другие авторы придерживаются дегенеративной теории, в основе которой лежит концепция генетически детерминированного дистрофического процесса, вызывающего изменения синтеза компонентов соединительной ткани и нарушения в склере, мембране Бруха, ретинальном пигментном эпителии и сосудистой стенке [5]. Единой точки зрения по вопросам патогенеза развития новообразованных сосудов хориоидеи при миопии в настоящее время не существует.

Наибольшее количество информации о неоваскулярных изменениях глазного дна дают флюоресцентная ангиография (ФАГ) и оптическая когерентная томография (ОКТ). По данным офтальмоскопической картины, а также ФАГ и ОКТ различают активный и неактивные типы [6], или активную, рубцовую и атрофическую стадии миопической ХНВ [7]. По классификации Macular Photocoagulation Study Research Group 1991г., разработанной на основании ФАГ, ХНВ при миопии, осложненной дегенеративными изменениями наиболее часто выявляется в виде суб- и юкстафовеальной хорошо очерченной ХНВ.

Применяемая последние 10 лет методика микропериметрии позволяет определить нарушение центральной фиксации и яркостной чувствительности у больных с СНМ при ОМ.

По последним сообщениям антиангиогенная терапия превосходит по эффективности другие методы лечения, в том числе фотодинамическую терапию [8].

Биохимические исследования показали способность антиангиогенных препаратов при интравитреальном введении для лечения влажной формы возрастной макулярной дегенерации и ХНВ при миопии, осложненной дегенеративными изменениями снижать уровень VEGF (vascular endothelial growth factor) и увеличивать уровень PEDF (pigment epithelium-derived factor) в камерной влаге [9]. Указано два подхода к количеству инъекций: по факту активности ХНВ [10] или 3 интравитреальные инъекции анти-VEGF препаратов ежемесячно в начале лечения, далее при активности ХНВ [11].

Цель работы: Определить эффективность антиангиогенной терапии при хориоидальной неоваскуляризации у больных с осложненной миопией по результатам флюоресцентной ангиографии, оптической когерентной томографии и микропериметрии.

Материалы и методы исследования: В исследование были включены 21 больной (21 глаз). Из них 7 мужчин, 14 женщин. Возраст больных колебался от 23 до 50 лет. Всем больным определяли скорректированную остроту зрения, ВГД, проводили микропериметрию ОКТ, ФАГ.

Определение скорректированной остроты зрения производили по данным рефрактометрии. Определение внутриглазного давления производили на пневмотонометре Tomey FT-1000 (Japan).

Микропериметрию проводили на приборе MAIA (Italy) в затемненном помещении под медикаментозным мидриазом раствором Мидриацила 1%. Для проведения исследования использовали стандартный протокол для исследования макулярной области (объект для фиксации взора – окружность красного цвета, порог восприятия определялся в 37 точках).

ОКТ производили на приборе Spectral Cirrus HD OCT (Carl Zeiss Meditec, Germany). Томография выполнялась в режимах Macular Cube 512×128 и 5 Line Raster. Критериями наличия СНМ на томограмме считали: наличие хорошо отражающих куполообразных возвышений над уровнем пигментного эпителия сетчатки, наличие гиперрефлективных субретинальных образований в виде узла или веретена на уровне или выше уровня пигментного эпителия сетчатки [12]. При выявлении субретинальных образований, опознанных как СНМ, производили измерение их вертикального, горизонтального и сагиттального размера.

ФАГ выполняли всем больным до лечения на приборе FF 450plus (Zeiss, Germany) по общепринятой методике. Для контрастирования сосудистого русла использовали 2,5% раствор флуоресцеина натрия. Критериями наличия ХНВ считали гиперфлуоресценцию сосудов ХНВ в артериальную и раннюю венозную стадию с накоплением красителя и расширением площади очага в стадию рециркуляции красителя [13].

Антиангиогенную терапию проводили антиангиогенным препаратом Bevacizumab в дозе 1,25 мг (0,05 мл стандартного раствора 100 мг/ 4 мл). Выбор данной дозировки обусловлен отсутствием значимого различия в эффекте лечения от использования дозировок от 1 до 2,5 мг при сопоставления результатов исследований [14, 15, 16].

Интравитреальную инъекцию производили в плоской части цилиарного тела инъекционной иглой. Оценку эффективности лечения проводили на 7сутки, через месяц и 3 месяца.

Результаты и обсуждение: У всех обследованных больных с ОМ в большинстве случаев 95,2 % (20 глаз) выявлялась классическая ХНВ. В 1 случае (4,8%) наблюдалась скрытая ХНВ. В 85,6% всех случаев СНМ локализовалась субфовеально, а в 14,4% - юкстафовеально.

Биомикроофтальмоскопически СНМ выделялась в виде четко очерченного серого или серо-зеленого очага округлой или эллипсовидной формы, иногда сопровождающегося плоской ограниченной серозной отслойкой сетчатки или же окруженного ободком кровоизлияний (рис. 1, 2).

Всем больным до лечения проводилась ФАГ. На ФАГ СНМ определялась в виде очага ранней гиперфлуоресценции с выраженной поздней диффузией красителя (рис. 3).

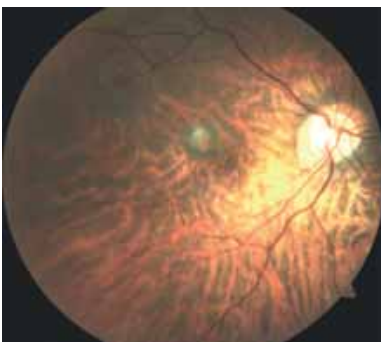

Рис. 1. Экстрафовеальная классическая хориоидальная неоваскуляризация.

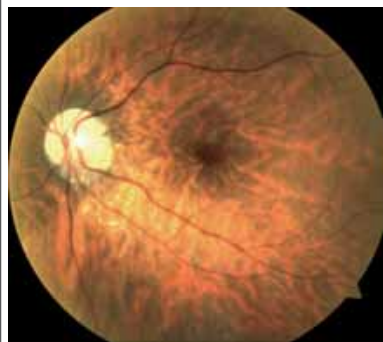

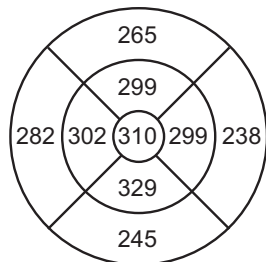
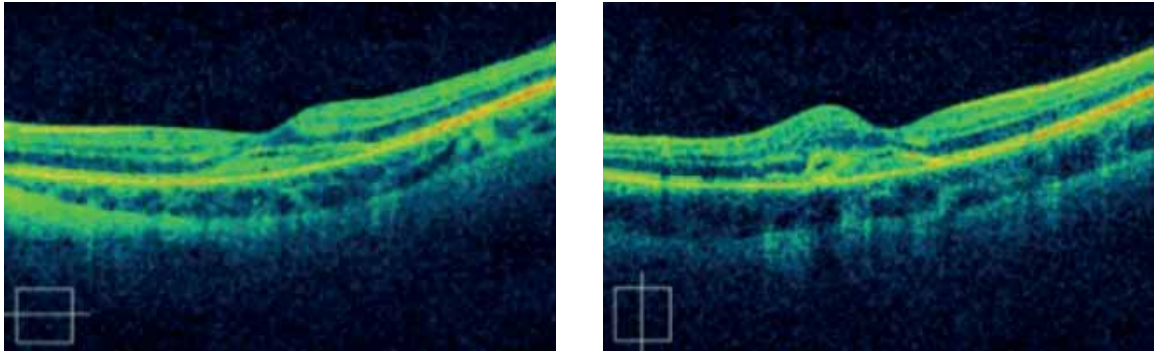
Рис.2. Субфовеальная классическая хориоидальная неоваскуляризация с гемморрагией.

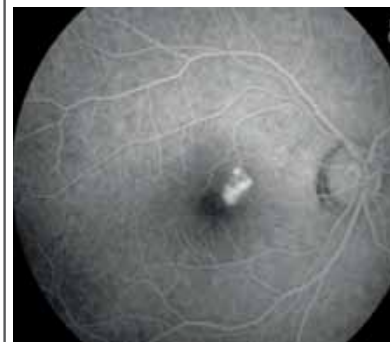

Рис. 3. ФАГ. Субфовеальная ХНВ определяется по наличию ранней фокальной гиперфлуоресценции с умеренной диффузией красителя.

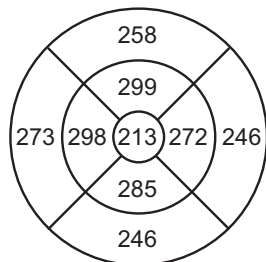
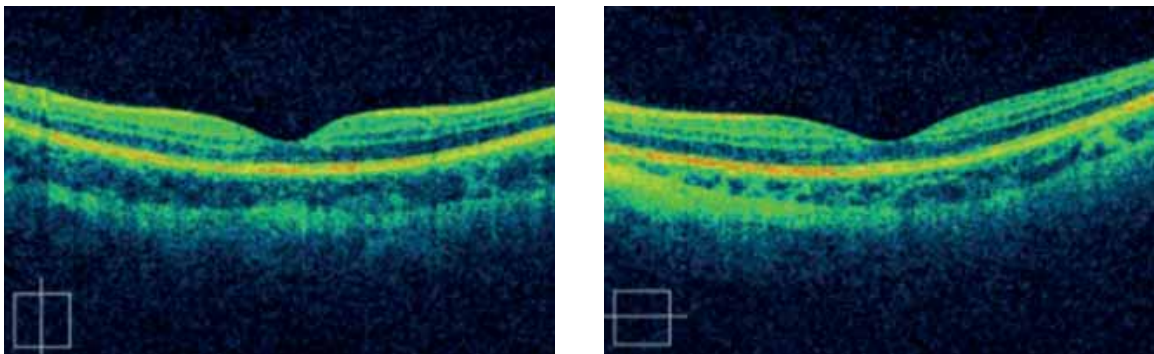
По данным ОКТ средний вертикальный размер СНМ составил 1410 ± 604 мкм, горизонтальный – 1600 ± 634 мкм. Средняя толщина СНМ по данным ОКТ составила 282 ± 114 мкм. СНМ определялась в виде гиперрефлективной полосы, расположенной над пигментным эпителием и отделенная от него свободным пространством. В 47,8% наблюдалось субретинальное скопление жидкости вокруг СНМ, обусловившее локальную серозную отслойку сетчатки. У 8 больных наблюдались субретинальные кровоизлияния, окаймляющие СНМ.

По данным микропериметрии в зоне СНМ определялась абсолютная скотома, т.е. полное отсутствие яркостной чувствительности. Вокруг скотомы определялось снижение яркостной чувствительности. Учитывая наличие скотомы, ожидаемо, выявлялось нарушение центральной фиксации. Средняя откорректированная острота зрения составила $0,09 \pm 0,06$.



ILM-RPE Thickness (um)

Рис 4. ОКТ правого глаза до антиангиогенной терапии (объяснение в тексте).



ILM-RPE Thickness (um)

Рис.5. ОКТ правого глаза через месяц после антиангиогенной терапии (объяснение в тексте).

После однократного введения анти VEGF препарата в 33,5% случаев наблюдался переход SCHM в неактивную форму, в 66,5% случаев ХНВ сохраняла активность, в связи с чем проводились повторные интравитреальные инъекции.

По данным ОКТ определялось уменьшение как горизонтального (с 1600 ± 634 мкм до 1378 ± 622 мкм), так и вертикального с 1410 ± 604 мкм до 1021 ± 602 мкм) размеров SCHM, а также снижение толщины сетчатки, прилегание локальной экссудативной отслойки сетчатки вокруг SCHM (рис. 4, 5).

По данным микропериметрии определялось уменьшение размеров центральной скотомы в 58,2%, улучшение центральной фиксации в 63,4% случаев. Существенных различий в яркостной чувствительности сетчатки до ($5,1 \pm 0,9$ dB) и после ($5,8 \pm 1,1$ dB) не наблюдалось. Острота зрения после однократного введения ингибитора ангиогенеза на 7 сутки существенно не изменилась. На 30 сутки увеличилась на $0,06 \pm 0,03$ в 42,8% случаев, не изменилась в 57,2% (рис.6).

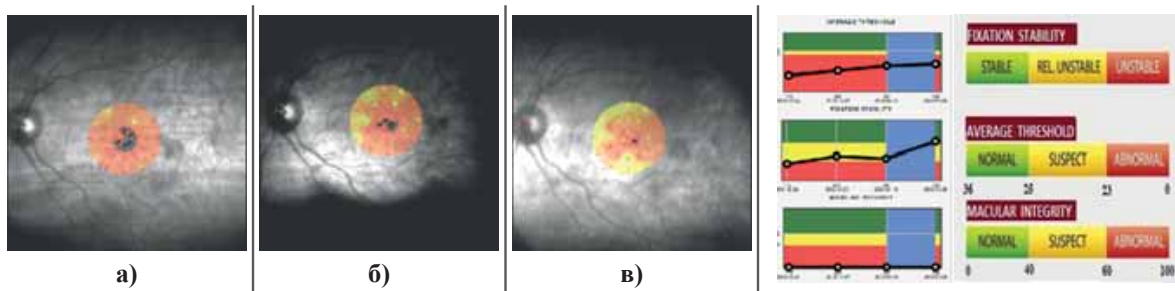


Рис. 6. Микропериметрия до (а), через 7 дней (б) и через месяц (в) после антиангиогенной терапии.

Через 3 месяца у 20,2% больных острота зрения начала снижаться и по данным ОКТ наблюдался рецидив активности СНМ. Было произведено повторное интравитреальное введение ингибитора ангиогенеза, что привело к повторному повышению остроты зрения и улучшению картины ОКТ и микропериметрии.

Полученное в нашем исследовании по данным ОКТ свидетельство преобладания горизонтального размера СНМ над вертикальным Бойко Э.В. и соавт. выделил как специфический морфологический признак СНМ при ОМ [17]. Как отмечалось группой авторов СНМ при ОМ редко сопровождается серозной отслойкой сетчатки над СНМ, но в половине наблюдаемых ими случаев определялась плоская отслойка вокруг нее [12, 18, 19]. Результаты микропериметрии совпадали с литературными данными: характерно наличие абсолютной центральной скотомы, обусловившей отсутствие фиксации, отсутствие или снижение яркостной чувствительности [17]. По результатам проведенных исследований можно рекомендовать ОКТ и микропериметрию как диагностические критерии определения активности СНМ при ОМ.

Преимущество интравитреального введения ингибиторов ангиогенеза перед остальными методами лечения (лазерная фотокоагуляция, фотодинамическая терапия хирургическое вмешательство) было продемонстрировано в клинических исследованиях Yoon J.U. [20]. Хотелось бы отметить, что продолжительность действия препарата на СНМ при ОМ превосходит длительность его действия при возрастной макулодистрофии [20].

Закключение. Полученные нами результаты показывают, что анти-VEGF-терапия – эффективная и безопасная терапевтическая опция, положительно влияющая на функциональное состояние сетчатки и приводящая к долгосрочной ремиссии СНМ при ОМ. Оценку положительного влияния антиангиогенной терапии на СНМ можно дать по данным ОКТ и микропериметрии.

ЛИТЕРАТУРА

1. Мухина М.А., Сотникова Е.В., Кутенова О.М. Социальная значимость и актуальность проблемы лечения макулодистрофии / Мат. VII съезда офтальмол. России, М., 2000, с.220.
2. Измайлов А.С., Балашевич Л.И. Хориоидальная неоваскуляризация: Метод. реком., СПб.: СПб-МАПО, 2001, 35 с.
3. Hotchkiss M.L., Fine S.L. Pathologic myopia and choroidal neovascularization // Am. J. Ophthalmol., 1981, v.91, p.177-183.
4. Yoshida T., Ohno-Matsui K., Yasuzumi K. et al. Myopic choroidal neovascularization: a 10-year follow-up // Ophthalmology, 2003, v.110, p.1297-1305.
5. Riise R. Myopia as a cause of blindness // Acta Ophthalmol, 1988, v.185, p.109-110.
6. Bloom S.M., Brucker A.J. Laser surgery of the posterior segment. Philadelphia: J.B.Lippincott Company, 1991, p.341.
7. Tokoro T. Types of fundus changes in the posterior pole. In: Atlas of Posterior Changes in Pathologic Myopia. Tokyo: Springer-Verlag, 1998, p.-5-22.
8. Ikuno Y., Nagai Y., Matsuda S. et al. Two-year visual results for older Asian women treated with photodynamic therapy of bevasizumab for myopic choroidal neovascularization // Am. J. Ophthalmol., 2010, v.149, N1, p.140-146.
9. Chan W.M., Lai T.Y., Chan K.P. et al. Changes in aqueous vascular endothelial growth factor and pigment epithelial-derived factor levels following intravitreal bevacizumab injections for choroidal neovascularization secondary to age-related macular degeneration or pathologic myopia // Retina, 2008, v.28(9), p.1308-1313.

10. Белый Ю.А. Комбинированное лечение хориоидальной неоваскуляризации / Мат. науч.-практич. конф.: Лазерная медицина XXI века, М., 2009, с.138.
11. Белый Ю.А. Сочетание фотодинамической терапии и интравитреального введения ингибиторов ангиогенеза в лечении хориоидальной неоваскуляризации / Мат. VIII Всероссийской науч.-практич. конф.: Отечественные противоопухолевые препараты, 2009, №2, с.28.
12. Baba T, Ohno-Matsui K, Yoshida T, Yasuzumi K, Futagami S, Tokoro T, et al. Optical coherence tomography of choroidal neovascularization in high myopia. *Acta Ophthalmol Scand.* 2002;80:82–87.
13. Arevalo J. F. *Retinal Angiography and Optical Coherence Tomography* / J. F. Arevalo. New York: Springer Science + Business Media, LLC, 2009, 471 p.
14. Hernández-Rojas M.L., Quiroz-Mercado H., Dalma-Weiszhauz J. et al. Short-term effects of intravitreal bevacizumab for subfoveal choroidal neovascularization in pathologic myopia // *Retina*, 2007, v.27, p.707–712.
15. Ikuno Y., Sayanagi K., Soga K. et al. Intravitreal bevacizumab for choroidal neovascularization attributable to pathological myopia: one-year results // *Am. J. Ophthalmol.* 2009, v.147(1), p.94-100.
16. Rensch F. et al. Intravitreal bevacizumab for myopic choroidal neovascularization // *Ophthalmic Surg. Lasers Imaging*, 2008, v.39, p.182-185.
17. Бойко Э.В., Сосновский С.В., Березин Р.Д. и др. Характеристики хориоидальной неоваскуляризации при патологической миопии и эффективность антиангиогенной терапии / Тез. докладов: Макула, Ростов-на-Дону, 2010, с.231.
18. Keane P.A., Liakopoulos S., Ongchin S.C. et al. Quantitative subanalysis of optical coherence tomography after treatment with ranibizumab for neovascular age-related macular degeneration // *Invest. Ophthalmol. Vis. Sci.*, 2008, p.1286-1289.
19. Wang K., Ding Z., Zeng Y. et al. Sinusoidal B-M method based spectral domain optical coherence tomography for the elimination of complex-conjugate artifacts // *Opt. Express.*, 2009, v.17, p.16820-16833.
20. Yoon J.U., Byun Y.J., Koh H.J. Intravitreal anti-VEGF versus photodynamic therapy with verteporfin for treatment of myopic choroidal neovascularization // *Retina*, 2010, v.30, №3, p.418-424.

Abdullayeva E.Ə., Saidova L.X., Zeynalova İ.F.

FƏSADLAŞMIŞ MİOPIYA ZAMANI SUBRETİNAL NEOVASKULYAR MEMBRANIN MÜALİCƏSİNDƏ ANTIANGİOGEN TERAPİYANIN KLİNİKİ ƏHƏMİYYƏTİ.

Akademik Zərifə Əliyeva adına Milli Oftalmologiya Mərkəzi, Bakı şəh., Azərbaycan

Açar sözlər: *fəsadlaşmış miopiya, subretinal neovaskulyar membran, fluoressent anqioqrafiya, optik koherens tomoqrafiya, mikroperimetriya, antiangiogen müalicə.*

XÜLASƏ

İşin məqsədi: ağırlaşmış miopiyalı xəstələrdə xorioidal neovaskulyarizasiya zamanı fluoressent anqioqrafiya (FAQ), optik koherens tomoqrafiya (OKT) və mikroperimetriya müayinələrin nəticələrinə görə antiangiogenik müalicənin effektivliyinin müəyyən edilməsidir.

Material və metodlar: Tədqiqatlar 21 xəstə (21 göz) üzərində aparılmışdır. Onlardan 7-i kişi, 14-ü qadın olmuşdur. Xəstələrin yaşı 23-50 arası olmuşdur. Bütün xəstələrdə korreksiya olunmuş görmə itiliyi, göz daxili təzyiq müəyyən olunmuş, mikroperimetriya, OKT, FAQ müayinələri aparılmışdır.

Alınan nəticələr və onların müzakirəsi: Tədqiqat zamanı ağırlaşmış miopiyada əksər hallarda 95,2% (20 göz) klassik xorioidal neovaskulyarizasiya (XNV) aşkarlanmışdır. Yalnız bir halda (4,8%) gizli XNV müəyyən olunmuşdur. 85,6 % hallarda subretinal neovaskulyar membran (SNM) subfoveolyar, 14,4% hallarda yukstafoveolyar yerləşmişdir. Bütün xəstələrdə müalicədən qabaq fluoressent anqioqrafiya müayinəsi aparılmışdır və şəkillərdə SNM: erkən hiperfluoressensiya ocağı, nəzərə çarpan dərəcədə rəngin diffuziyası formasında müəyyən

olunurdu. OKT müayinəsinə əsasən SNM horizontal ölçüləri vertikalardan üstün olmuşdur. Mikroperimetriyanın nəticələrinə görə SNM sahəsində mütləq skotoma və ya parlaqlıq həssaslığın tam itməsi qeyd olunmuşdur. Birdəfəlik antiangiogen preparatın intravitreal inyeksiyasından sonra 33,5% hallarda SNM-in qeyri-aktiv formaya keçməsi qeyd olunmuş, qalan 66,5% hallarda SNM aktivliyini saxlamışdı, ona görə də təkrar intravitreal inyeksiyalar olunmuşdur.

Yekun: Anti-VEGF terapiya, fəsadlaşmış miopiya zamanı SNM-in uzunmüddətli remissiyasına və torlu qişanın funksional vəziyyətinə müsbət təsir göstərən effektiv və təhükəsiz müalicə üsuludur. Antiangiogen terapiyanın SNM-ə müsbət təsirini OCT və mikroperimetriya müayinəsi vasitəsilə qiymətləndirmək mümkündür.

Abdullayeva E.A., Saidova L.Kh., Zeynalova I.F.

CLINICAL SIGNIFICANCE OF ANTIANGIOGENIC THERAPY IN TREATMENT OF SUBRETINAL NEOVASCULAR MEMBRANE UNDER COMPLICATED MYOPIA.

National Centre of Ophthalmology named after acad. Zarifa Aliyeva, Baku, Azerbaijan

Key words: *complicated myopia, subretinal neovascular membrane, fluorescein angiography, optical coherence tomography, microperimetry, antiangiogenic therapy.*

SUMMARY

Aim: To determine the efficacy of antiangiogenic therapy under choroidal neovascularization in patients with complicated myopia by the results of fluorescein angiography (FAG), optical coherence tomography (OCT) and microperimetry.

Materials and methods of research: The study included 21 patients (21 eyes): 7 men and 14 women aged 23-50 years old. All the patients were examined for corrected visual acuity IOP, microperimetry, OCT, FAG were performed.

Results and discussion: In all the patients examined with CM in most cases 95.2% (20 eyes) classic CNV was revealed. In 1 case (4.8%) there was a hidden CNV. In 85.6% of all cases SNM was localized subfoveally, and in 14.4% - juxtafoveally. All patients prior to treatment had FAG. By FAG the SNM was determined as the area of early hyperfluorescence with the evident late diffusion of the dye. According to the OCT, the horizontal size of SNM prevailed over the vertical one. According to the microperimetry, the absolute scotoma was detected in the SNM zone, i.e. a complete lack of brightness sensitivity. After a single injection of anti VEGF drug in 33.5% of cases there was observed a transition of SNM to an inactive form, in 66.5% of cases CNV preserved activity, and therefore the repeated intravitreal injections were conducted.

Conclusion: Anti-VEGF therapy is an effective and safe therapeutic option that positively effects the functional state of the retina and results in a long-term remission of SNM under CM. Assessment of the positive impact of antiangiogenic therapy on SNM can be given according to the OCT and microperimetry data.

Для корреспонденции:

Зейналова Инара Фикрет кызы, врач-резидент

Национального Центра Офтальмологии имени академика Зарифы Алиевой

Абдуллаева Эльмира Алекпер кызы, кандидат медицинских наук, ведущий научный сотрудник отдела глазных осложнений сахарного диабета и витреоретинальной хирургии Национального Центра

Саидова Лала Хейрадин кызы, научный сотрудник отдела глазных осложнений сахарного диабета и витреоретинальной хирургии Национального Центра

Тел.: (99412) 569-09-07, (99412) 569-09-47

Адрес: AZ1114, г.Баку, ул. Джавадхана, 32/15

Email: administrator@eye.az : www.eye.az