

## FOKAL DIABETİK MAKULYAR ÖDEMİN MÜALİCƏSİ ZAMANI MİKROPERİMETRİYANIN MONİTORİNG ROLUNUN QIYMƏTLƏNDİRİLMƏSİ.

*Akademik Zərifə Əliyeva adına Milli Oftalmologiya Mərkəzi, Bakı şəh., Azərbaycan*

**Açar sözlər:** *diabetik retinopatiya, makulyar ödem, mikroperimetriya, fokal fotolazerkoagulyasiya*

ETDRS-in göstərdiyi məlumata görə şəkərli diabetli xəstələrdə görmə itiliyinin zəifləməsinin səbəbi 55% hallarda diabetik makulopatiyadır [1]. Diabetik retinopatiyaların ağırlıq dərəcəsi artdıqca, makulyar ödemlərin rastgəlmə tezliyi də artır. Belə ki, erkən qeyri proliferativ diabetik retinopatiyalarda makulyar ödem 11,3% hallarda, proliferativ diabetik retinopatiyalarda 71% hallarda rast gəlinir. Diabetik makulyar ödem başlıca olaraq 2-ci tip şəkərli diabet zamanı, 1-ci tipə nisbətən daha çox rast gəlinir [2].

Makulyar ödem başlıca olaraq hemaretinal baryerin (HRB) pozulması nəticəsində yaranır. HRB iki komponentdən ibarətdir: xarici və daxili. Xarici baryer torlu qişanın pigment epitel qatının hüceyrələrindən əmələ gəlir. Daxili baryer torlu qişanın endotel hüceyrələri, qlial hüceyrələrindən (Müller hüceyrələri və astrositlər)dən əmələ gələrək, zülalların nüfuz edə bilməyəcəyi qatı yaradır. Diabetik makulyar ödemə yaranmasına başlıca səbəb ilkin olaraq daxili baryerin zədələnməsi hesab olunur. HRB-in pozulması nəticəsində yaranan “leakage” neyrosensor qatlara axaraq, oradan isə həmin mayenin, makulanın intraretinal qatlarında kumulyasiyasına səbəb olur [1, 2].

Diabetik makula ödeminin müalicəsi klinik əhəmiyyətli makula ödemi zamanı məsləhət görülür. Makula ödemi biomikroskopda göz dibinin müayinəsi zamanı müəyyən edilir.

Flüoresent angiografiyaya əsasən diabetik makulyar ödemi dörd kateqoriyaya bölmək olar: 1) Fokal; 2) Diffuz; 3) Diffuz-sistoid; 4) İşemik makulopatiya [3].

Fokal makulyar ödem torlu qişanın mərkəzi zonasında yaranmış mikroanevrizmalardan sızma nəticəsində yaranır. Çox hallarda fokal makulyar ödem sərt eksudatlarla müşayiətlənir.

Diabetik makulyar ödem funksional pozuntuların erkən əmələ gəlməsinə səbəb olduğuna görə, onların dinamik və vaxtında nəzarətinə ehtiyac duyulur.

Son illərdə kliniki praktikada torlu qişanın işığa sərhədi həssaslığının müayinə üsulları geniş tətbiq olunur. Mikroperimetriya – göz dibinin detalları və işıqəhəssaslıq funksiyası əsasında korelyasiya aparmağa imkan verir. Mikroperimetriya aparatının iş prinsipi, displeydə müəyyən vaxt çərçivəsində işıq stimullarını makula nahiyəsinə göndərdikdə alınan nəticələri qeyd etməkdir. Bu müayinə, torlu qişanın mərkəzi zonasında yaranmış dəyişikliklərdə müalicənin effektivliyini xəstəliyin gedişinin monitorinqinə imkan verir. Mikroperimetriya zamanı xəstələrin gözləri 850 nm uzunluqda işıq dalğası vasitəsilə konfokal sistemdə işıqlandırılır. Nəticədə mərkəzi zonanın 36 dərəcə görmə sahəsinin təsviri qeyd olunur.

Makulyar ödemə müasir dünyada ən effektiv və standart müalicə üsulu lazer koagulyasiyadır [4]. ETDRS-ə görə fokal lazerkoagulyasiya, klinik əhəmiyyətli makulyar ödemlər zamanı görmənin təxminən 50% hallarda itirilməsini azaldır [5, 6]. Fokal lazer koagulyasiya zamanı lazer şüaları birbaşa zədələnmə nahiyəsinə yönəldilərək, maye sızdıran mikroanevrizmalar koagulyasiya olunur. Lazer müalicəsi bir seansda aparılır. Fotolazerkoagulyasiya olunacaq mikroanevrizmalar FAQ müayinəsi vasitəsilə aşkarlanır.

Fotolazerkoagulyasiya nəticəsində sızma aradan qaldırılır və torlu qişadakı ödem tədricən aradan qalxır.

### **İşin məqsədi.**

Fokal diabetik makulyar ödemlər zamanı lazerfotokoagulyasiyanın mikroperimetriya müayinəsi vasitəsilə torlu qişanın mərkəzi zonasının qiymətləndirilməsi.

### **Material və metodlar.**

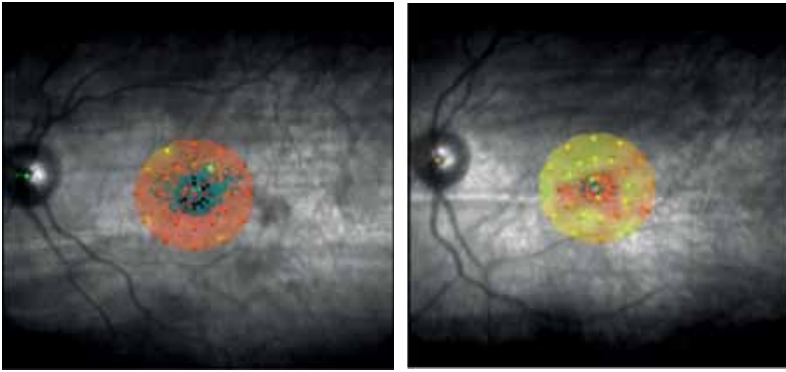
Aparadığımız tədqiqatlar akademik Zərifə Əliyeva adına MOM-inin “Şəkərli diabetin göz fəsadları” şöbəsinə müraciət edən 20 xəstənin 36 gözü üzərində yerinə yetirilmişdir. Xəstələr 3 ay ərzində müşahidə altında olmuşdur. Onların orta yaş həddi 58,1±6,07 yaş arası; 11-i – qadın, 9-u isə kişi olmuşdur. Xəstələrin 2-ində yalnız bir gözdə, 18-ində isə hər iki gözdə diabetik makulyar ödem müşahidə edilirdi. Müayinə olunan 36 gözün 10-u artifakik göz, 26-ı isə yetişməmiş katarakta olmuşdur. Tədqiqat aparılmış 36 gözün 14-ü qeyri-proliferasiya mərhələsində, 20-i proliferasiya mərhələsində olmuşdur.

Hər bir xəstəyə daxil olarkən vizometriya, fundus biomikroskopiya, flüoresent angiografiya (FAQ) (FF 450 Plus, Zeiss), göz dibinin optik koherent tomoqrafiyası (OKT) (Spectral Cirrus HD-OCT, Carl Zeiss Meditec, Inc. Dublin) müayinəsi aparılmışdır. Hər xəstəyə fokal makulyar ödem diaqnozu qoyulduqdan sonra, fotolazerkoaqulyasiyadan öncə mikroperimetriya müayinəsi aparılmışdır. Mikroperimetriya mərkəzimizdə mövcud olan Center Vue SpA firması, İtalyan istehsalı MAIA (Macular Integrity Assessment) fundus mikroperimetri vasitəsilə aparılmışdır.

Fokal lazerkoaqulyasiya zamanı 532 nm dalğa uzunluqlu ikiqat tezlikli yaşıl spektrli Nd: YAQ lazer (Eylite, Alcon, USA) istifadə olunmuşdur. İstifadə olunan yaşıl spektrli Nd: YAQ lazer dalgalarının gücü 100mVt, ekspozisiya 0,1 san.; koaqulyantların diametri  $50 \pm 30$  mkm, sayı  $25 \pm 31$  olmuşdur.

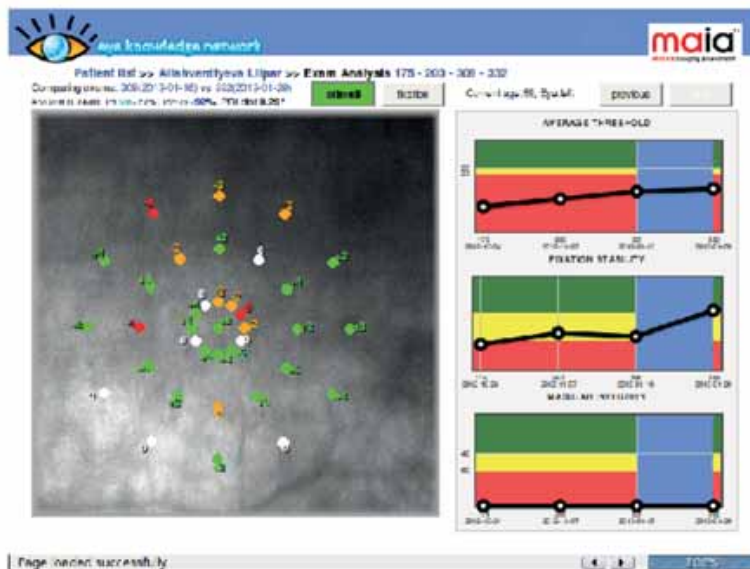
#### Nəticə və müzakirələr.

Daxil olan xəstələrin görmə itilikləri  $\log\text{MAR } 1,00 \pm 0,4$  olmuşdur. İlk dəfə mikroperimetriya zamanı isə mərkəzi zonanın işığa həssaslığı  $9,8 \pm 9,1$  dB olmuşdur. Fokal fotolazerkoaqulyasiyadan 2 həftə sonra müayinədə görmə itilikləri artaraq  $\log\text{MAR } 0,6 \pm 0,2$  təşkil etmişdir. Bununla bərabər xəstələrdə, torlu qişanın mərkəzi zonasının da həssaslığı da artmışdır:  $13,1 \pm 10$  dB.



Şəkil 1. Lazerfotokoaqulyasiyadan əvvəlki və 3 ay sonrakı vəziyyət. (xəstə, Paşayeva Kəlmət, 1952. OD-PDR) (Normal, şübhəli və patoloji sahələr müvafiq qaydada yaşıl, sarı və qırmızı rəngdədir.)

Xəstələrin dinamik müşahidəsi, 1 ay və 3 ay sonra aparılmışdır. Dinamik müşahidə zamanı fundus biomikroskopiya fokal makulyar ödem azalması müşahidə edilmişdir. 1 aydan sonra görmə itilikləri  $\log\text{MAR } 0,5 \pm 0,1$ ; 3 ay sonra  $0,2 \pm 0,1$  olmuşdur. Müayinə aparılan xəstələrdə torlu qişada mərkəzi zonada işığa həssaslığı 1 ay sonra  $16,2 \pm 10,1$  dB; 3 aydan sonra isə  $17,1 \pm 10,3$  dB olmuşdur.



Şəkil 2. 3 ay ərzində OS mikroperimetrik dinamik müşahidənin (time analysis) təsviri.

(Allahverdiyeva Lilpar, 1953, OD-QPDR). (Sag tərəfdəki təsvirdə kiçik ölçülü dairəvi sahələr: yaşıl rəng müsbət dinamikə, ağ rəng isə 0 dB, narıncı rəng 2 dB-ə qədər, qırmızı rəng 2 dB-dən yuxarı dəyişikliyi göstərir. Sol tərəfdə yuxarıdan aşağıya doğru ardıcılıqla işıq həssaslığın, mərkəzi fiksasiyanın stabilliyi, makulanın tamlığını göstəricilərinin dinamikasının qrafikləridir)

Ümumiyyətlə, müayinə olunan gözlərin 61,1% (n=22)-ində görmə itiliyi yaxşılaşmış, 38,9%(n=14)-ində isə stabil olaraq qalmışdır.

Diabetik retinopatiyalı, bununla bərabər, makulyar ödemli xəstələrin sayı mütəmadi olaraq artmaqdadır və fokal lazerfotokoagulyasiya effektiv müalicə vasitəsi kimi geniş tətbiq olunmaqdadır. Fokal lazerfotokoagulyasiyadan sonra funksional qiymətləndirmə yalnız görmə itilikləri vasitəsilə müəyyən olunurdusa, bu baxımdan mikroperimetriya müayinəsinin tətbiqi də daha məqsəduyğundur və xəstələrin torlu qişanın mərkəzi zonasını dinamik müşahidə altında saxlamağa imkan verir.

#### **Yekun.**

Bizim apardığımız tədqiqatların nəticəsi göstərmişdir ki, mikroperimetriya müayinəsi vasitəsilə şəkərli diabetli xəstələrdə aparılan lazerkoagulyasiya əməliyyatının effektivliyini qiymətləndirmək mümkündür.

## ƏDƏBİYYAT

1. //http: www.WHO.com. // International Diabet Federation.2011.
2. Williams R., Airey M., Baxter H., Forrester J., Kennedy-Martin T. Epidemiology of diabetic retinopathy and macular oedema: a systematic review // J. Eye, London, 2004, v.18, p.963-983.
3. Pedro R. Managing diabetic macular edema: The leading cause of diabetes blindness // World J. Diabetes, v.2(6), p.98-104.
4. Classifications of diabetic retinopathy from fluorescein angiograms / ETDRS report number 11: Early Treatment Diabetic Retinopathy Study Research Group // J. Ophthalmology, 1991, v.98, p.807-822.
5. Scott I., Danis R., Bressler S. Effect of focal/grid photocoagulation on visual acuity and retinal thickening in eyes with non-center involved clinically significant diabetic macular edema // J. Retina, 2009, v.29(5), p.613-617.
45. Keshav B.R., Zacharia G., Bhat V.K. Laser therapy in diabetic macular edema // Oman Med. J., 2008, v.23(1), p.28-31.

Алиева Л.А., Саидова Л.Х., Исмаилова У.С.

## ОЦЕНКА МОНИТОРИНГОВОЙ РОЛИ МИКРОПЕРИМЕТРИИ В ЛЕЧЕНИИ ФОКАЛЬНОГО ДИАБЕТИЧЕСКОГО МАКУЛЯРНОГО ОТЕКА.

*Национальный Центр Офтальмологии имени академика Зарифы Алиевой, Азербайджан, г.Баку*

**Ключевые слова:** *диабетическая ретинопатия, макулярный отек, микропериметрия, фокальная фотолазеркоагуляция.*

## РЕЗЮМЕ

**Цель исследования:** Оценка состояния центральной зоны сетчатки микропериметрией при диабетическом макулярном отеке после фокальной фотолазеркоагуляции.

**Материалы и методы:** Исследование проводилось на 20 больных (36 глаза): 11 женщин, 9 мужчин. Всем больным до, через 2 недели, 1 месяц и 3 месяца после фокальной фотолазеркоагуляции проводилась микропериметрия.

**Результаты:** У обследуемых больных при поступлении острота зрения была по logMAR 1,00±0,4. По данным микропериметрии яркостная чувствительность центральной зоны сетчатки до лечения составила 9,8±9,1dB. Через 2 недели после фокальной лазеркоагуляции яркостная чувствительность было 13,1±10,0dB. Больные были под динамическим наблюдением. Через месяц яркостная чувствительность составила 16,2±10,1dB, а через 3 месяца 17,1±10,3dB. У 61,1% (n=22) больных, острота зрения улучшилась, 38,9% (n=14) – не изменилась.

**Выводы:** Микропериметрия позволяет повысить точность оценки результатов лазеркоагуляции.

## ASSESSMENT OF THE MONITORING ROLE OF MICROPERIMETRY IN TREATING OF FOCAL DIABETIC MACULAR EDEMA

*National Centre of Ophthalmology named after acad. Zarifa Aliyeva, Baku, Azerbaijan*

**Keywords:** *diabetic retinopathy, macular edema, microperimetry, focal laser photocoagulation*

### SUMMARY

**Aim:** To assess the state of the retinal central zone by microperimetry in diabetic macular edema after focal laser photocoagulation.

**Material and methods:** The study was conducted on 20 patients (36 eyes): 11 women, 9 men. All patients underwent microperimetry before the laser photocoagulation, 2 weeks, 1 month and 3 months after it.

**Results:** Visual acuity of patients on admission were logMAR  $1,00 \pm 0,4$ . According to data of microperimetry the brightness sensitivity of central zone of retina was  $9,8 \pm 9,1$  dB. Two weeks after focal lasercoagulation brightness sensitivity was  $13,1 \pm 10,0$  dB. All of patients were in observation. After one month the brightness sensitivity has been  $16,2 \pm 10,1$  dB and in three months was  $17,1 \pm 10,3$  dB. The visual acuity of 61,1% patients has improved, in 38,9 % was stabile.

**Conclusion:** Microperimetry increases the accuracy of estimation of the results of laser coagulation.

### Korrespondensiya üçün:

Əliyeva Leyla Əlimusa qızı, akademik Zərifə Əliyeva adına Milli Oftalmologiya Mərkəzinin tor qişa və görmə sinirinin patologiyası şöbəsinin elmi işçisi

Saidova Lalə Xeyrəddin qızı, akademik Zərifə Əliyeva adına Milli Oftalmologiya Mərkəzinin şəkərli diabetin göz fəsadları və vitreoretinal cərrahiyyəsi şöbəsinin elmi işçisi

İsmayılova Ülkər Surxay qızı, akademik Zərifə Əliyeva adına Milli Oftalmologiya Mərkəzinin şəkərli diabetin göz fəsadları və vitreoretinal cərrahiyyəsi şöbəsinin həkim-laborantı

*Tel.: (99412) 569-09-07, (99412) 569-09-47*

*Ünvan: AZ1114, Bakı ş., Cavadxan küç, 32/15*

*Email: administrator@eye.az ; www.eye.az*